This is a digital copy of a book that was preserved for generations on library shelves before it was carefully scanned by Google as part of a project to make the world's books discoverable online.

It has survived long enough for the copyright to expire and the book to enter the public domain. A public domain book is one that was never subject to copyright or whose legal copyright term has expired. Whether a book is in the public domain may vary country to country. Public domain books are our gateways to the past, representing a wealth of history, culture and knowledge that's often difficult to discover.

Marks, notations and other marginalia present in the original volume will appear in this file - a reminder of this book's long journey from the publisher to a library and finally to you.

**Usage guidelines**

Google is proud to partner with libraries to digitize public domain materials and make them widely accessible. Public domain books belong to the public and we are merely their custodians. Nevertheless, this work is expensive, so in order to keep providing this resource, we have taken steps to prevent abuse by commercial parties, including placing technical restrictions on automated querying.

We also ask that you:

+ *Make non-commercial use of the files* We designed Google Book Search for use by individuals, and we request that you use these files for personal, non-commercial purposes.

+ *Refrain from automated querying* Do not send automated queries of any sort to Google's system: If you are conducting research on machine translation, optical character recognition or other areas where access to a large amount of text is helpful, please contact us. We encourage the use of public domain materials for these purposes and may be able to help.

+ *Maintain attribution* The Google "watermark" you see on each file is essential for informing people about this project and helping them find additional materials through Google Book Search. Please do not remove it.

+ *Keep it legal* Whatever your use, remember that you are responsible for ensuring that what you are doing is legal. Do not assume that just because we believe a book is in the public domain for users in the United States, that the work is also in the public domain for users in other countries. Whether a book is still in copyright varies from country to country, and we can't offer guidance on whether any specific use of any specific book is allowed. Please do not assume that a book's appearance in Google Book Search means it can be used in any manner anywhere in the world. Copyright infringement liability can be quite severe.

**About Google Book Search**

Google's mission is to organize the world's information and to make it universally accessible and useful. Google Book Search helps readers discover the world's books while helping authors and publishers reach new audiences. You can search through the full text of this book on the web at `http://books.google.com/`

UC-NRLF
B 3 774 630

UNIVERSITY OF CALIFORNIA
SAN FRANCISCO MEDICAL CENTER
LIBRARY

# ZEITSCHRIFT

FÜR

# ORTHOPÄDISCHE CHIRURGIE

EINSCHLIESSLICH DER

# HEILGYMNASTIK UND MASSAGE.

UNTER MITWIRKUNG

VON

Prof. Dr. J. WOLFF in Berlin, Dr. BEELY in Berlin, Dr. KRUKENBERG in Liegnitz, Prof. Dr. LORENZ in Wien, Privatdocent Dr. W. SCHULTHESS in Zürich, Privatdocent Dr. VULPIUS in Heidelberg, Oberarzt Dr. L. HEUSNER in Barmen, Privatdocent Dr. JOACHIMSTHAL in Berlin, Privatdocent Dr. F. LANGE in München, Dr. A. SCHANZ in Dresden, Dr. DREHMANN in Breslau

HERAUSGEGEBEN

VON

DR. ALBERT HOFFA,

a. o. PROFESSOR AN DER UNIVERSITÄT WÜRZBURG.

VII. BAND.

MIT 117 IN DEN TEXT GEDRUCKTEN ABBILDUNGEN.

STUTTGART.

VERLAG VON FERDINAND ENKE.

1900.

Druck der Union Deutsche Verlagsgesellschaft in Stuttgart.



# Inhalt.


Seite

I. Das Princip der Construction von Verbänden und Prothesen bei tuberculöser Entzündung der Knochen und Gelenke. Referat, vorgetragen am internationalen medicinischen Congress in Moskau 1897. Von Julius Dollinger, ordentl. öffentl. Professor für Chirurgie und Vorstand der chirurgischen Klinik Nr. 1 an der Königl. ungarischen Universität in Budapest. Mit 18 in den Text gedruckten Abbildungen . . . . . 1

II. Aus der orthopädisch-chirurgischen Heilanstalt des Privatdocenten Dr. Vulpius in Heidelberg. Knochenverkrümmungen nach entzündlicher Erweichung. Von Dr. med. A. Scharff, Assistenzarzt der Anstalt. Mit 3 in den Text gedruckten Abbildungen . . . . . 29

III. Aus dem orthopädischen Ambulatorium der Königl. chirurgischen Klinik in München. Die Herstellung von orthopädischen Apparaten aus Draht-Celluloidmull. Von Dr. Ludwig Seitz, Volontärarzt. Mit 2 in den Text gedruckten Abbildungen . . . . . 49

IV. Aus der chirurgisch-orthopädischen Privatklinik des Prof. Dr. A. Hoffa in Würzburg. Beitrag zur Lehre von der Sehnenplastik. Von Dr. Hermann Gocht, Secundärarzt der Klinik. Mit 5 in den Text gedruckten Abbildungen . . . . . 54

V. Aus der chirurgisch-orthopädischen Privatklinik von Prof. Dr. A. Hoffa in Würzburg. Ueber cerebrale Kinderlähmungen. Von Dr. W. Böcker, Assistent der Klinik . . . . . 102

VI. Aus der chirurgisch-orthopädischen Privatklinik von Prof. Dr. A. Hoffa in Würzburg. Beitrag zur Lehre der angeborenen Skoliosen. Von Dr. A. M. Hirschberger. Mit 3 in den Text gedruckten Abbildungen . . . . . 129

VII. Die Gymnastik in der Behandlung der Skoliose. Von Dr. Max Haudek, Specialarzt für orthopädische Chirurgie in Wien. Mit 1 in den Text gedruckten Abbildung . . . . . 157

VIII. Offener Brief an Herrn Dr. G. Zander in Stockholm. Von Dr. M. Jagerink in Rotterdam. Mit 2 in den Text gedruckten Abbildungen 163

IX. Erwiderung. Von Dr. F. Lange in München . . . . . 172

X. Zur Erwiderung des Herrn Lange. Von Dr. A. Schanz-Dresden 175

Referate . . . . . 178

XI. Mittheilungen aus dem orthopädischen Institut von Dr. A. Lüning und Dr. W. Schulthess, Privatdocenten in Zürich. Klinische Studien über die Lendenskoliose. Von Jakob Stahel, med. pract. Mit 11 in den Text gedruckten Abbildungen . . . . . 203

XII. Einige Bemerkungen über die Herstellung orthopädischer Corsets. Von Dr. August Blencke, Specialarzt für orthopädische Chirurgie in Magdeburg . . . . . 237

XIII. Aus der chirurgisch-orthopädischen Privatklinik von Prof. Dr. A. Hoffa in Würzburg. Die conservative Behandlung der Coxitis und ihre Resultate, insbesondere die Conservativbehandlung mittelst portativer Apparate. Von Dr. med. Romanus Binder . . . . . 276

XIV. Zur Behandlung der Fracturen der unteren Extremität. Vortrag, gehalten in der Frühjahrsversammlung der Vereinigung rheinisch-westfälischer Chirurgen zu Düsseldorf. Von Dr. Ferd. Schultze, chir. Oberarzt am St. Vincenz-Hospital zu Duisburg. Mit 2 in den Text gedruckten Abbildungen . . . . . 298

Seite

XV. Aus der chirurgischen Abtheilung der Magdeburger Krankenanstalt Sudenburg. Abdomen obstipum (angeborene Verkürzung des Musculus rectus abdominis). Von Dr. Habs . . . . . 304

XVI. Aus der Anstalt für mechanische Chirurgie von Dr. F. Beely in Berlin. Beitrag zur Behandlung der Skoliose. Von Dr. Richard Radike, früherem Assistenten von Dr. Hoeftmann in Königsberg i. Pr. Mit 16 in den Text gedruckten Abbildungen . . . 309

XVII. Aus der chirurgischen Klinik des Herrn Hofrathes Professor Dr. Karl Nicoladoni in Graz. Weitere Beiträge zur Kenntniss und Erklärung des fettembolischen Todes nach orthopädischen Eingriffen und Verletzungen. Von Dr. Erwin Payr, Privatdocent für Chirurgie und Assistent obiger Klinik. Mit 3 in den Text gedruckten Abbildungen . . . . . 338

XVIII. Aus Dr. Adolf Alsberg's chirurgisch-orthopädischer Heilanstalt zu Cassel. Zur Theorie und Differentialdiagnose der Coxa vara. Von Dr. Adolf Alsberg, Specialarzt für orthopädische Chirurgie. Mit 3 in den Text gedruckten Abbildungen . . . . . 364

XIX. Zur operativen Nachbehandlung alter Hüftresectionen. Von Professor Dr. Otto Sprengel. Mit 7 in den Text gedruckten Abbildungen . . . . . 375

XX. Ueber „das neue System der maschinellen Gymnastik". Von Dr. H. Krukenberg, dirigirendem Arzt am städtischen Krankenhaus in Liegnitz. Mit 2 in den Text gedruckten Abbildungen . 411

XXI. Offener Brief an Herrn Dr. G. Jagerink in Rotterdam. Von Ferdinand Bähr in Hannover . . . . . 429

Aufforderung zu einer Sammelforschung über die Wirkungen der Röntgenstrahlen auf den menschlichen Organismus . . . . . 431

Referate . . . . . 432

XXII. Aus der orthopädischen Abtheilung der Königl. chirurgischen Klinik des Herrn Geheimrath von Mikulicz zu Breslau. Die congenitalen Luxationen des Kniegelenks. Von Dr. Gustav Drehmann. Mit 8 in den Text gedruckten Abbildungen . . . . . 459

XXIII. Der Oberschenkelknochen als statisches Problem. Von Ferdinand Bähr in Hannover. Mit 2 in den Text gedruckten Abbildungen 522

XXIV. Aus der orthopädischen Heilanstalt des Dr. med. A. Schanz in Dresden. Ein Apparat zur forcirten Extension der Wirbelsäule. Von Dr. A. Schanz. Mit 1 in den Text gedruckten Abbildung 528

XXV. Aus der orthopädischen Heilanstalt des Dr. med. A. Schanz in Dresden. Zur Behandlung der habituellen Patellarluxation. Von Dr. A. Schanz . . . . . 531

XXVI. Aus der orthopädischen Heilanstalt des Dr. med. A. Schanz in Dresden. Der Stand des Schenkelkopfes bei der angeborenen Hüftverrenkung und deren Bedeutung für die Lehre von der Aetiologie der angeborenen Hüftverrenkung. Von Dr. A. Schanz. Mit 1 in den Text gedruckten Abbildung . . . . . 534

XXVII. Aus der chirurgisch-orthopädischen Heilanstalt des Prof. Dr. A. Hoffa in Würzburg. Neuere Fortschritte in der Skoliosenbehandlung. Von Prof. Dr. Albert Hoffa. Mit 26 in den Text gedruckten Abbildungen . . . . . 538

XXVIII. Erwiderung auf Dr. M. Jagerink. Ein offener Brief an Herrn Dr. G. Zander. Von Bern. S. de Smitt, Specialarzt in Amsterdam 560

XXIX. Antwort an Herrn Dr. Ferd. Bähr in Hannover. Von M. Jagerink, Arzt in Rotterdam . . . . . 567

Referate. Mit 1 in den Text gedruckten Abbildung . . . . . 569

Autorenregister . . . . . 597

Sachregister . . . . . 599

I.

# Das Princip der Construction von Verbänden und Prothesen bei tuberculöser Entzündung der Knochen und Gelenke.

Referat, vorgetragen am internationalen medicinischen Congress in Moskau 1897.

Von

**Julius Dollinger,**

ordentl. öffentl. Professor für Chirurgie und Vorstand der chirurgischen Klinik Nr. 1 an der Königl. ungarischen Universität in Budapest.

Mit 18 in den Text gedruckten Abbildungen.

Die Erfahrungen, die wir in der Behandlung der tuberculösen Knochen und Gelenke in den letzten Decennien gesammelt haben, lehrten uns, dass, namentlich im Entwickelungsalter, der erste Platz der conservativen Behandlung gebührt. Wird diese von allem Anfange her nach richtigen Principien strenge durchgeführt, so gestaltet sich der Krankheitsverlauf milder, heftige Schmerzen, grosse Geschwulst, Vereiterung des Gelenkes treten in den Hintergrund, es kommt in den glücklichsten Fällen zur vollkommenen Ausheilung des Gelenkes mit normaler Function, in anderen häufig ganz ohne Eiterung zur Ankylose in günstiger Stellung, ohne oder mit Resorption des Gelenkendes, und es tritt jetzt häufiger als vorher an die Stelle der Gelenkvereiterung ein Krankheitsbild, welches früher als eine eigene Krankheit betrachtet und unter dem Namen Caries sicca beschrieben wurde.

Zur Sicherung dieses Resultates brauchen wir in erster Reihe günstige hygienische Verhältnisse, namentlich den vollen freien Ge-

nuss der Luft und des Lichtes, neben welchen das Hauptgewicht der conservativen Behandlung in den Verbänden und Prothesen liegt. Diese bilden ihren wesentlichsten Medicamentenschatz, ihre Lehre ist die Pharmakologie der Knochen- und Gelenktuberculose, und wir schulden ihr folglich dieselbe Aufmerksamkeit, welche der interne Kliniker seinen Medicamenten zollt. Ich habe mich daher mit Freude der Aufgabe unterzogen, welche mir das Comité des Moskauer internationalen Congresses anbot, und will es unternehmen, erstens jene Principien kritisch zu analysiren, welche bei der Construction von Verbänden und Prothesen derzeit in der Behandlung der Knochen- und Gelenktuberculose befolgt werden, dann aber zu demonstriren, wie sich die von mir als richtig erkannten Principien unter meinen Händen zu Prothesen und Verbänden verkörperten.

Bei acuten Fällen ist die erste Aufgabe der Behandlung die Bekämpfung der entzündlichen Erscheinungen, namentlich des Schmerzes und des reflectorischen Muskelspasmus. Kälte, Wärme, Einpinselung oder Einreibung verschiedener Tincturen und Salben haben höchstens vorübergehenden Erfolg. Von sicherem Effecte sind hier zwei Einwirkungen, d. i. die Distraction und die Fixirung.

## I. Die Distraction.

Die Distractionsbehandlung ruht auf der Anschauung, dass der Druck der tuberculösen Gelenkflächen auf einander Schmerz und reflectorischen Muskelspasmus verursacht. Werden die Gelenkenden durch Zug von einander entfernt, so hören in erster Reihe diese quälenden Symptome auf. Die schönen Experimentalarbeiten, welche für und gegen die Möglichkeit der Distraction der Gelenkenden König, Paschen, Schultze, Morosoff, Lannelongue, Bradford und Lovet ins Treffen führten, sind allbekannt, ich gehe daher auf diese Arbeiten nicht näher ein. Als Resultat ging aus diesen Experimenten die Erfahrung hervor, dass das Hüftgelenk, um welches sich die Polemik namentlich drehte, mittelst gewisser, am lebenden Menschen anwendbarer Gewichte distrahirt werden kann. Am liegenden Kranken wird das Gelenk von dem Gewichtszuge nicht nur distrahirt, sondern es wird auch fixirt, die Distraction besteht daher in jener Form, in welcher sie in der ärztlichen Praxis in Anwendung kommt, aus zwei Factoren, nämlich aus Distraction und Fixirung. Prüft man diese zwei Factoren gesondert,

so stellt es sich heraus, dass, wenn neben der Distraction die Bewegung nicht gehemmt wird, die Irritation in dem tuberculösen Gelenke weiterbesteht, wird hingegen das Gelenk nicht distrahirt, sondern nur einfach fixirt, so hört in erster Reihe der reflectorische Muskelspasmus und der Schmerz auf. Der schmerzstillende Factor ist also nicht die Distraction, sondern die Fixirung des Gelenkes.

Ausser dem Schmerz, den der reflectorische Muskelspasmus verursacht, beeinflusst er auch noch die secundären Formveränderungen des tuberculösen Gelenkes. Die Knochenresorption, welche in der Umgebung des tuberculösen Heerdes stattfindet, erweicht die Knochenenden und die Distraction soll verhüten, dass diese durch den reflectorischen Muskelspasmus an einander gepresst, zusammengedrückt und abgeschliffen werden. Die Erfahrung lehrt aber, dass sie dieser Aufgabe, welche man ihr zumuthete, nicht vollkommen entsprechen kann, dass es trotz genauester Distraction in einzelnen, schweren Fällen von Wirbelentzündung nicht gelingt, die Höckerbildung, oder bei hochgradiger Coxitis die Usur des Schenkelkopfes zu verhindern. Die Ursache davon ist, dass die Zerstörung des tuberculösen Knochens nicht allein von dem Muskelspasmus, sondern ausserdem noch von mehreren Factoren, von der Grösse des tuberculösen Infarctes, von der Belastung mit dem Körpergewichte und auch noch von der narbigen Schrumpfung abhängt. Was man zur Verhinderung der Zerstörung des Knochenendes thun kann, das ist nicht die Distraction, welche die Vernarbung, den glücklichsten Ausgang eines schweren tuberculösen Gelenkleidens, stört, sondern es ist die Entlastung des erweichten Knochenendes, worauf ich noch im speciellen Theile zurückkommen werde. Aber hiermit sind die Aufgaben, mit welchen man die Distraction betraute, noch nicht erschöpft, man combinirte sie mit der Bewegungsbehandlung und kam zu dem Principe: Motion without friction, man war bestrebt, während der Distraction die möglichst freie Bewegung des kranken Gelenkes zu begünstigen, wodurch den Verwachsungen, der Ankylose und der Muskelatrophie vorgebeugt werden sollte. Als Vorbilder dürften jene glänzenden Resultate gedient haben, die man mit der Bewegungsbehandlung bei Distorsionen erreicht. Nur ist die Biologie beider Processe von einander sehr verschieden. Bei Gelenkdistorsionen und ähnlichen traumatischen Processen handelt es sich um die mechanische Entfernung des sterilen Blutergusses und Exsudates, bei der Gelenktuberculose hingegen wird das tuberculöse

Virus durch die Bewegung bei distrahirten oder nicht distrahirten Gelenken in die gesunden Gewebe eingerieben und auf weitere Gebiete verbreitet. Jeder erfahrene Chirurg weiss es, dass das tuberculöse Gelenk durch Bewegung nicht beweglich erhalten werden kann, sondern dass es dadurch nur noch steifer und noch mehr entzündet wird. Auch die letzthin abgeflossene Periode der Massagemode, während welcher wieder Versuche gemacht wurden, tuberculöse Gelenke mit Bewegung zu behandeln, haben hierfür Erfahrungsmaterial geliefert. Das Princip: Motion without friction, soweit es seine Anwendung bei der Knochen- und Gelenktuberculose betrifft, sprosste daher nicht aus der Erfahrung hervor, sondern es ist nur eine Schreibtischblume.

Ist es gelungen mittelst Fixirung dem tuberculösen Processe im Gelenke Einhalt zu thun, bevor er noch die Gelenkoberflächen und die Kapsel zerstörte, so wird das Gelenk während der Fixirung ohne Bewegungsbehandlung beweglich. Ich habe diese Thatsache bereits im Jahre 1889 im Budapester ärztlichen Vereine an Kranken demonstrirt (siehe den Sitzungsbericht im Orvosi Hetilap 1889, Nr. 10) und in meinem Aufsatze: „Ueber die Behandlung der tuberculösen Hüftgelenkentzündung etc." im ersten Bande von Hoffa's Zeitschrift für orthopädische Chirurgie, wiederholt betont. Hat die Bewegung im Gelenke während der Fixirung begonnen, so hat man an der Prothese, entsprechend dem Gelenke, ein Charnier anzubringen und dieses allmählich weiter zu öffnen. Nebenbei wird die Musculatur fleissig massirt und innerhalb der Grenzen der spontan erreichten Beweglichkeit mit leichten Widerstandsbewegungen geübt. Passive Bewegungen, über die Grenzen der spontanen Beweglichkeit hinaus, sind strengstens verpönt.

Durch den Gebrauch wird dabei die Beweglichkeit allmählich so frei, als es die pathologischen Veränderungen des Gelenkes gestatten.

Neben diesem auffallenden Mangel an Vortheilen sehe ich eine Reihe von Nachtheilen der Distractionsbehandlung. Um nur von der Coxitis zu sprechen, wo sie ja die ausgebreitetste Anwendung findet, kann sie als Zug am Fuss angewendet, zur Lockerung des Kniegelenkes beitragen, sucht sie hingegen ihre Angriffspunkte am Oberschenkel, so braucht man zur Vermittelung Heftpflasterstreifen, deren Anwendung zu Ekzemen führt. Um ambulant angewendet zu werden, complicirt sie die Prothesen nicht unbedeutend. Sie wurde

daher auch von eifrigen Vertheidigern nicht bei allen tuberculösen Gelenken durchgeführt und mussten sich die tuberculösen Gelenke der oberen Extremitäten gewöhnlich ohne Distraction mit einfacher Fixirung begnügen, ohne davon Schaden zu erleiden.

Bei der ambulanten Behandlung der tuberculösen Gelenke der unteren Extremitäten wird in der Praxis die Distraction mehr zur Entlastung als zur Entfernung der Gelenkenden von einander benützt. Dieser Zweck aber kann, wie wir weiter unten sehen werden, mit einfacheren Mitteln erreicht werden. Mit Nutzen kann der Gewichtszug im geeigneten Falle zum Redressement einer Gelenkcontractur, oder zur Fixirung einer Spondylitis cervicalis bis zur Verfertigung der fixirenden Prothese angewendet werden, aber dabei kommt seine, die Gelenkoberflächen distrahirende Eigenschaft nicht in Anwendung. Ist das Gelenk redressirt, so zieht auch König einen ruhigstellenden Verband der weiteren Distraction vor.

## II. Die Fixirung.

Wie wir sahen, ist auch bei der Distractionsbehandlung die Fixirung das wirksame Princip. Das hat Balassa bereits im Jahre 1852 erkannt und betont[1]). Soll sie zur Ausheilung des tuberculösen Processes führen, so muss sie vollkommen und continuirlich sein. Gestattet sie zeitweise Bewegung, so kann sie das Weitergreifen des Processes nicht verhindern. Die möglichst absolute Fixirung geschieht dadurch, dass man an das Gelenk eine Schiene anlegt, welche sich auf die ganze Länge der das Gelenk bildenden Knochen erstreckt. Genügt dieses wegen Kürze der Knochen nicht vollkommen, so erstreckt sie sich auch auf die Nachbarknochen. Schlecht fixirt zum Beispiele ein Coxitisverband, welcher die ganze Extremität umgibt, das Becken aber nur als schmaler Gürtel umfasst.

Im Beginne meiner ärztlichen Thätigkeit habe ich mich mit vollem Eifer auf die Distractionsbehandlung verlegt. Es wurde bei tuberculöser Coxitis der Volkmann'sche Gewichtszug angewendet und liegend permanent distrahirt. Aber bei den Patienten meiner Poliklinik musste ich davon mit schwerem Herzen absehen und

[1]) Balassa, Zur Therapie der Arthropathien. Zeitschrift der Kaiserl. Königl. Gesellschaft der Aerzte in Wien 1852.

musste mich mit dem einfachen Fixationsverband begnügen, welcher sich auf die ganze Extremität erstreckte und das Becken und einen Theil des Rumpfes umfasste. Liegend konnten diese armen Kinder in ihren elenden Wohnungen nicht behandelt werden, ich liess sie daher herumgehen. Ich hatte also zwei Behandlungsmethoden, den Gewichtszug für die Bemittelten und die einfache Fixirung für die unbemittelte Klasse.

Trotz schlechter hygienischer Verhältnisse, trotzdem für die Entlastung so gut wie gar nicht gesorgt war, ging es meinen ambulanten besser als meinen gut situirten und bestens gepflegten Kranken, denen neben der Distraction auch noch der Segen des fortwährenden Liegens im vollen Maasse zu Theil wurde. Diese Erfahrung liess mich natürlich nicht lange zögern, und ich behandelte von nun an alle Fälle mit einfachen fixirenden Verbänden und Prothesen. Zugleich wurden sämmtliche Coxitisbetten dem Antiquitätenschranke einverleibt und das continuirliche Liegen bei sämmtlichen Erkrankungen tuberculöser Knochen und Gelenke beseitigt. Erwachsene ertragen das fortwährende Liegen sehr schlecht, sie werden appetitlos, bleich und sind nun für die allgemeine Tuberculose nur um so empfänglicher. Kinder ertragen das Liegen scheinbar gut, namentlich wenn sie gut gefüttert und gut gepflegt sind, werden sie dabei fett, aber die Ausheilung des tuberculösen Processes wird dadurch nur verzögert und ausserdem leidet auch das Nervensystem dabei. Die Gesundheit des ganzen Körpers erheischt es, dass die Kranken umhergehen, der Bequemlichkeit der Pflege kommt es zu Statten, und ich kenne keinen Nachtheil der ambulanten und keinen Vortheil der liegenden Behandlung, der mich bewegen könnte, jene aufzugeben und zu dieser zurückzukehren. Sobald ich darüber im Reinen war, machte ich mich daran, Verbände und Prothesen zu construiren, die bei vollkommener Fixirung des Gelenkes und Entlastung, wenn es sich um eine tuberculöse Erkrankung der Wirbelsäule oder einer unteren Extremität handelte, das Herumgehen des Kranken ermöglichen.

Um zu zeigen, wie sich diese Principien in der praktischen Anwendung gestalten, will ich jetzt die Verbände und Prothesen, wie ich sie für die einzelnen Gelenke construirte, der Reihe nach vorführen, muss aber vorher noch einige allgemeine Bemerkungen machen.

Die erste Eigenschaft sämmtlicher Verbände und Prothesen soll

die Einfachheit sein. Man soll ihnen keine höheren Aufgaben zumuthen, als welchen sie entsprechen können. Es ist wohl möglich, eine Contractur mit einem zusammengesetzten Verband oder mit einer Prothese zu redressiren, nichtsdestoweniger habe ich diese heikle Arbeit immer meinen Händen vorbehalten. Ich construire daher keine redressirenden Verbände und Prothesen, sondern redressire die Contractur mit der Hand und fixire das erreichte Resultat mit einem Gipsverband. Das Redressement muss immer gelinde geschehen, die geschrumpfte Kapsel, die Bänder und die Muskeln dürfen dabei nicht zerrissen, sondern sie sollen gedehnt werden. Dazu genügt es, das Gelenk in der Richtung des beabsichtigten Redressements etwas anzuspannen. Die fortwährende Spannung, in welcher sämmtliche das Redressement behindernden Gebilde in dem Verbande gehalten werden, lockern diese innerhalb 3—8 Tagen so auf, dass sie bei Wiederholung desselben bis zu einem gewissen Grade nachgeben und das Gelenk auf diese Weise in 2—3 Sitzungen in die gewünschte Stellung gebracht werden kann. Ist das tuberculöse Gelenk bei dem Beginne der Behandlung in einer Stellung, welche, vorausgesetzt, das Gelenk würde ankylotisch, für seine Function nicht geeignet wäre, so beginne ich die Behandlung mit dem Redressement, ob sich das Gelenk im Stadium acuter Entzündung oder chronischer Vernarbung befindet. Wird das Gelenk nach einer jeden redressirenden Sitzung sofort gut fixirt, so habe ich als Folge des Redressements weder ein stärkeres Auflodern der Entzündung noch Eiterung beobachtet. Ist das Redressement beendet, dann erst schreite ich zur Construction der definitiven Prothese oder lege in der Armenpraxis den definitiven Verband an. Dieser letztere sollte aus hygienischen Gründen immer abnehmbar gemacht werden. Bei einem grossen Ambulatorium erheischen diese Arbeiten einen eigenen technischen Arbeiter, und selbst dann können diese Verbände die Prothesen nur in unvollkommener Weise ersetzen, da sie um vieles schwerer sind. Die Beschaffung eines leichten Materiales für diese Verbände wäre eine grosse Wohlthat für die arme Majorität der an Gelenktuberculose Leidenden. Ich will gleich hier in der Einleitung erwähnen, dass ich sämmtliche Prothesen aus dickem, hartem Leder anfertigen lasse. Dieses wird feucht auf das Modell gezogen, darauf getrocknet, geglättet, lackirt und mit halbrunden Schienen verstärkt. Diese Prothesen sind leicht, ausserordentlich dauerhaft und können jahrelang

benützt werden. Sie werden über einem Tricot getragen, welches die Fütterung bildet, und vor einem eingenähten Futter den Vortheil hat, dass es täglich gewechselt werden kann.

## 1. Die Wirbelsäule.

Behufs guter Fixirung theile ich mir die Wirbelsäule in zwei ungleiche Theile, wobei die 7—8 oberen Brustwirbel mit den Halswirbeln zusammen den oberen, grösseren Theil bilden.

Diese kann weder von den Schlüsselbeinen, noch von dem Sternum, noch von den Schultern her fixirt oder genügend gestützt werden. Die Verkrümmung dieses Segmentes kann nur dadurch verhindert werden, dass der obere Stützpunkt auf den Kopf verlegt wird.

Alle jene Corsets, die bei Entzündung der oberen 8 Brustwirbel den Kopf frei lassen, und ihre Stützpunkte an dem Sternum, dem Schlüsselbein oder an den Schultern suchen, fixiren und unterstützen unvollkommen und können daher die Verkrümmung nicht verhindern.

A. Die obere Hälfte der Wirbelsäule. Wie schwer es ist, den Halstheil der Wirbelsäule gut zu fixiren, das beweist die grosse Zahl jener Prothesen, die zu diesem Zwecke construirt wurden. Diejenigen, die sich auf die Schultern stützen, fixiren und entlasten die Wirbelsäule schlecht, weil sie auf einer beweglichen Basis ruhen. Ebenso fixiren alle jene Prothesen nicht vollkommen, welche den Kopf mit dem Rumpf mittelst elastischer Schienen verbinden, oder den Gürtel, auf welchem der Kopf ruht, mittelst elastischer Bändchen auf Schienen hängen, welche an ein Mieder befestigt sind. Diese Prothesen entsprechen der Grundbedingung der Behandlung tuberculöser Knochen nicht und sind daher für unsere Zwecke unbrauchbar. Am besten fixirt der Schönborn-Falkson'sche Verband, mit welchem ich bereits im Jahre 1883 Versuche anstellte. Sein Nachtheil ist, dass er unabnehmbar ist und für lange Zeit von den Kranken schlecht ertragen wird, zur provisorischen Fixirung aber oder während des Redressements der secundären Verkrümmungen leistet er vorzügliche Dienste.

Die Prothese, die ich zur Fixirung der oberen Hälfte der

Wirbelsäule construirte und die ich seit Jahren verwende (Fig. 1 und 2), umringt den Rumpf, stützt sich auf die Hüften, erstreckt sich über den Nacken auf den Kopf und indem sie sich an den Occipitaltheil, an die beiden Processus mastoidei und an den ganzen Rand des Unterkiefers genau anschmiegt, bietet sie dem Kopf eine sichere Basis. Sie besteht aus einer vorderen und einer hinteren Hälfte, welche seitlich zusammengeschnürt werden. Der Kopftheil kann von dem Rumpftheil mittelst gezähnter Schienen, die in der Höhe des Halses angebracht sind, entfernt werden, wodurch die Prothese dem Wachsthume adaptirt werden kann. Sie wird auf einem Gipsmodelle angefertigt, welches vorher mit eingeweichtem dickem Leder überzogen wurde. Die genau angepassten Schienen werden auf das Leder genietet und dann die Lederflächen zwischen den Schienen so herausgeschnitten, dass es unter diesen überall nur schmale Fütterungsspangen bildet. Nur entsprechend dem Unterkiefer, dem Kinn, den beiden Warzenfortsätzen, wird es ganz belassen, um hier breite

Fig. 1.

Kopfhalter bei Spondylitis in der oberen Hälfte der Wirbelsäule. Von vorne gesehen.

Stützflächen zu bilden. Auch an den Rändern beider Hälften bleiben breite Lederstreifen, welche dünn zugeschliffen gut über einander

Fig. 2.

Kopfhalter bei Spondylitis in der oberen Hälfte der Wirbelsäule. Von rückwärts gesehen.

greifen. Die Anfertigung des Modelles habe ich in meiner Arbeit über die Behandlung der Spondylitis genau beschrieben [1]). Damit

[1]) Die Behandlung der tuberculösen Wirbelentzündung etc. etc. Stuttgart, Ferdinand Enke 1896.

die Athmung während der Nachtruhe nicht im mindesten behindert und die Fixirung der Wirbelsäule doch nicht unterbrochen werde,

Fig. 3.

Lagerungsapparat für Fixirung der Wirbelsäule bei Spondylitis in der oberen Hälfte der Wirbelsäule.

habe ich einen Lagerungsapparat construirt (Fig. 3), welcher, nach demselben Gipsmodelle gearbeitet, für den Kopf, Nacken und für die ganze Länge der Wirbelsäule eine gut gefütterte, genau anschmiegende und daher in der Rückenlage gut fixirende Mulde bildet. Sie ist aus einer Kupferplatte gehämmert und an eine Grund-

platte befestigt. Bei kleinen Kindern ist der ganze Apparat mit wasserdichtem Stoff überzogen.

Bei dieser Fixirung, bei Tag mit dem Kopfhalter, bei der Nacht mit dem Lagerungsapparat, befinden sich die Kranken sehr wohl, Kinder, die früher ihren Kopf den ganzen Tag mit den Händen fixirten, bummeln in dem Kopfhalter den ganzen Tag über lustig herum und liegen bei der Nacht in dem Lagerungsapparate schmerzlos. Kommt der Kranke im ersten Stadium der Wirbelentzündung in Behandlung, so kann die Buckelbildung verhindert werden.

B. Die untere Hälfte der Wirbelsäule. Zur Fixirung der unteren Hälfte der Wirbelsäule, zu der ich die vier unteren Brustwirbel und den Lendentheil rechne, stehen uns andere Stützpunkte zur Verfügung. Alle jene Mieder, die vorne aus weichem, nachgiebigem Stoffe bestehen, sowie alle jene, welche nur bis zur Brustwarze reichen, entsprechen nicht jenen Anforderungen, welche man an ein gutes Spondylitismieder stellen muss. Weder fixiren sie die kranke Wirbelsäule, noch unterstützen sie diese in dem Maasse wie es zur Verhinderung der Höckerbildung nothwendig ist. Sie verhindern höchstens die Seitwärtsschwankungen der Wirbelsäule, hemmen also die Bewegung nur in gewissen Richtungen, und darin besteht auch ihr Nutzen, aber die Schwankungen und die Beugung nach vorne verhindern sie nicht, und das ist eben die wichtigste Aufgabe eines guten Spondylitiscorsetes. Soll das Corset die untere Hälfte der Wirbelsäule nach allen Richtungen hin gut fixiren, und soll es verhindern, dass die Körperlast den erweichten Wirbel zusammendrückt, mit einem Worte, soll es die Buckelbildung verhindern, so muss sein Vordertheil einen festen Panzer bilden, welcher nach oben bis zum Rande des Sternums reicht und dem Rumpfe eine sichere Stütze bietet. Diesem Principe entspricht das Spondylitiscorset, welches ich bereits seit 12 Jahren anwende. Zur Modellirung wird der Kranke auch hier mit der Glisson'schen Schwebe gerade gestellt. Fersen und Sohlen sollen dabei den Boden berühren. Die übrigen Details siehe ebenfalls an oben citirter Stelle.

Das Spondylitiscorset besteht aus zwei rückwärtigen Hälften und einem Brustpanzer. Die hinteren Hälften (Fig. 4) reichen nach oben bis zum vierten oder fünften Brustwirbel, abwärts bis etwa

3—4 cm oberhalb des grossen Trochanters, seitwärts nach vorne bis in die Achsellinie. Sie sind aus hartem Leder angefertigt, welches an vielen Stellen durchlöchert und mit halbrunden Stahlschienen eingerahmt ist. Im Stadium der Nachbehandlung werden die Lederflächen so wie bei dem Kopfhalter herausgeschnitten. An der vorderen Achselschiene ist zu beiden Seiten ein Schulterhalter befestigt (Fig. 5). Diese unterscheiden sich ihrer Form, Anwendung und Construction nach wesentlich von den allgemein angewendeten Krücken, denen die Aufgabe zugetheilt wurde, die Last der Schultern und zum Theil des Rumpfes zu tragen. Die Krücken sind dem Kranken immer sehr unbequem, schieben die Schultern überflüssigerweise entstellend in die Höhe und tragen endlich die Körperlast doch nicht.

Fig. 4.

Panzercorset zur Fixirung der Wirbelsäule bei Spondylitis von dem 8. Brustwirbel abwärts. Von rückwärts.

Ich wenigstens konnte mich von dieser supponirten Wirkung auch an den von berühmten Meistern angefertigten Miedern nicht überzeugen. Meine Schulterstützen haben den Zweck, mit Hilfe des Brustpanzers das Vorwärtsbeugen und Schwanken des Rumpfes zu verhüten. Sie bestehen aus je einem halbmondförmigen Bügel, der nicht mit der Mitte, sondern mit seinem unteren Ende mittelst Schrauben an die Seitenschiene des Mieders befestigt wird. Sie erheben sich von der Seite her nach vorne, oben und innen, legen sich an den inneren Rand des Oberarmkopfes an, enden unter dem Schlüsselbein und gehen hier in je ein gut gepolstertes Band

über, das nach rückwärts über die Schultern zieht, sich am Rücken mit der entgegengesetzten Seite kreuzt, von hier in der Achsellinie nach vorne gelangt, und vor dem Brustpanzer mit dem der entgegengesetzten Seite zusammengeschnürt wird. Der Brusttheil des Corsets (Fig. 6) besteht aus einem Panzer, der nach oben bis an den Rand des Sternums, nach unten etwa bis zum Nabel reicht. Er ist mit halbrunden starken Schienen eingerahmt und durch eine nach oben convexe Schiene in eine obere, dem Brustkorb, und eine untere, dem Bauch entsprechende Hälfte getheilt. Die untere Hälfte wird ohne Ueberzug gelassen, damit sich Magen und Därme gut füllen können und die Bauchathmung sich gut entwickeln kann. Liegt die Entzündung im Brusttheile der Wirbelsäule, so wird die obere Hälfte des Panzers auf dem Modell mit Leder überzogen und gefüttert, da hier die Gefahr der Verkrümmung eine grössere ist und der Brustkorb an der ganzen breiten Fläche des Panzers eine gute Stütze finden soll. Bei den Entzündungen im Lendentheil ist die Gefahr der Buckelbildung keine so grosse, und in diesen Fällen wird der obere Theil des Panzers nur mit Miederstoff überzogen, und die Schienen werden an ihrer dem Körper zugewendeten Fläche gefüttert. Haben wir es mit einer entwickelten Kranken zu thun, so muss der Panzer entsprechend den Brustdrüsen ausgeschnitten werden (Fig. 7). Sind die Brüste gross, so können für sie Taschen

Fig. 5.

Panzercorset zur Fixirung der Wirbelsäule bei Spondylitis von dem 8. Brustwirbel abwärts. Von der Seite gesehen.

an das Leder applicirt werden. Wenn sich bei grossem Buckel der Brustkorb auf das Becken senkt, so wende ich eine aus starkem Miederstoffe gearbeitete Pelotte an, welche sich den unteren Contouren des Brustkorbes genau anschmiegt und unter dem Brustpanzer angelegt wird. Ihr Zweck ist, den Brustpanzer in seiner Aufgabe zu unterstützen und den Rumpf zu heben. Hat der Kranke, wenn er in Behandlung kommt, heftige Schmerzen, so lege ich für die Zeit, bis das Corset fertig ist, ein Sayre'sches Gipscorset an, dessen Vordertheil aber hoch hinauf, bis an den Rand des Sternums reicht. Es coupirt den Schmerz gewöhnlich momentan.

Fig. 6.

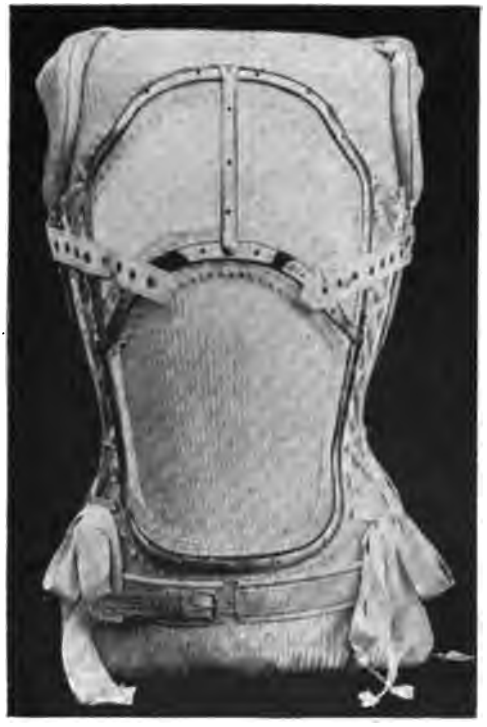

Panzercorset zu demselben Zwecke von vorne.

Der Lagerungsapparat gleicht dem bei der Entzündung der oberen Hälfte der Wirbelsäule angewendeten, nur lässt er den Kopf frei und reicht etwa bis zum ersten bis zweiten Brustwirbel (Fig. 8).

## 2. Die obere Extremität.

Das Schultergelenk wird mittelst einer Kapsel fixirt, welche den Oberarm in leichter Abduction und Aussenrotation an den Brustkorb fesselt; bei dem Ellenbogengelenk wird der Oberarm zu dem Vorderarm in einen Winkel von etwa 80° eingestellt. Soll auch das Radialgelenk fixirt werden, so geschieht es in Mittelstellung, durch Verlängerung des plantaren Theiles der Kapsel in die Hohlhand.

## 3. Die untere Extremität.

A. Das Hüftgelenk. Die bisher im Gebrauche stehenden Coxitisapparate hat Hoffa in seinem vorzüglichen Aufsatz über dieses Thema beschrieben und den grössten Theil abgebildet. Ich behandle jetzt die tuberculöse Hüftgelenkentzündung von allem Anfange an ambulant. Lorenz, Phelps etc. verwenden im acuten Stadium Coxitisbetten, ich bin davon aus den oben angeführten Gründen abgekommen. Die Fixirung der Extremität erfolgt in leichter Abduction und Flexion. Ist bei Beginn der Behandlung eine Contractur vorhanden, so wird diese nach jener Methode, welche ich 1891[1]) beschrieben habe, redressirt, wenn diese beendet, ein Gipsmodell gemacht und während der Verfertigung desselben die Extremität wieder fixirt. Früher habe ich lange Verbände angewendet, welche sich auf einen grossen Theil des Rumpfes und auf die ganze Etxremität bis zum Sprunggelenke erstreckten. Diese Verbände fixirten sehr gut, und versah man sie am Fussende, wie es Lorenz thut, mit einem Bügel, so entlasteten sie auch vorzüglich. Aber ein grosser Nachtheil entspringt daraus, dass sie ausser dem kranken Gelenk auch noch das Knie und bei Anwendung des Bügels auch das Sprunggelenk ausser Action setzen. Werden sie, wie dies in der Armenpraxis der Fall ist, während der ganzen Behandlung getragen, so ist die unausweichbare Folge eine hochgradige Inactivitätsatrophie der ganzen Extremität. Ich habe daher vor Jahren Versuche gemacht, diese langen Verbände durch kurze, welche nur

Fig. 7.

Panzercorset für erwachsene Kranke weiblichen Geschlechtes.

[1]) Die Behandlung der tuberculösen Hüftgelenkentzündung, Contractur und Ankylose. Zeitschrift für orthop. Chirurgie Bd. 1.

das Hüftgelenk fixiren, zu ersetzen und die Entlastung auf eine andere als auf die bisher gebräuchliche Weise zu besorgen. Diese

Fig. 8.

Lagerungsapparat ohne Kopftheil zur Fixirung der Wirbelsäule bei Spondylitis von dem 8. Brustwirbel abwärts.

Verbände haben sich praktisch bewährt und verwende ich sie jetzt bereits seit geraumer Zeit allgemein. Der Verband hat am Tuber ischii eine breite Sitzfläche, welche bei der Entlastung als Angriffspunkt dient, und benützt als zweiten Angriffspunkt die Knie-

knorren, von welchen ich mich schon bei meinen Gehverbänden überzeugte, dass sie dazu geeignet sind. Der Verband wird nach Beendigung des Redressements unter der Glisson'schen

Fig. 9.

Kurzer Gipsverband bei Coxitis mit Sitzfläche am Tuber ischii und Stütze an den beiden Schenkelknorren. Von rückwärts.

Fig. 10.

Derselbe von der Seite gesehen.

Schwebe angelegt. Der Kranke hält sich mit beiden Händen an der Querstange, der Operateur sitzt hinter dem Patienten. Es wird nur leicht wattirt. Der Verband (Fig. 9 u. 10) reicht nach oben 3—4 Querfinger breit über den Hüftkamm, wird hier, um das Abwärtsgleiten zu verhindern, über demselben, während er angelegt wird, durch festeres Anziehen einer Gipsbinde so eingezogen, dass er eine Taille bildet, er erstreckt sich dann auf das Becken, welches er genau umschliesst, reicht auf der gesunden Seite bis etwa

2 Querfinger über dem grossen Trochanter herab und bedeckt auf der kranken Seite die ganze Glutäalgegend. Unter dem Sitzknorren wird der Verband mit der Hand oder durch Anziehen einer Gipsbinde, die von vorne, unter dem Perineum nach rückwärts unter den Sitzknorren und von hier weiter auswärts geführt wird, gegen die hintere innere Fläche des Schenkelknochens gepresst, wodurch der Sitzknorren eine breite Sitzfläche bekommt.

Ueber den Knieknorren wird der Verband von beiden Seiten mit den Handtellern fest an den Knochen gepresst, mit der unter dem Rande des Verbandes eingeführten Hand nach rückwärts gezogen und hinter dem Knochen zu beiden Seiten ein wenig eingedrückt, um das Rückwärtsgleiten des Gelenkendes zu verhüten. Ist der Verband fertig, so schneide ich den Beckentheil vorne in der Mitte der Länge nach auf und ziehe die beiden Hälften ein wenig aus einander, um die Darmbeinschaufel von dem Druck zu befreien. Da der Verband stark sein muss, fixirt er trotzdem sehr gut. Dieser Theil wird dann mit einer feuchten Mullbinde umgeben.

Die Kranken gehen mit diesem Verband, der ihr Knie- und Sprunggelenk vollkommen frei lässt, unvergleichlich besser als mit dem langen Verband. Dessen bin ich mir vollkommen bewusst, dass dieser Verband nicht so vollkommen entlastet als der lange, namentlich wenn dieser noch mit einem Bügel versehen ist, aber bringt mich die Armuth des Kranken in die Lage, dass ich einer vollkommen entsprechenden, gut fixirenden und entlastenden Prothese entsagen muss, so begnüge ich mich lieber neben vollkommener Fixirung mit einer weniger vollkommenen Entlastung, als dass ich diese mit der Brachlegung zweier gesunder Gelenke, des Knie- und Sprunggelenkes, und der folgenden Inactivitätsatrophie erkaufe.

Wenn nur irgendwie möglich, so lasse ich eine abnehmbare Prothese anfertigen. Ich habe zweierlei Coxitisprothesen construirt. Die eine ist eine kurze Prothese (Fig. 11), welche dem eben beschriebenen Verband ähnlich ist, dieselben Stützflächen benützt, und dessen Schenkeltheil zum Verlängern eingerichtet ist, wodurch er dem Wachsthume adaptirt werden kann. Ich wende sie bei abgelaufener Coxitis in solchen Fällen an, wo eine grosse Neigung zur Contractur besteht, ausserdem im Anfangsstadium von leichter Coxitis. Einigemal habe ich sie auch in schwereren Fällen, wo ich mir den Luxus erlauben konnte, als leichtere Prothese für die Nacht angewendet.

Fig. 11.

Kurze Coxitisprothese für leichte Fälle von Coxitis mit Sitzfläche am Tuber ischii und Stützplatten an den Knieknorren.

Die lange Coxitisprothese entspricht neben der Fixirung auch noch vollkommen den Ansprüchen der Entlastung. Sie reicht, so wie die kurze, 3—4 Querfinger über den Hüftkamm, also nicht so hoch hinauf als jenes Exemplar, welches unsere Abbildungen 12, 13 u. 14 darstellen, sie macht bei der Hüfte eine Taille, hat unter dem Sitzknorren eine breite Sitzfläche (Fig. 14), was für den Kranken bequemer ist, als ein Sitzring, sie ist bei dem Knie- und bei dem Sprunggelenke mit je einem Charniere versehen, der Ober- sowie der Unterschenkeltheil kann verlängert werden und wird die Prothese für den Gebrauch so eingestellt, dass die Ferse etwa 1—1½ cm von dem Fersentheil des Schuhes entfernt ist, und der Patient auf der dem Tuber ischii entsprechenden Sitzfläche reitet, wodurch die Extremität genügend suspendirt ist. Um dieser Prothese eine feste Basis zu geben, habe ich sie auf einen deltaförmigen Bügel gestellt (Fig. 13), welcher nicht, wie die gewöhnlichen einfachen Bügel, während der Benützung umkippt. Angefertigt wird die Prothese auf dem Gipsmodell, bei Anfertigung

dessen man, wie ich es bei dem Verbande beschrieben habe, auf die gute Ausbildung der Sitzfläche zu achten hat.

B. Das Kniegelenk. Um der Flexionscontractur, der Valgumstellung, sowie der Subluxation vorzubeugen, muss das Kniegelenk allsogleich bei Beginn der Behandlung in jene Stellung gebracht werden, in welcher wir es, für den Fall, dass feste Ankylose eintreten sollte, fixiren wollen. Da bei Kindern gewöhnlich eine bedeutende Verkürzung zu erwarten steht [1]), so muss hier das Knie in Streckstellung, bei Erwachsenen hingegen muss es in einem Winkel von 165° fixirt werden. Der Fixationsverband reicht aufwärts bis zur Berührungsstelle des oberen Drittels des Oberschenkels mit dem mittleren, abwärts bis zu den Knöcheln, an welche er sich, um das

Fig. 12.

Lange Coxitisprothese zur vollkommenen Entlastung der Extremität. Sitzfläche am Tuber ischii, Deltabügel. Von vorne gesehen.

[1]) Dollinger, Das Zurückbleiben im Wachsthume der kranken Extremität bei tuberculöser Kniegelenkentzündung. Centralbl. f. Chir. 1888.

Fig. 13.

Lange Coxitisprothese zur vollkommenen Entlastung der Extremität. Sitzfläche am Tuber ischii, Deltabügel. Von der Seite gesehen.

Abwärtsgleiten zu verhüten, enge anlegen muss. An der hinteren Fläche muss man ihn von den Weichtheilen abziehen, nicht nur wegen der Circulation der Säfte, sondern um bei dem Gehen das Anspannen der Achillessehne zu ermöglichen.

Die Prothese ist eine Lederkapsel, die sich auf den Deltabügel stützt. Nur in seltenen Ausnahmefällen, bei sehr grosser Empfindsamkeit ist es nothwendig, das Gelenk zu entlasten.

In diesen Fällen zieht sich die Prothese bis zum grossen Trochanter empor, erstreckt sich von hier nach rückwärts auf die untere Hälfte der Glutäalgegend, zieht sich unter das Tuber ischii, bildet hier, so wie dieses bei der Coxitisprothese beschrieben wurde, eine breite Sitzfläche und kann in dem Schenkeltheile verlängert werden. Sind bei steifem Knie sämmtliche entzündlichen Erscheinungen geschwunden, so soll die Prothese noch eine geraume Zeit weitergetragen werden,

denn sie beschützt das Gelenk vor Distorsionen, welche die gewöhnliche Ursache der Recidive sind. Die das Gelenk fixirende Musculatur ist atrophisch, der Bandapparat durch die Entzündung gelockert, das Gelenk muss also durch die Prothese so lange fixirt werden, bis die festen Verwachsungen ihre Rolle übernehmen und sie überflüssig machen. Wird das Gelenk unter der fixirenden Prothese beweglich, so wird das Charnier allmählich aufgemacht, die Musculatur fleissig massirt, das Gelenk aber erst dann frei gegeben, wenn die Musculatur ihre volle Kraft wieder erlangt hat.

C. Das Sprunggelenk. Der mechanischen Behandlung der Sprunggelenksentzündung wurde bisher wenig Aufmerksamkeit zugewendet, trotzdem die conservative Behandlung auch hier schöne Erfolge aufzuweisen hat. Bradford und Lovett legen einen einfachen

Fig. 14.

Lange Coxitisprothese zur vollkommenen Entlastung der Extremität. Sitzfläche am Tuber ischii, Deltabügel. Von rückwärts gesehen.

Gipsverband an und lassen den Kranken mit einer Krücke herumgehen, oder sie appliciren eine Thomas'sche Schiene und stellen damit auch das Kniegelenk steif. Lorenz fixirt entweder mit Gipsverband, mit Celluloidhülse, oder wendet eine Thomasschiene an, bringt aber entsprechend dem Kniegelenke ein Charnier an. Das Ziel, welches ich mir vorgesteckt habe, ist Fixirung und Entlastung des kranken Sprunggelenkes ohne Fixirung des Knies; ich habe aber zu diesem Zwecke einen von den bisherigen abweichenden Verband und eine Prothese construirt.

Als Stützpunkt bediene ich mich der Tibiaknorren. Gipsverband, sowie Prothese sind jenen ähnlich, die ich zur ambulanten Behandlung der Unterschenkelfracturen beschrieben habe [1]).

Der Gipsverband (Fig. 15) wird auf eine dünne Wattefütterung applicirt, nur unter die Fusssohle kommt eine 2 cm dicke Wattesohle. Der Verband umgibt den Fuss und den Unterschenkel, erstreckt sich bis an den oberen Rand der Tibia, schmiegt sich den Tibiaknorren genau an und wird hinter denselben etwas eingedrückt, um das Rückwärtsgleiten des Unterschenkels zu verhindern. An der Rückfläche wird der Verband hinter den Tibiaknorren von den Weichtheilen abgezogen, um die Circulation frei zu lassen.

Der Sohlentheil des Verbandes wird durch Auflegen einer Gipssohle verstärkt. Lässt man noch über den Verband einen Schuh anfertigen, so kann der Patient darin auch bei schlechtem Wetter herumgehen.

Die Prothese (Fig. 16) ist eine Lederhülse. Diese ist mit einem Schnürschuh verbunden, welcher, um das Anziehen ohne Bewegung des Gelenkes zu ermöglichen, vorne bis fast an die Spitze offen ist. Die Hülse beginnt über den Knöcheln dort, wo der Schuh endet, schmiegt sich dem Unterschenkel genau an und legt sich an die Tibiaknorren. Zu beiden Seiten der Hülsen ziehen zur Verstärkung Stahlschienen empor, welche sich bei den Tibiaknorren zur Befestigung der Stützflächen verbreitern. Diese Schienen bestehen, wie die der Taylormaschine, aus zwei in einander verschiebbaren Theilen, welche mit einem Schlüssel verlängert werden können. Unten stützen sie sich auf einem Deltabügel, dessen vorderer Arm am Schuh etwa bis zur Mitte der Phalangealknochen nach vorne

[1]) Dollinger, Die ambulante Behandlung der Fracturen der unteren Extremitäten. Wiener Klinik 1898, Novemberheft.

Fig. 15.

Gipsverband zur Fixirung und Entlastung des tuberculösen Sprunggelenkes.

Fig. 16.

Fixirungs- und Entlastungsprothese bei tuberculöser Entzündung des Sprunggelenkes. Von vorne.

zieht, um die Mittelfussgelenke festzustellen. Die Hülse besteht aus zwei Hälften, welche nach den Seiten zu geöffnet werden können. Dieses ermöglichen die Charniere, welche an den Deltabügeln an-

gebracht sind. Die Prothese wird so eingestellt, dass sich die Ferse etwa 1 cm über dem Fersentheil der Schuhsohle befindet und folg-

Fig. 17.



Dieselbe von der Seite.

lich das Sprunggelenk entlastet ist. Für die Nacht wird eine einfache Kapsel angewendet, welche den Fuss und den Unterschenkel umgibt.

Wir sind in der Behandlung der tuberculösen Entzündung der Knochen und Gelenke auf langen Wegen, nach vielen Studien, an welchen die Elite der Chirurgen und Orthopäden zusammenwirkend Theil genommen hat, dahin gelangt, dass sich heute bereits gewisse Principien feststellen lassen, welche für weitere Arbeit eine fruchtbare Basis bilden.

Fig. 18.

Dieselbe von rückwärts.

1. Das wirksamste Mittel, welches uns zur Bekämpfung der Knochen- und Gelenktuberculose zur Verfügung steht, ist die Fixirung des Gelenkes. Die Bewegung befördert die Verbreitung des tuberculösen Processes, die volle Ruhe bringt ihn zum Stillstand.

2. Die Fixirung geschieht am besten mittelst abnehmbarer Prothesen, im Nothfalle mit erhärtenden Verbänden.

3. Sie kann auch mit distrahirenden Prothesen oder mit dem Gewichtszuge erreicht werden, aber die Anwendung dieses Principes complicirt die Behandlung überflüssigerweise, denn das wirksame Agens der Distraction ist die Fixirung. Ausserdem hat die Distraction auch noch gewisse Nachtheile.

4. Bei den stark belasteten Knochen, so namentlich bei der Wirbelsäule und bei den unteren Extremitäten muss ausserdem noch zur Verhütung oder zur Einschränkung der Druckusur für die Entlastung gesorgt werden.

Was erreichen wir bei Anwendung dieser Principien?

In erster Reihe wird der Muskelspasmus und der mit ihm einhergehende Schmerz bekämpft. Zweitens wird der tuberculöse Process bei sonst guten hygienischen Verhältnissen günstig beeinflusst, und es kommt in glücklichen Fällen zur vollkommenen Ausheilung des Ge-

lenkes, in anderen zur Ankylose in gebrauchsfähiger, günstiger Stellung.

Was können wir nicht erreichen?

Es gelingt uns in einzelnen schweren Fällen nicht, die eiterige Zerstörung des Gelenkendes hintanzuhalten, in anderen, die Compression des tuberculös erweichten Knochens zu verhindern. Der Knochen wird in der Umgebung des tuberculösen Heerdes porös und erweicht, so dass ein ganz kleiner Druck oder der Zug der sich retrahirenden Narbe schon genügt, seine Form zu vernichten.

Es frägt sich, kann ein auf diese Weise erweichter tuberculöser Knochen durch Ablagerung von Kalksalzen seine zur normalen Function nothwendige Härte wieder erlangen? Beschleunigt nicht in solchen Fällen die Compression und die damit einhergehende Resorption die Vernarbung und die definitive Ausheilung? und folglich verzögern wir diese nicht, indem wir die Compression der erweichten und nicht functionsfähigen Knochenenden verhindern? Dieses sind Fragen, auf die wir heute noch keine präcise Antwort geben können, und zu deren Beantwortung wir noch reicheres Erfahrungsmaterial sammeln müssen.

II.

# Aus der orthopädisch-chirurgischen Heilanstalt des Privatdocenten Dr. Vulpius in Heidelberg.

## Knochenverkrümmungen nach entzündlicher Erweichung.

Von

Dr. med. **A. Scharff,**
Assistenzarzt der Anstalt.

Mit 3 in den Text gedruckten Abbildungen.

In den letzten Jahren ist von verschiedenen Seiten auf eine Gruppe von Knochendeformitäten aufmerksam gemacht worden, die durch ihre eigenthümliche Entstehungsursache Interesse beanspruchen. Es sind dies Knochenverkrümmungen, die nach entzündlichen Processen, besonders nach Osteomyelitis, Gelenktuberculose und leichten Traumen auftreten und zum Theil hochgradige Störungen und Entstellungen hervorrufen können. So interessant diese Thatsache ist, so scheint sie doch, nach der geringen Anzahl der darüber erschienenen Arbeiten zu urtheilen, noch ziemlich wenig bekannt zu sein, und es erscheint daher vielleicht berechtigt, die bisherigen Veröffentlichungen um einige interessante Fälle zu bereichern, die in der chirurgisch-orthopädischen Privatklinik des Herrn Privatdocenten Dr. Vulpius zu Beobachtung kamen, und die ich mit dessen gütiger Erlaubniss hier mittheilen möchte.

Oberst veröffentlichte im Jahre 1890 in der Münchener medicinischen Wochenschrift 4 Fälle, bei denen nach acuter Osteomyelitis eine Verkrümmung des Oberschenkels eingetreten war. Bei dem ersten, schon von Volkmann beschriebenen Fall, wurde die Diagnose „Osteomyelitis" erst post mortem gestellt. Bei der Section

zeigte sich, dass der Schenkelhals, die Trochanterengegend und die anstossenden oberen Partien des Femurschaftes ?-förmig verbogen waren. Ausserdem war eine Drehung des Knochens um ca 90° erfolgt. Bei richtiger Stellung der Kniegelenksepiphyse stand das Caput femoris, anstatt nach der Seite, gerade nach vorne. — In dem zweiten, von Schede und Stahl beobachteten Falle von acuter Osteomyelitis des rechten Oberschenkels bei einem 9jährigen Knaben zeigte sich ca. 1½ Jahre nach Beginn der Erkrankung, dass auf der kranken Seite der Trochanter die Roser-Nélaton'sche Linie um mindestens 2 cm überragte, obwohl eine Pfannenwanderung ausgeschlossen werden konnte. Es wurde angenommen, dass die Verschiebung des Trochanter zu Stande gekommen sei durch eine Verbiegung des erweichten Schenkelhalses, durch den Zug der Glutäen. — Auch in einem dritten von W. Diesterweg 1882 veröffentlichten Fall betraf die Verbiegung die Trochanterengegend. Sie wurde beobachtet 4 Monate nach dem Beginn der Erkrankung bei einem 13jährigen Knaben. — Einen vierten Fall beobachtete Oberst selbst. Es handelte sich um ein 12jähriges Mädchen, das im Herbst 1887 an acuter Osteomyelitis des rechten Oberschenkels erkrankte. Ein Jahr später fand Oberst, dass der erkrankte Oberschenkel circa handbreit über der Kniegelenkspalte eine erhebliche kurze, bogenförmige Krümmung zeigte, deren Convexität nach vorne und innen gerichtet war.

Geringere Deformitäten fand Oberst ausserdem noch in einigen Fällen alter abgelaufener Osteomyelitis.

Birch-Hirschfeld berichtet in der Deutschen Zeitschrift für Chirurgie (Bd. 48, S. 611—619) über einen Fall von acuter Osteomyelitis des rechten Oberschenkels, der kürzlich in der chirurgischen Universitätsklinik zu Leipzig zur Beobachtung kam. Es handelte sich um einen 10jährigen Knaben, der 4 Monate nach Beginn des Leidens in die Klinik aufgenommen wurde. Dort zeigte sich neben anderen, uns hier nicht interessirenden Befunden, dass der Oberschenkel handbreit über dem Kniegelenk eine rechtwinklige nach vorn convexe Abknickung aufwies. Wie die Röntgenphotographie nachwies, handelte es sich jedoch nicht um eine scharfwinklige Knickung, wie sie bei der Fractur eines langen Röhrenknochens auftreten kann, sondern um eine jedenfalls allmählich eingetretene, durch Erweichung des Knochens herbeigeführte Verbiegung. Auch gaben die Eltern sowohl wie der Patient selbst mit

Bestimmtheit an, dass schon vor Verlassen des Bettes eine winklige Verbiegung des Oberschenkels bestanden habe.

In einer Inauguraldissertation (Berlin 1898) berichtet Bofinger über einen hierhergehörenden Fall, von dem freilich keine Krankengeschichte, sondern nur die Beschreibung eines Präparates mitgetheilt wird. Die Untersuchung desselben ergab eine erhebliche Verdickung im unteren Drittel des Femur und eine ziemlich hochgradige, mit der Convexität nach vorne gerichtete Verkrümmung des Knochens. Die Verdickung des Knochens besteht aus ungleichmässigen, theils höckerigen, theils zackigen Knochenneubildungen von poröser Beschaffenheit. An der hinteren Seite des Knochens, dicht über den Condylen, fand sich eine ziemlich grosse Kloakenöffnung, in deren Tiefe ein etwa 8 cm langer, zackig angefressener Sequester steckte. Der Epiphysenknorpel schien unverändert.

Ebenfalls in einer Berliner Inauguraldissertation (von A. Braasch, December 1897) findet sich ein weiterer Fall von Knochenverkrümmung nach Osteomyelitis. Es handelte sich um ein 12jähriges Mädchen, das wegen acuter Osteomyelitis des Oberschenkels Aufnahme in der Kgl. Klinik fand. Es wurde ihr das Femur hinten aussen aufgemeisselt und nur eine Knochenspange blieb stehen. Von dieser Spange aus bildete sich jedoch kein neues Knochengewebe und infolge davon trat eine allmähliche Verbiegung des Knochens ein.

Aus der Hoffa'schen Klinik berichtet Alsberg über einen Fall, der mit den drei ersten Oberst'schen Fällen eine gewisse Aehnlichkeit besitzt. Bei dem 3 Jahre alten Patienten bildete sich am Ende des 2. Lebensjahres eine Anschwellung an der Hinterseite des rechten Oberschenkels, aus welcher sich nach einiger Zeit Eiter entleerte. Seit dieser Zeit hinkte der Knabe. 2 Monate später schloss sich die Fistel, doch soll das Hinken noch stärker geworden sein. Bettlägerig ist das Kind nie gewesen.

Status praesens: Ziemlich gut genährtes Kind von gesunder Gesichtsfarbe, keine Zeichen von Rhachitis.

An der Hinterseite des rechten Oberschenkels in dessen Mitte, 1 cm unterhalb der Glutäalfalte findet sich eine kleine lineäre Narbe. Das rechte Bein liegt stark auswärts rotirt und etwas adducirt. Abduction und Einwärtsrotation vermindert, Aussenrotation in höherem Grade als normal ausführbar. Kopf ist in der Pfannengegend fühlbar. Der Trochanter major ist nach oben und hinten verlagert, steht 1,5 cm über der Roser-Nélaton'schen Linie. Maasse von

Spin. ant. sup. bis Malleol. int.: links 36,5; rechts 34,5. Die Gelenkgegend ist auf Druck nicht empfindlich. Der Gang ist stark hinkend. Das Kind ermüdet sehr bald. Das Röntgenbild zeigt eine eigenthümliche Deformirung des oberen Femurendes. — Offenbar handelt es sich auch in diesem Falle um eine Knochenverbiegung nach acuter Osteomyelitis.

Diese Verkrümmungen des Knochens nach Osteomyelitis sind anscheinend häufiger, als man nach der geringen Zahl der darüber erschienenen Arbeiten erwarten sollte. Es sind nur die Verkrümmungen gegenüber anderen Erscheinungen der Osteomyelitis in den Hintergrund getreten. Immerhin kann man zuweilen in Krankengeschichten von Osteomyelitisfällen solche Verkrümmungen wenigstens beiläufig erwähnt finden. So z. B. in einer Veröffentlichung von Kurt Müller über Knochenabscesse. In der ersten mitgetheilten Krankengeschichte (Osteomyelitis der rechten Tibia) wird erwähnt, dass am kranken Bein ein geringer Grad von Genu valgum bestand. Bei dem zweiten Fall (Osteomyelitis des rechten Femur und der rechten Tibia) „zeigte sich bei der Untersuchung ein in leichter Flexion versteiftes und ausserdem noch nach O-Beinart verbogenes rechtes Bein".

Als weiteren Beitrag zur Lehre von den Knochenverkrümmungen infolge von Osteomyelitis möchte ich die Krankengeschichte eines Falles mittheilen, den ich in unserer Abtheilung für Unfallverletzte zu beobachten Gelegenheit hatte.

Es handelt sich um einen zur Zeit 19jährigen jungen Mann, der Anfang Mai 1895 angeblich nach einer leichten Verletzung des linken Oberschenkels durch einen herabfallenden Stein unter hohem Fieber eine starke Anschwellung dieses Oberschenkels bekam. Einige Tage nach Beginn der Erkrankung wurde er in das Lazareth zu N. überwiesen. Hier wurde die Diagnose „acute Osteomyelitis" gestellt und am 20. Mai 1895 die erste Operation ausgeführt, der noch mehrere folgten, da nach und nach der ganze Oberschenkelschaft aufgemeisselt und in eine Rinne verwandelt werden musste, um sämmtliche Eiterheerde des Knochens zu entfernen und das vereiterte Kniegelenk zu drainiren. Nach 13wöchentlicher Behandlung wurde Patient aus äusseren Gründen aus dem Lazareth entlassen und blieb dann noch in ambulanter Behandlung. Bei dieser schritt die Heilung nur äusserst langsam vorwärts. Es stiessen sich immer wieder abgestorbene Knochenstücke ab, die operativ

entfernt werden mussten. Anfang October 1898 wurde dann Patient zur weiteren Behandlung unserer Anstalt überwiesen.

Status praesens: Mittelgrosser, für sein Alter kräftig gebauter junger Mann, mit blasser Gesichtsfarbe, von mittlerem Ernährungszustande und mässig kräftiger Musculatur. Die Untersuchung der inneren Organe ergibt keine krankhaften Veränderungen.

Der linke Oberschenkel zeigt etwas unterhalb seiner Mitte eine Verbiegung nach aussen und vorne in einem Winkel von ca. 160°; infolgedessen berühren sich die beiden Beine bei geschlossenen Hacken nicht mit ihrer Innenfläche, sondern stehen in der Mitte der Oberschenkel 9 cm, am Kniegelenk 6 cm von einander entfernt.

Das linke Kniegelenk ist in leichter Beugestellung von 155° völlig versteift. Das Hüftgelenk zeigt normale Streckung, die Beugung in demselben ist um 20°, die Drehbewegungen um 10° beschränkt. Die übrigen Gelenke des linken Beines sind frei beweglich.

Das linke Bein ist gegen das rechte um 6,5 cm verkürzt. Diese Verkürzung gehört fast völlig dem Oberschenkel an, wie folgende Maasse zeigen:

| | links | rechts |
|---|---|---|
| Entfernung: Spin. ant. sup. bis Malleol. ext. . . . | 84,5 cm | 91 cm |
| „ „ „ „ „ int. . . . | 82,5 „ | 89 „ |
| „ „ „ „ oberer Rand d. Patella | 38,0 „ | 44 „ |

Der linke Oberschenkelknochen ist in seinen beiden unteren Dritteln verdickt. An mehreren Stellen des Oberschenkels finden sich kleinere und grössere, von Operationen herrührende Narben. Eine davon, 22 cm lang, verläuft an der Aussenseite der unteren Hälfte des Oberschenkels in Längsrichtung. In ihrer Mitte befindet sich eine 4 cm lange, 1 cm tiefe und 0,5 cm breite, Eiter absondernde Granulationshöhle, an ihrem oberen Ende eine 3 cm tiefe, auf rauhen Knochen führende Fistel.

Irgend welche Symptome von Rhachitis sind nicht vorhanden. Patient kann mit Hilfe eines Stockes leidlich gehen, doch hinkt er dabei stark. Die Verkrümmung des Oberschenkels kommt beim Stehen und besonders beim Gehen noch viel stärker zum Ausdruck, wie im Liegen.

Was die Entstehung dieser Verkrümmung betrifft, so macht

Patient die bestimmte Angabe, dass sie sich ganz allmählich ausgebildet habe und zuerst etwa 1 Jahr nach Beginn des Leidens bemerkt worden sei. Es erscheint wohl die Annahme gerechtfertigt, dass die Belastung durch das Körpergewicht den durch die Osteomyelitis und die mit ihr verbundene Osteoporose abnorm weich gewordenen Knochen nach und nach verbogen hat. Vielleicht hat auch schon während der Bettruhe der Muskelzug im Sinne der Verkrümmung gewirkt und die Belastung die geringe Verkrümmung erst vermehrt. Der Patient selbst glaubt, dass die Verkrümmung schon angefangen habe, während er noch im Bett lag. Er gibt an, er habe damals eine Schiene getragen, die bis etwa zur Grenze zwischen mittlerem und unterem Drittel des Oberschenkels gereicht habe und beschuldigt diese Schiene, die Verkrümmung herbeigeführt zu haben. Wahrscheinlicher erscheint es mir, dass zunächst der Muskelzug und später die frühzeitige Belastung die Deformität herbeigeführt hat. Der Fall hat eine grosse Aehnlichkeit mit dem oben angeführten vierten von Oberst beschriebenen Fall, sowohl was die Localisation der Verkrümmung, als auch die Art ihrer Entstehung betrifft. So gibt Oberst an, die Patientin habe nach vier Monaten das Bett wieder verlassen können, doch soll damals schon eine leichte Verkrümmung am Oberschenkel bestanden haben. Während sie dann umherging, soll sich die Verkrümmung vermehrt haben. Auch der Birch-Hirschfeld'sche Fall ähnelt dem unseren in Verlauf und Localisation der Krümmung. Nur kam bei diesem als anderes ursächliches Moment noch die Rhachitis in Betracht, denn der betreffende Knabe wies Zeichen einer alten Rhachitis auf, während solche bei unserem Patienten nicht nachzuweisen sind.

Auf der beigegebenen Photographie ist deutlich zu sehen, wie der linke Oberschenkel einen nach vorne und aussen convexen Bogen beschreibt, auch die Verkürzung der Extremität wird gut veranschaulicht.

Nächst diesen durch Osteomyelitis hervorgerufenen Verkrümmungen sind es besonders die nach Gelenktuberculose eintretenden Verbiegungen, die unser Interesse in Anspruch nehmen. Zuerst machte König im Jahre 1895 auf dem Congress der Deutschen Gesellschaft für Chirurgie gelegentlich eines Vortrags über Kniegelenktuberculose darauf aufmerksam, dass bei arthrektomirten Kindern zuweilen neben einer Contractur im Kniegelenk zugleich eine Verbiegung des Oberschenkels in seiner sagittalen Ebene eintrete.

Im Jahre darauf veröffentlichte Braun 2 Fälle, in denen nach abgelaufener Kniegelenktuberculose solche Verbiegungen auftraten.

Fig. 1.

Das Wichtigste aus den beiden Krankengeschichten möchte ich hier kurz recapituliren. „In dem 1. Falle handelte es sich um einen 14jährigen Knaben, der im 4. Lebensjahre an einer Tuberculose des linken Kniegelenks erkrankt war. Die Krankheit zog sich mehrere Jahre hin, führte zur Fistelbildung, heilte aber schliesslich mit krummem Knie aus. Der Knabe ist lange Zeit ärztlich behandelt worden, operative Eingriffe waren nicht erforderlich gewesen. Braun

sah den Patienten zum ersten Mal im Mai 1894 und constatirte eine ausgebreitete Tuberculose des linken Kniegelenkes, eine straffe fibröse Ankylose bei fast rechtwinkliger Beugestellung des Unterschenkels, sowie Verschiebung der Tibia nach hinten. Ferner waren Symptome von überstandener Rhachitis nachzuweisen. Auf eine Operation gingen die Eltern des Knaben damals nicht ein, brachten ihn aber im Februar 1896 von neuem in die Klinik. Der Befund am Knie war derselbe wie früher. Dagegen zeigte sich am linken Femur, im unteren Drittel, eine früher nicht vorhanden gewesene sagittale Verkrümmung, die sich nach Angabe der Eltern seit etwa einem Jahre herausgebildet hatte. Bei der Resection fand sich an der Hinterseite des Condyl. ext. femor. ein alter, käsiger Heerd. Es erfolgte rasch Heilung mit knöcherner Ankylose bei Streckstellung des Unterschenkels. Die Verkürzung des Beines beträgt 9 cm; dieselbe wird zum grösseren Theil bedingt durch das Zurückbleiben der Extremität im Wachsthum, zum kleineren Theil durch die Verkrümmung des Femur, höchstens 2 cm; diese sind auf den unvermeidlichen Knochenverlust bei der Resection zu rechnen.

Fig. 2.

Der zweite Fall betraf ein 12jähriges Mädchen, das in seinem 6. Lebensjahre an einer Tuberculose des linken Kniegelenkes erkrankte. Auch hier heilte die Krankheit nach vorübergehender Fistelbildung und vielfacher ärztlicher, niemals operativer Behandlung aus. Die Eltern gaben weiter an, dass seit ½ Jahre der linke Oberschenkel des Kindes krumm geworden sei, ohne dass es besondere Klagen geäussert hätte. Es ist nach wie vor mit seiner Krücke gelaufen. Irgend ein Trauma ist nicht vorhergegangen.

Braun fand im Januar 1895 ein mässig kräftiges Kind ohne Zeichen überstandener Rhachitis. Der Unterschenkel war spitzwinklig flectirt, die Tibia war fast unbeweglich fixirt, weit nach hinten verschoben, etwas abducirt und um 90° um ihre Achse nach aussen rotirt, so dass die Fussspitze genau nach aussen sah und das Wadenbeinköpfchen in der Kniekehle sich befand. Der Oberschenkelschaft war nun ebenfalls im unteren Drittel in einer sagittalen Ebene mit der Convexität nach vorne verkrümmt, genau in der gleichen Weise wie im ersten Fall. Von besonderem Interesse aber ist der Umstand, dass an der Stelle der Verkrümmung der Femurknochen sich so weich erwies, dass man ihn ohne grosse Gewalt nach allen Seiten verbiegen konnte; das Kind klagte dabei über geringe Schmerzen, Crepitation war nicht zu fühlen. Es gelang, durch eine intra-epiphysäre Resection den Unterschenkel gerade zu stellen, allerdings musste an der Tibia, wo der äussere Condylus fast ganz zerstört war und einen alten Knochenheerd enthielt, bis dicht an der Epiphysenlinie der Knochen weggenommen werden. Es erfolgte knöcherne Ankylose im Kniegelenk nach Ablauf von 5 Wochen, gleichzeitig consolidirte auch der erweichte Femur. Er war bei der Anlegung des Verbandes so viel als möglich gerade gebogen worden, doch ist noch immer eine leichte mit dem Scheitel nach vorn gerichtete Verkrümmung zurückgeblieben. Die Verkürzung beträgt 10 cm, wovon wiederum etwa 8 cm auf das bereits vor der Resection erfolgte Zurückbleiben der Extremität im Wachsthum zu rechnen sind."

Ueber einen weiteren Fall von Verkrümmung des Oberschenkels bei Flexionscontractur im Kniegelenk berichtet Bofinger. Der Fall ist in der chir. Poliklinik der Charité zu Berlin beobachtet worden. „Es handelt sich um einen 19jährigen Drehorgelspieler von kleiner und mässig kräftiger Statur; Zeichen von Rhachitis sind nicht zu finden. Patient gibt an, dass sein Vater an einer Lungenkrankheit gestorben sei. Als Kind will Patient ausser Masern keine Krankheit gehabt haben. In seinem 6. Lebensjahre, gibt er weiter an, sei er gefallen und habe sich am rechten Knie gestossen. Infolgedessen sei das rechte Kniegelenk angeschwollen, so dass er in die Klinik der Charité gebracht worden sei. Dort lag er 7 Monate lang, nachdem er eine Operation (wahrscheinlich eine Arthrektomie des Kniegelenks) durchgemacht hatte.

Der objective Befund am Patienten ergibt jetzt eine ziemlich

hochgradige Verkürzung der rechten Extremität gegenüber der linken; ausserdem ein Zurückbleiben in der Entwickelung der Musculatur. Das Kniegelenk ist ankylotisch; der Unterschenkel steht in rechtwinkliger Flexionsstellung; man sieht neben dieser Verkrümmung im Gelenk noch eine Verkrümmung des unteren Drittels des Femurschaftes schon äusserlich, besser tritt diese noch auf einem davon aufgenommenen Röntgenbilde zu Tage.

Patient gibt nun weiter an, dass nach seiner Entlassung aus dem Krankenhause sein rechtes Bein vollkommen gerade gewesen sei, und dass er anfangs mit Hilfe von Krücken, später ohne diese umhergegangen sei. Er will dann bemerkt haben, wie im Laufe der Jahre — er gibt an von seinem 10.—17. Jahre — sein Bein immer mehr krumm geworden sei, während er nur ganz geringe Schmerzen an der Stelle der Femurverbiegung beim Gehen gehabt hat."

Aus der Krankengeschichte lässt sich mit grosser Wahrscheinlichkeit schliessen, dass es sich auch in diesem Falle um eine Kniegelenktuberculose mit nachfolgender Beugecontractur und Verkrümmung des Oberschenkels handelt. Leider fehlt eine Operationsgeschichte und das in der Arbeit erwähnte Röntgenbild ist ihr leider nicht beigegeben. Auch ist die Verkrümmung nicht genau beschrieben, so dass man aus der Beschreibung nicht ersehen kann, welcher Art und wie stark sie war. Es scheint sich um einen den beiden Braun'schen Fällen ähnlichen Fall gehandelt zu haben.

Deutlicher ist die Aehnlichkeit mit den Braun'schen Beobachtungen bei einem Falle, der im Jahre 1897 in unserer Klinik beobachtet wurde.

Es handelte sich um einen 11jährigen Knaben, der mit $^5/_4$ Jahren an einer Entzündung des rechten Kniegelenkes erkrankte. Er wurde damals in München operirt (Resection). Nach der Operation war das Bein gerade. Allmählich zog es sich krumm und es stellte sich eine Knieankylose ein. Am 4. August 1897 wurde er in die Klinik aufgenommen.

Status praesens: Kräftiger, gesunder Junge; Herz, Lungen, Abdomen normal.

Das rechte Bein wird im Kniegelenk in einem Winkel von 105° gebeugt gehalten und ist in dieser Stellung activ und passiv unbeweglich fixirt. Ueber das Knie unterhalb der deformirten Patella verläuft eine 17 cm lange, leicht verschiebliche Narbe, die

offenbar von der früheren Resection herrührt. Bei der Palpation der Kniegegend fühlt man die betheiligten Knochen ziemlich deformirt. Die Enden von Femur und Tibia sind mässig verdickt, die Patella hat eine verkrüppelte Form und ist etwas nach aussen unbeweglich fixirt. Die Beugemuskeln des Oberschenkels sind ziemlich gespannt. Der Femur selbst hat eine stark nach vorne gekrümmte Gestalt angenommen. Tibia und Fibula normal.

Maasse:

| | rechts: | links: |
|---|---|---|
| Spina ant. sup. über Condyl. int. nach Grosszehenspitze | 81,0 cm | 85 cm |
| Spina ant. bis Condyl. int. | 37,0 „ | 39 „ |
| Condyl. int. bis Grosszehenspitze | 17,0 „ | 17 „ |
| Trochanterspitze bis Condyl. ext. | 31,5 „ | 35 „ |
| Scheinbare Verkürzung | 16 cm | |
| Oberschenkelumfang | 29,5 „ | 34 „ |
| Wadenumfang | 21,5 „ | 24 „ |

Das Bein wird auch im Hüftgelenk etwas gebeugt gehalten (im Winkel von 140°), das Gelenk ist aber activ und passiv normal beweglich. Der Fuss steht in starker Spitzfussstellung. Bewegungen im Fussgelenk normal. Gang in starker Spitzfussstellung.

Auf der Photographie kann man sowohl die Beugeankylose, wie auch die Verkrümmung des Oberschenkels sehr deutlich erkennen. Man sieht, wie der Oberschenkel in seinem unteren Drittel stark nach vorne verbogen ist, auch das Vorspringen der Beugemuskeln, sowie die oben beschriebene Haltung des erkrankten Gliedes (Beugestellung im Hüftgelenk und Spitzfussstellung) ist auf der Photographie gut zum Ausdruck gekommen.

Endlich möchte ich noch einen 3. Fall von Knochenverkrümmung mittheilen, der im Jahre 1897 in der chirurgisch-orthopädischen Privatklinik des Herrn Dr. Vulpius beobachtet wurde und besonders wegen der eigenartigen Entstehungsursache Interesse erregt. Die betreffende Patientin, ein 12½jähriges Mädchen, wurde der Klinik überwiesen mit folgenden anamnestischen Angaben: Das Kind war bisher nicht ernstlich krank gewesen. Im November des vorhergehenden Jahres hatte sich Patientin einige Male an das linke Schienbein gestossen und dadurch Schmerzen an der getroffenen Stelle verspürt. Einmal hat sie sich beim Klettern ziem-

lich heftig an der scharfen Kante eines hölzernen Balkens gestossen, ebenfalls wieder am linken Schienbein. Dabei trat unter Schmerzen eine leichte Anschwellung an der getroffenen Stelle auf. Bedeutung wurde der Verletzung nicht beigelegt, da das Allgemeinbefinden gar nicht gestört war. Es trat kein Fieber auf und das Kind war auch nicht bettlägerig. Ein Arzt wurde nicht zugezogen und es wurden nur feuchte Umschläge gemacht. Unter dieser Behandlung vergingen Schmerz und Schwellung nach einigen Tagen. Seit dieser Zeit soll jedoch noch öfter an dem verletzten Schienbein unter Schmerzen eine Anschwellung aufgetreten sein. Aerztliche Hilfe wurde in Anspruch genommen, als vor 8 Wochen wiederum Schmerzen und Anschwellung kamen und zwar heftiger, als bisher. Der Arzt bemerkte nun, dass der erkrankte Unterschenkel eine geringe Verkrümmung zeigte, die unter seinen Augen ziemlich schnell zunahm. Er schickte deshalb das Kind in die Klinik.

Fig. 3.

Status praesens: Gesund aussehendes, kräftig entwickeltes Mädchen. Keine Zeichen überstandener Rhachitis. Herz und Lungen normal. Die linke Tibia ist ziemlich stark nach einwärts verkrümmt und zeigt etwa an der Grenze zwischen mittlerem und unterem Drittel eine Schwellung von Pfenniggrösse, teigig anzufühlen und auf Druck kaum schmerzhaft. Die Schwellung gehört offenbar dem Periost an.

Die Entwickelung dieser Verkrümmung erinnert an einen von Mosetig unter dem Namen „Osteohalisteresis“ beschriebenen Fall. „Ein 21jähriger Mann hatte beim Tanzen plötzlich einen sehr heftigen Schmerz am unteren Drittel des rechten Unterschenkels verspürt. An dieser Stelle entwickelte sich dann allmählich eine bedeutende Verbiegung der Tibia und Fibula, während keine Auf-

treibung oder Continuitätstrennung nachweisbar war. Die Verbiegung liess sich durch tägliches Biegen mit nachfolgendem Holzschienenverband innerhalb 4 Wochen völlig beseitigen."

Einen ähnlichen Fall hat Oberst in der chirurgischen Klinik in Halle beobachtet: „Ein 22jähriger Canonier war während des Marsches mit dem rechten Fuss umgeknickt und hatte sofort heftigen Schmerz verspürt, so dass er zunächst am Weitermarschieren verhindert war. Nach wenigen Stunden war er jedoch wieder im Stande, zu gehen. Während er nun (unter mässigen Schmerzen) umherging, stellte sich im Laufe von einigen Monaten eine deutliche Verkrümmung des rechten Unterschenkels ein.

Bei der 6 Monate nach der Verletzung erfolgten Aufnahme in die Klinik fand sich ca. 3fingerbreit über der Spitze der Malleolen eine erhebliche bogenförmige Verkrümmung, deren Convexität nach aussen gerichtet war; der äussere Fussrand war vollständig nach unten gewendet. Der Knochen war nicht verdickt, auf Druck nicht empfindlich, irgend welche Beweglichkeit, Federn etc. war an der Stelle der Verkrümmung auch bei der Untersuchung in Narkose nicht nachzuweisen. Bei der zur Beseitigung der Deformität vorgenommenen Osteotomie erwies sich der Knochen etwas weniger consistent als normal; der Meissel drang leichter ein als unter gewöhnlichen Verhältnissen. Sonstige Veränderungen waren nicht nachzuweisen. Die Consolidation der Fractur erfolgte in der normalen Zeit."

Wenden wir uns nun der Aetiologie all dieser Verkrümmungen zu, so müssen wir zwei Momente berücksichtigen, erstens die Processe, die den Knochen so erweichen, dass er verkrümmt werden kann und zweitens die Kräfte, die den erweichten Knochen verbiegen. Betrachten wir zunächst unter diesen Gesichtspunkten die Fälle von Knochenverkrümmung nach Osteomyelitis, so erscheint es wahrscheinlich, dass die Erweichung des Knochens hervorgerufen ist durch eine Steigerung der in geringerem Grade bei jeder Osteomyelitis vorhandenen Osteoporose. Diese Erweichungen kommen am leichtesten da zu Stande, wo der Knochen schon an und für sich poröser ist, d. h. an den Gelenkenden der Röhrenknochen und hier finden sich ja auch die meisten der oben angeführten Verkrümmungen. Begünstigt wird ferner die Erweichung dadurch, dass multiple osteomyelitische Heerde nahe bei einander liegen, wie es sowohl in unserem Falle, wie in mehreren der anderen angeführten Fälle war.

Unter den Kräften, die den auf solche Weise weich gewordenen Knochen verkrümmen, müssen wir in erster Linie den Muskelzug nennen. So finden wir in dem einen Oberst'schen Fall, sowie in dem Fall von Birch-Hirschfeld die bestimmte Angabe, dass schon vor Verlassen des Bettes die Verkrümmung des Oberschenkels bemerkt worden sei, was wohl zu der Annahme berechtigt, dass der Muskelzug die Verkrümmung herbeigeführt habe. Auch unser Patient gab an, dass die Verkrümmung schon begonnen habe, während er noch im Bett lag, doch ist hier nicht mit Sicherheit zu entscheiden, ob nicht durch die nur bis zur Mitte des Oberschenkels reichende Schiene die Schwere des oberen Theils des Oberschenkels den erweichten Knochen nach vorne gebogen hat. Jedenfalls haben aber, auch wenn die Schiene so gewirkt, auch Muskelkräfte mit zum Zustandekommen der Verbiegung beigetragen, denn sonst würden wir wohl eher eine winklige und nicht eine solche bogenförmige Verkrümmung des Knochens vorfinden.

Wichtiger als der Muskelzug ist als ätiologisches Moment die Belastung des erweichten Knochens durch das Körpergewicht. Auch in den Fällen, wo die Verkrümmung schon begonnen, als die Patienten noch bettlägerig waren, ist sie doch erst stärker geworden, nachdem die Patienten das erkrankte Bein zum Gehen benutzten. In anderen Fällen aber ist die Belastung durch das Körpergewicht das einzige Moment, das den erweichten Knochen verkrümmte. Bei den Verbiegungen in der Gegend des Schenkelhalses hat allerdings auch der Muskelzug deformirend gewirkt, aber die grösste Rolle hat doch sicher auch hier die Belastung gespielt, tritt doch schon unter normalen Verhältnissen während des Wachsthums unter dem Einfluss der Belastung eine Verbiegung des Schenkelhalses im Sinne der Coxa vara ein. Ist nun der Knochen durch Erkrankungsprocesse, wie z. B. in unseren Fällen durch die Osteomyelitis, erweicht, so tritt eine excessive Steigerung dieses normalen Vorgangs ein und wir erhalten dann das Bild der Coxa vara. Hier möchte ich nur beiläufig erwähnen, dass eine Reihe entzündlicher Processe im Bereich des Schenkelhalses, speciell die tuberculöse Coxitis, als Entstehungsursache für die Coxa vara nachgewiesen ist, was eine gewisse Analogie bietet zu den Fällen von Verbiegung des Femur nach tuberculöser Gonitis, die wir jetzt ihrer Aetiologie und Mechanik nach näher besprechen wollen.

Was zunächst die Fälle von König betrifft, so fanden sich

bei ihnen Zeichen von Rhachitis, die das Vorhandensein einer abnormen Knochenweichheit erklärlich machte. Ebenso war in dem ersten Fall von Braun überstandene Rhachitis nachzuweisen, dagegen nicht in dem zweiten Fall. Bei diesem fand sich aber eine abnorme Weichheit des Knochens an der Stelle der Verkrümmung, so dass man den Knochen ohne grosse Gewalt nach allen Seiten verbiegen konnte. Braun bezeichnet dies als osteomalacischen Process, worunter er offenbar nur die Knochenweichheit versteht, nicht wirkliche Osteomalacie, denn er sagt gleich darauf: „Von Wichtigkeit ist, dass der Scheitel der Verkrümmung in der nächsten Nähe der das Längenwachsthum des Femur hauptsächlich vermittelnden unteren Epiphysenlinien desselben gelegen ist, so dass man wohl nicht fehlgeht, in einer Störung der Thätigkeit derselben, in einer Production nicht genügend verkalkenden Knochens den Grund der Knochenweichheit zu suchen, nicht etwa in einem Resorptionsprocess am bereits verkalkten Knochen.“ Dieser Ansicht, dass die Knochenerweichung durch eine Störung in den Epiphysenlinien hervorgerufen sei, schliesst sich auch Hoffa an. Auch in unserem Falle, wo keine Rhachitis vorhergegangen war, hat wohl eine Störung in der Thätigkeit der Epiphysenlinie eine wichtige Rolle gespielt. Es war früher die Kniegelenkresection ausgeführt und bei dieser kann eine Verletzung der Epiphysenlinie stattgefunden haben, die vielleicht direct zu unregelmässigem Wachsthum des Knochens, vielleicht auch zunächst nur zur Erweichung des Knochens geführt hat.

Bofinger macht noch darauf aufmerksam, dass der Knochen in der Nähe von tuberculösen Heerden oft derart erweicht ist, dass man ihn ohne grosse Mühe mit dem Messer schneiden kann, und es scheint mir auch wichtig, diese Thatsache beim Suchen nach der Ursache der Knochenerweichung zu berücksichtigen. In Bofinger's Fall war keine Kniegelenkresection vorhergegangen und von Rhachitis kein Zeichen vorhanden, und wir müssen also die Ursache der Erweichung in einem der beiden anderen angeführten Momente suchen.

Fragen wir uns nun, welche Kräfte den auf eine der erwähnten Weisen weich gewordenen Knochen in so typischer Form verbogen haben, so muss hervorgehoben werden, dass in allen 4 Fällen eine Beugecontractur und mehr oder weniger ausgesprochene Ankylose im Kniegelenk bestand. Es liegt von vornherein nahe, den Contracturen und Schrumpfungen der Beugemuskeln eine wich-

tige Rolle für das Zustandekommen der Verkrümmungen zuzuschreiben, und in der That müssen sie ja, besonders wenn das Kniegelenk ankylotisch ist, immer im Sinne einer nach vorne convexen Krümmung des Femur wirken. Ein weiteres ätiologisches Moment ist die Schwere des Unterschenkels und Fusses, die bei diesen Beugecontracturen und Ankylosen, wenn das Bein nicht belastet wird, d. h. beim Sitzen oder Gehen mit Krücken, ebenfalls eine nach vorne convexe Verbiegung des Oberschenkelknochens herbeiführen könnte. Wird aber das Bein belastet, so kommt eben diese Belastung des erweichten Knochens durch das Körpergewicht als drittes ätiologisches Moment hinzu. Dass diese bei ankylotischem und flectirtem Knie im Sinne einer nach vorne convexen Verbiegung des Femur wirken müssen, haben Sonnenburg und Braun schon früher ausführlich bewiesen. Die Schwere des Unterschenkels kann besonders dann verkrümmend einwirken, wenn, wie in unserem Falle, eine knöcherne Ankylose im Kniegelenk besteht, während sie bei fibröser Ankylose mehr im Sinne einer Correctur der Beugecontractur wirken wird.

Es bleibt uns nun noch die dritte Gruppe von Knochenverkrümmungen in ätiologischer resp. mechanischer Hinsicht zu besprechen. In allen 3 Fällen war eine Fractur mit Sicherheit auszuschliessen und nur in dem von uns beobachteten Fall eine leichte periostitische Reizung vorhanden. Ebenso war in keinem der 3 Fälle Rhachitis vorausgegangen. Die jedesmal constatirte Knochenweichheit muss also eine andere Ursache haben. Oberst sieht diese Ursache in einer rareficirenden Ostitis und auch Hoffa schliesst sich dieser Ansicht an. Wir hätten also eine ähnliche Ursache, wie bei der Erweichung des Knochens nach Osteomyelitis und diese Vermuthung scheint auch mir die richtige zu sein. Wir könnten uns auch vielleicht den Vorgang so vorstellen, dass infolge des Trauma eine entzündliche Hyperämie eintritt, die zu einer vermehrten Resorption von Knochengewebe, stellenweise vielleicht auch zu einer vermehrten Apposition führt. Die Kraft, die den erweichten Knochen verkrümmte, war natürlich, wie aus den Krankengeschichten deutlich hervorgeht, in allen 3 Fällen die Belastung durch das Körpergewicht.

Wenden wir uns endlich der Frage nach den therapeutischen Massnahmen bei diesen Deformitäten zu, so kann die Behandlung, falls eine solche überhaupt erforderlich und möglich ist, in den verschiedenen Fällen auch eine verschiedene sein.

Zunächst lässt sich schon prophylaktisch viel erreichen, indem entweder das Entstehen einer Verkrümmung überhaupt verhindert wird, oder sobald der Beginn einer solchen bemerkt ist, dafür Sorge getragen wird, dass sie nicht weiter schreitet. So sehen wir, dass bei den meisten Osteomyelitisfällen die Verkrümmung eine Folge von frühzeitiger Belastung des erweichten Knochens war. Wir können also in solchen Fällen das Eintreten einer Verbiegung oder das Schlimmerwerden einer bereits beginnenden Deformität durch Entlastung des erweichten Knochens mittelst eines Schienenhülsenapparates verhüten. In den Fällen aber, wo der erweichte Knochen schon durch den blossen Muskelzug verbogen wird, ist eine Behandlung mit energischer Gewichtsextension zu empfehlen, mit der z. B. Oberst in dem Fall IV und Schede und Stahl in Fall II vollkommene Beseitigung der Deformität erzielten. Um ein Recidiv zu verhüten, kann man dann, bis der Knochen fest geworden ist, einen einfachen Stützapparat geben. — Bei den Fällen von Kniegelenktuberculose haben wir gesehen, dass es in erster Linie die Beugecontractur war, welche die Verbiegungen hervorrief. Wir werden also durch frühzeitige Beseitigung der Beugecontractur das Eintreten der Deformität verhindern können. — Bei den Fällen, wo eine Knochenverkrümmung nach Traumen eintritt, kann man durch frühzeitige Entlastung des erweichten Knochens dem Hochgradigwerden einer beginnenden Verkrümmung vorbeugen. So bekam das in unserer Klinik behandelte Kind, nachdem die periostitische Schwellung mit dem Thermocauter gestichelt war, einen entlastenden Schienenhülsenapparat, mit dem es herumgehen konnte. Als es sich nach einem Jahre wieder vorstellte, war nur noch eine geringe Verbiegung vorhanden und der weiche Knochen ganz fest geworden. Auch in dem Falle von Mosetig wurde durch Biegen mit nachfolgendem Holzschienenverband und Nachbehandlung mit festen Verbänden und Schienenapparaten der Knochen vollständig fest.

Bekommt man jedoch erst die völlig ausgebildete Deformität zur Behandlung, so kommt man oft mit diesen einfachen Massnahmen nicht mehr zum Ziele. So erforderte der Fall von Diesterweg (Deformität in der Trochanterengegend) die Resection im Hüftgelenk. In dem Birch-Hirschfeld'schen Falle sollte die Geraderichtung des erkrankten Knochens durch die Osteotomie des Femur vollzogen werden. In unserem Falle konnte die Deformität bisher noch nicht beseitigt werden, da der Knochen schon zu hart

ist, um durch Extension gerade gerichtet zu werden und an eine Osteotomie wegen noch bestehender Eiterung und Sequesterbildung nicht gedacht werden kann. — König hat in einem seiner Fälle gleichzeitig eine doppelte Osteotomie, eine am Scheitel der Verkrümmung des Femur, die andere im ankylotischen Kniegelenk gemacht. Braun konnte bei seinem ersten Fall die Streckung des Unterschenkels durch die Resection ohne Osteotomie des Femur erreichen, in dem zweiten Fall liess sich der Femur ohne weiteres geradebiegen. Auch in unserem Falle gelang es, ohne Osteotomie, nur durch Resection des Kniegelenks die Extremität gerade zu richten. Zur Nachbehandlung erhielt Patient eine starre Hülse aus Cellulose, die das Bein in der gestreckten Stellung fixirte. Wie aus einer kürzlich erfolgten Mittheilung der Eltern des Patienten hervorgeht, ist dieser gute Erfolg der Behandlung ein dauernder geblieben. — Dagegen war es bei dem von Oberst berichteten Fall von Osteohalisteresis nöthig, zur Beseitigung der Deformität die Osteotomie vorzunehmen. Auch hier hätte wohl die Operation vermieden werden können, wenn der Patient zur Behandlung gekommen wäre, bevor die Deformität so hochgradig geworden war. Nothwendig aber ist die Beseitigung solcher Verkrümmungen nicht nur aus kosmetischen Gründen, sondern noch viel mehr wegen der zuweilen recht beträchtlichen Störung des Gehvermögens. Es erscheint daher auch wünschenswerth, diesen Vorkommnissen mehr Beachtung, wie bisher, zu schenken, damit das Eintreten derartiger Verkrümmungen vermieden, oder falls die Verbiegung bereits begonnen hat, ihr Fortschreiten verhindert wird.

Schliesslich möchte ich noch auf ein Krankheitsbild hinweisen, das eine gewisse Analogie zu den oben geschilderten bietet, nämlich die Spondylitis traumatica. Ueber diese Erkrankung, die zuerst im Jahre 1891 von Kümmell beschrieben wurde, ist bereits eine ziemlich grosse Anzahl von Berichten veröffentlicht. Auch wir haben in unserer Abtheilung für Unfallverletzte schon eine ganze Reihe typischer Fälle von Kyphose resp. Kyphoskoliose beobachten können. Die Krankheit verläuft gewöhnlich so, dass nur kurze Zeit nach dem erlittenen Unfall eine Schmerzhaftigkeit der Wirbelsäule besteht, und dann eine beschwerdefreie Zeit oft von mehreren Wochen folgt. Dann treten von neuem Schmerzen in der Wirbelsäule ein, oft verbunden mit Intercostalneuralgien. Zugleich bildet sich allmählich eine Deformität der Wirbelsäule aus, meist eine

Kyphose, auf deren Höhe ein kleinerer oder grösserer Gibbus sich befindet, zuweilen eine Skoliose oder Kyphoskoliose. — Was die Ursachen dieser Verbiegung betrifft, so sind darüber die Ansichten sehr verschieden. König glaubt, dass es sich in jedem Fall um Fracturen, Längsbrüche etc. handelt, und dass die Deformität erst durch Belastung des weichen Callus zu Stande kommt. Diese Annahme ist jedoch sicherlich für die meisten Fälle nicht zutreffend, besonders auch deswegen, weil die Deformität meist erst zu einer Zeit eintritt, wo der eventuell gebildete Callus nicht mehr weich ist. Kümmell hält die Erkrankung für eine rareficirende Ostitis. Henle hält es für möglich, dass trophische und vasomotorische Störungen infolge Läsion der nervösen Centralorgane eine Rolle spielen, und dass durch diese Vorgänge eine Osteomalacie hervorgerufen werde. Auch Mikulicz nimmt solche trophische und vasomotorische Störungen an und hält es für wahrscheinlich, dass ein durch das Trauma gesetztes intra- resp. extradurales Hämatom den Anstoss zu der Erweichung gibt. Neuerdings ist von v. Ley über einen Fall berichtet worden, der für die Richtigkeit der von Henle und Mikulicz über die pathologische Anatomie der traumatischen Spondylitis aufgestellten Theorie spricht. Der betreffende Kranke wurde, während er in etwas vornübergebeugter Haltung dastand, von einem Unfall betroffen, der eine Zerrung des Ischiadicus zur Folge hatte. Einige Zeit danach erkrankte er unter Schmerzen im Gebiet des Nerv. ischiadicus und der Synchondrosis sacro-iliaca, ausserdem stellte sich eine Skoliose ein, Erscheinungen, wie sie bei der traumatischen Spondylitis wiederholt beobachtet wurden. Da die Symptome an eine Eiterung im Ileosacralgelenk denken liessen, so wurde zur Operation geschritten. Die vermuthete Eiterung bestand nicht, dagegen zeigte sich das Darmbein theilweise erweicht. Die erweichte Partie wurde entfernt und mikroskopisch untersucht. Die Untersuchung ergab, dass es sich um wirkliche Osteomalacie handelte. Ley nimmt nun an, dass durch das Trauma eine Zerrung des Nervus ischiadicus und dadurch wieder eine solche des Rückenmarks eingetreten ist. Diese soll dann die Osteomalacie als trophische Störung hervorgerufen haben. In diesem speciellen Falle haben also jedenfalls die Henle'schen Ansichten durch die Autopsie eine gewisse Bestätigung gefunden. Ob auch in anderen Fällen die pathologisch-anatomische Untersuchung zu einem ähnlichen Ergebniss und dadurch zu einer Sicherstellung der Henle-Mikulicz'schen

Theorie führen wird, bleibt der Zukunft überlassen. Es schien mir nur nöthig, die traumatische Spondylitis als Analogon zu den traumatischen Verkrümmungen der Diaphysen wenigstens zu erwähnen, weil auch hier nach einem Trauma eine Erweichung und Verbiegung des Knochens sich einstellt.

---

Zum Schluss ist es mir eine angenehme Pflicht, meinem hochverehrten Chef, Herrn Privatdocent Dr. Vulpius, für die Ueberlassung der Arbeit und die gütige Unterstützung bei Anfertigung derselben meinen aufrichtigen Dank auch an dieser Stelle auszusprechen.

## Literatur.

König, Die specielle Tuberculose der Knochen und Gelenke.
Oberst, Münchener med. Wochenschr. 1890.
Braun, Zeitschr. f. orthop. Chirurgie Bd. 4.
Birch-Hirschfeld, Deutsche Zeitschr. f. Chirurgie Bd. 48.
Braasch, Inauguraldissertation. Berlin 1897.
Bofinger, Inauguraldissertation. Berlin 1898.
Hoffa, Lehrbuch der orthopäd. Chirurgie.
Alsberg, Zeitschr. f. orthopäd. Chirurgie Bd. 6 Heft 1.
Müller, Archiv für klinische Chirurgie 1897.
v. Ley, Deutsche medicinische Wochenschr. 1899, Nr. 2.

---

## Nachtrag.

Von dem auf Seite 32—34 beschriebenen Fall (cf. Fig. 1) ist Anfang März die beigefügte Röntgographie aufgenommen worden. Man sieht auf derselben deutlich die bogenförmige Verbiegung des Knochens. Der Knochen selbst zeigt einige unregelmässige Verdickungen, die zum Theil schon bei der äusseren Untersuchung zu fühlen waren. Sequester sind auf dem Bilde nicht zu sehen.

---

III.

# Aus dem orthopädischen Ambulatorium der Königl. chirurgischen Klinik in München.

## Die Herstellung von orthopädischen Apparaten aus Draht-Celluloidmull.

Von

Dr. **Ludwig Seitz**, Volontärarzt.

Mit 2 in den Text gedruckten Abbildungen.

Zu den verschiedenen Materialien, welche zur Herstellung von orthopädischen Apparaten dienen, ist in neuerer Zeit das Celluloid getreten. Eingeführt in die Orthopädie wurde es zuerst von Bingler in Ludwigshafen [1]), welcher dasselbe in Form von Celluloidplatten verwendete. Diese Platten wurden in siedendem Wasser erweicht und dann dem Gipspositiv durch Streichen genau anmodellirt. Wenn die Platten erkaltet und starr geworden waren, wurden sie durch aufgesetzte Stahlschienen verstärkt und zu Corseten, Schienen, Hülsenapparaten verwendet. Diese Celluloidplattenapparate sehen sehr elegant aus, sind aber verhältnissmässig theuer, ziemlich schwer und nicht genügend haltbar. Sie haben deshalb keine allgemeine Anwendung gefunden.

Einen wesentlichen Fortschritt in der Celluloidtechnik bedeutet der Celluloidmullverband, wie er von Landerer und Kirsch empfohlen worden ist. Das Celluloid [2]) wird zu diesem Zwecke in

[1]) F. Riedinger, Zur Methodik und Technik der orthopädisch-ambulatorischen Behandlung. Deutsche Zeitschr. f. Chir. 1898, Bd. 48.

[2]) Zu beziehen von Gebr. Boehringer, Waldhof bei Mannheim.

kleine Stücke geschnitten und in Aceton, dem einzigen Lösungsmittel des Celluloids, aufgelöst. Die Mischung, die in der Münchner Klinik verwendet wird, besteht aus 1500 Celluloid und 5000 Aceton purum. Die Anwendung ist folgende: Man wickelt um das Gipspositiv dachziegelförmig sich deckende Touren von Mullbinden, trägt auf diese Celluloidbrei auf, bringt dann wiederum Touren an, eventuell auch Längstouren, und so fort 8—15 Lagen, je nachdem man schwächere oder stärkere Apparate erzielen will. Derartige Apparate sind leichter als alle bisher verwandten Bandagen; sie ändern unter dem Einflusse der Körperwärme und des Schweisses ihre Form nicht — ein grosser Vorzug gegenüber den Leder-, Leim- und Wasserglasapparaten — und sind endlich in der Herstellung einfach; auch die Kosten des Rohmaterials sind keineswegs so gross, als dass es in der klinischen Praxis nicht verwendet werden könnte.

Diese Vorzüge würden dem Celluloidmullverfahren eine hervorragende Stellung in der orthopädischen Technik sichern, wenn nicht gleichzeitig ein wesentlicher Mangel den Celluloidapparaten anhaftete — ihre geringe Haltbarkeit. Während die Apparate anfangs, so lange noch etwas Aceton in ihnen enthalten ist, ausserordentlich elastisch sind und eher sich biegen als brechen lassen, werden sie mit der Zeit, wenn das Aceton völlig verdunstet ist, so mürbe und brüchig, dass sie bei der geringsten Belastung zerbrechen. Dieser Nachtheil ist so gross, dass ihm gegenüber die vielen Vortheile dieser Technik völlig zurücktreten und die allgemeine Verwendung der Celluloidapparate in Frage gestellt wird.

Es war daher natürlich, dass man nach Beseitigung dieses Uebelstandes strebte. Herr Privatdocent Dr. Lange hat zu dem Zwecke die Festigkeit der Apparate durch Einlegen von Holzspähnen zu erhöhen gesucht. Werden dieselben in genügender Menge und Stärke angewendet, so erlangen die Apparate eine ziemliche Festigkeit; doch sind sie dann zu plump und man opfert dadurch den Vorzug der Leichtigkeit; nimmt man nur dünnere Lagen, so ist die Widerstandsfähigkeit eine zu geringe, indem die Apparate abknicken. Eine ganz innige Vermengung des Celluloids mit den Spähnen, so dass eine Art von homogener Masse entsteht, ist bei diesem Verfahren nicht möglich, die einzelnen Lagen der Spähne treten auf dem Querschnitt auch nach vollständigem Trocknen immer noch deutlich hervor, so dass der Halt unter einander nur ein geringer ist.

Im letzten Jahre hat Dr. Lange statt der Holzspähne Stahldrähte von verschiedenem Querschnitte gebraucht, die dünnsten mit $1^1/_2$ mm, die mittleren mit 2, die stärksten mit 3 mm Durchmesser. Dadurch wird die Festigkeit und Dauerhaftigkeit der Apparate in ganz ausserordentlicher Weise erhöht, ohne dass die Leichtigkeit wesentlich beeinträchtigt wird. Die guten Erfahrungen, welche mit diesen Apparaten im orthopädischen Ambulatorium der Münchner Klinik gemacht worden sind, lassen die Beschreibung und Empfehlung des Verfahrens berechtigt erscheinen.

Nachdem das Gipspositiv hergestellt ist, werden darüber 1 bis 2 Lagen eines weichen grauen Filzes gelegt, je nachdem eine geringere oder grössere Polsterung für nothwendig erachtet wird; bei Corseten kann von der Polsterung ganz abgesehen werden. Sodann wird eine Schicht Zeitungspapier über den Filz gelegt, um eine Durchtränkung des Filzes mit Celluloid zu verhüten, da sonst der Effect der Polsterung durch Erhärtung des imbibirten Celluloids illusorisch gemacht wird. Durch Mullbindentouren werden Filz und Papier fixirt und die Bindentouren mit der obengenannten Celluloidacetonmasse gehörig eingerieben, desgleichen die drei hierauf gelegten Bindentouren. Nunmehr werden, um dem Apparate den genügenden Halt zu geben, quer- und längsverlaufende Stahldrähte gelegt, die den Formen des Modells entsprechend mit der Drahtzange gebogen werden, hierauf wieder Mullbindentouren mit Celluloidmasse, die zur Erhöhung der Festigkeit und zur besseren Aneinanderpressung der einzelnen Lagen quer- und längsverlaufend geführt werden. Das Celluloid muss gehörig in die Maschen der Binden eingerieben werden und die einzelnen Schichten müssen glatt an einander liegen, weil nur so eine gleichartige Beschaffenheit und entsprechende Festigkeit des Apparates erreicht wird. Die Zahl und Stärke der Drähte richtet sich nach den Aufgaben der Apparate.

Wünscht man z. B. eine Seitenschiene zur Retention eines redressirten Klumpfusses für Kinder herzustellen, so genügt die Einlage von 2 längs- und 3—4 querverlaufenden Stahldrähten (siehe die neben anstehende Figur) und 8 Bindentouren. Wird aber grösserer Anspruch an Festigkeit gestellt wie bei Stützcorseten, bei Apparaten, welche den Wiedereintritt einer Beugecontractur nach Redressement zu verhüten suchen, so werden in der Längsrichtung Drähte von der stärksten Sorte genommen und es sind dann mindestens 12—15 Bindenlagen mit Celluloid nothwendig.

Da das Celluloid an den Händen stark haftet, so empfiehlt es sich, bei der Arbeit Leder- oder Glacéhandschuhe anzuziehen und die Handschuhe über Acetondämpfen aufzubewahren. Zur Aufbewahrung der Handschuhe benützt man am besten ein Gefäss mit gutem Verschluss, in dem sich bis zu $^1/_3$ seines Volumens ungefähr Aceton befindet; aus dem Aceton ragt ein eisernes Gestell hervor, auf dem die Handschuhe, sicher vor der Durchtränkung mit Aceton, aufbewahrt bleiben, wie nebenstehende Figur zeigt. Mit Aceton lassen sich übrigens die Celluloidmassen leicht wieder von den ver-

Fig. 1.

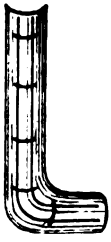

Fig. 2.

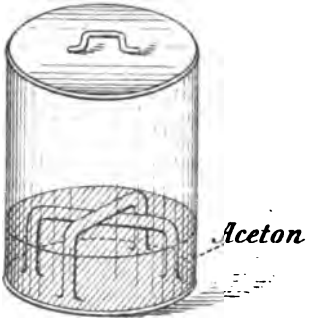


unreinigten Stellen, so Händen, Kleidern u. s. w. entfernen. Da das Aceton ziemlich leicht sich entzündet und mit grosser heller Flamme brennt, und da auch das Celluloid feuergefährlich ist, so muss bei Licht immerhin eine gewisse Vorsicht bei der Bearbeitung beobachtet werden. Die Erhärtung der Celluloidmassen geschieht durch die Verdunstung des Acetons und erfolgt bei einer Temperatur von 10—12 ° R. in 15—20, in der Nähe des Ofens in 8—10 Stunden. Nach dem Trocknen werden die Apparate abgenommen, entsprechend zugeschnitten, an den Rändern mit Filz besonders gepolstert, mit Tricot überzogen und dann die nöthigen Riemen etc. angenäht.

Die Vorzüge dieser Drahtcelluloidmullapparate sind folgende:

1. Die Apparate lassen sich wesentlich schneller herstellen als die Leim-Wasserglasapparate, weil das Aceton auch verdunstet, wenn das Gipsmodell noch nicht völlig trocken ist. In dringenden Fällen lassen sich z. B. Schienen, Corsete in 30 Stunden, vom Gipsabguss bis zur völligen Fertigstellung der Apparate gerechnet, herstellen. Etwaige kleine Formänderungen des Apparates, so das Hochbiegen von drückenden Rändern oder Aehnlichem, lässt sich durch Ein-

tauchen des betreffenden Apparattheiles in Aceton oder in heisses Wasser leicht noch nachträglich ausführen.

2. Das Gewicht der Apparate ist verhältnissmässig sehr gering; das Gewicht unserer Corsete bewegte sich je nach der Grösse der Patienten zwischen 390 und 630 g, Beinschienen für Kinder zwischen 100 und 220 g; Plattfusssohlen bei Kindern 15, bei Erwachsenen 30 g, während Einlagen aus Nickelin ungefähr 4mal so viel wiegen.

3. Die Apparate sind absolut starr, sie bieten im Gegensatz zu den federnden Celluloidmullapparaten sichere Ausgangspunkte für elastische Züge und erfüllen auch bei grossen Widerständen ihre redressirende Aufgabe eben so sicher als Gipsverbände.

4. Die Apparate leiden im Gegensatze zu den Leim-Wasserglasverbänden unter dem Einflusse der Körperwärme und des Schweisses nicht und sind gegen Nässe undurchdringlich.

5. Die Kosten der Apparate sind nicht allzu hohe, sie können deshalb auch in der Armenpraxis angewendet werden. Das Kilo Celluloid kostet 4,60 M., das Kilo Aceton 1,50 M., die Kosten des Rohmaterials für ein Corset betragen etwa 5 M.

6. Endlich scheint die Haltbarkeit der Apparate eine sehr gute zu sein. Doch sind die Erfahrungen von 9 Monaten zu kurzdauernd, um jetzt schon ein gänzlich abgeschlossenes Urtheil abgeben zu können. Da aber die Haltbarkeit durch die ausserordentlich widerstandsfähigen Stahldrähte bedingt ist, so kann man wohl auf eine lange Dauerhaftigkeit und Haltbarkeit hoffen.

---

Zum Schlusse der kleinen Arbeit spreche ich meinem verehrten Chef, Herrn Privatdocenten Dr. Fritz Lange, für die Anregung und die freundliche Unterstützung meinen verbindlichsten Dank aus.

Anmerkung: Nach Fertigstellung des Manuskriptes dieser Arbeit erschien in der deutschen medicinischen Wochenschrift Nr. 1 Jahrg. 1899 ein Aufsatz „Acetoncelluloid zur Verwendung in der Orthopädie“ von Dr. W. Mayer in Mannheim, in welchem er ebenfalls den Celluloidmullapparaten mit Dazwischenlagerung von Stahlschienen das Wort redet und speciell die Anwendung dieser Materialien zu Lagerungsbetten warm empfiehlt.

IV.

# Aus der chirurgisch-orthopädischen Privatklinik des Professor Dr. A. Hoffa in Würzburg.

## Beitrag zur Lehre von der Sehnenplastik.

Von

**Dr. Hermann Gocht,**

Secundärarzt der Klinik.

Mit 5 in den Text gedruckten Abbildungen.

Unter den Erkrankungen, wegen deren chirurgische und speciell chirurgisch-orthopädische Hilfe in Anspruch genommen wird, nehmen naturgemäss die Lähmungen und die Lähmungsdeformitäten einen sehr grossen Platz ein. Es ist daher sehr erfreulich, dass in der Sehnenverpflanzung in Verbindung mit Sehnenverkürzung, Sehnenverlängerung und Sehnendurchschneidung ein Operationsverfahren ausgebildet worden ist, welches berufen ist, den mit Lähmungen und ihren üblen Folgen behafteten Patienten eine wirklich brauchbare Hilfe zu bringen. Trotzdem nun eine Reihe namhafter Chirurgen und Aerzte sich mit grosser Wärme in Wort und Schrift an der Hand zahlreicher operirter Fälle der genannten Operationsmethoden angenommen haben, haben dieselben sicher noch nicht die Würdigung und allgemeine Verbreitung gefunden, die ihnen gebührt, wenn auch aus der Literatur der letzten Jahre constatirt werden kann, dass die Sehnentransplantationen mehr und mehr Beachtung gefunden haben.

Für die Güte und Brauchbarkeit des Gedankens, einem gelähmten Muskel durch irgend eine Art sehniger operativer Verbindung mit einem gesunden functionskräftigen Muskel neue Kraft im Sinne seiner Function zuzuführen, brauche ich an dieser Stelle keine theoretischen empfehlenden Betrachtungen anzustellen, die

Resultate anderer Autoren und die später anzuführenden sprechen für sich selbst.

In der Mehrzahl der hierher gehörigen Fälle handelt es sich um die Folgen der spinalen Kinderlähmung, doch auch die verschiedensten sonstigen Lähmungen sind bereits mit Erfolg in Angriff genommen worden, wie die cerebrale Kinderlähmung, die angeborene spastische Gliederstarre, traumatische und sonstige periphere Lähmungen.

Bevor ich an der Hand der Krankengeschichten auf das speciell Erwähnenswerthe und die kritische Beleuchtung der an 19 Patienten ausgeführten Operationen näher eingehe, will ich kurz von der Untersuchung, der Indicationsstellung und Ausführung der Operation etc. mehr allgemein sprechen, damit später Wiederholungen vermieden werden.

Es liegt in der Natur der Erkrankungsform, dass die operative Hilfe bei Patienten mit Lähmungen immer erst ziemlich spät in Betracht gezogen wird, da zunächst alle die sonstigen ärztlichen Massnahmen angewandt werden, die für die Besserung und Heilung derselben bekannt sind, so die elektrische Behandlung, Massage, Uebungs- und Mechanotherapie, Bäder und dergl. mehr.

Wie bei jeder Operation hängt natürlich das Gelingen und die planmässige und richtige Ausführung derselben neben anderem vor allem von einer genauen Untersuchung des Patienten ab, und zwar spielt hier die Beobachtung und das Herausfinden der gelähmten, der geschwächten, atrophischen und der noch functionskräftigen Muskeln die Hauptrolle. Hierfür sind uns zwei Methoden gegeben, einmal vermöge der grösseren oder geringeren Willfährigkeit des Patienten die active Thätigkeit der im Lähmungsgebiet liegenden Muskeln zu bestimmen, andererseits mit Hilfe der elektrischen Untersuchung uns den absolut nothwendigen Ueberblick zu verschaffen. Da wir es nun sehr häufig mit noch kleinen, widerstrebenden und unzugänglichen Patienten zu thun haben, ist ein sehr geduldiges und immer wiederholtes Beobachten der in Betracht kommenden Muskelgruppen und Gelenkbewegungen ein Haupterforderniss. Man kommt da aber durch Ruhe und Zeit fast immer zum Ziele, wo Worte und Ermahnungen uns vollkommen im Stich lassen. Unter allen Umständen wird man schon hierdurch die ganz functionskräftigen Muskeln herausfinden; anders steht es mit der Differenzirung der vollkommen gelähmten und der geschwächten atrophischen Muskeln. Um

sich über diese ein klares Bild zu verschaffen, muss man stets die elektrische Prüfung anwenden, um nicht bei der Operation unnöthige oder falsche Sehnenüberpflanzungen auszuführen, zumal sich in der Praxis gezeigt hat, dass die nur geschwächten atrophischen Muskeln functionell sich ganz bedeutend bessern oder sogar allmählich vollkommen erholen, wenn sie im Anschluss an die durch die Sehnenoperation veränderten, mehr normalen Gelenkstellungen ihrer vorherigen starken passiven Dehnung und Zerrung enthoben werden. Sie werden dann eventuell sehr willkommene Mithelfer für die gewünschte normale Gelenkhaltung und Beweglichkeit.

Von vielen Seiten ist empfohlen worden, die Incisionen so lang zu machen, dass man nicht allein die Sehnen in genügender Ausdehnung, sondern auch immer die unteren Abschnitte der Muskelbäuche zu Gesicht bekommt. Man ist dadurch in die Lage versetzt, noch einmal an diesen selbst mit dem Auge zu controlliren, wie weit die vorherige Untersuchung zu Recht besteht. Der kräftige, functionstüchtige Muskel ist dunkelroth, der gelähmte infolge seiner fettigen Degeneration gelblichweiss, dazwischen gibt es je nach dem Grade der Functionsstörung und Atrophie alle möglichen Abstufungen und Farbennüancirungen. Wir wollen dazu bemerken, dass diese Ocularinspection gewiss absolut angezeigt und eventuell ausschlaggebend sein muss, wenn man eben vor Beginn der Operation nicht die genügende Klarheit hat schaffen können. Doch gehören diese Fälle, wenigstens nach unsern Erfahrungen, zu den Ausnahmen; jedenfalls sind wir nie veranlasst gewesen, auf Grund derselben die Operation anders zu gestalten, als wie sie schon vorher berechnet war. Trotzdem wird man natürlich in dem augenfälligen Befunde eine willkommene Bestätigung des vorherigen Untersuchungsresultates sehen. Liegen indess die Verhältnisse so, dass wir es mit verständigen willfährigen Patienten zu thun haben, und die Untersuchung hat noch dazu bei den oft sehr wenig complicirten Verhältnissen absolute Klarheit ergeben, so ist sicher die Besichtigung der Muskelbäuche nicht nothwendig. Wir kommen dann mit viel kleineren Incisionen aus, ohne unsern Operationserfolg zu schädigen, und können oft Patienten viel eher zu dem scheinbar kleineren Eingriff bestimmen.

Was nun den Weg anlangt, den wir operativ in den verschiedenen Fällen eingeschlagen haben, so ist darüber vorweg folgendes zu bemerken.

Wir haben nur ganz ausnahmsweise die Sehne eines noch vollkommen functionstüchtigen Muskels in toto durchtrennt, um seinen centralen Stumpf der Sehne eines gelähmten Muskels ganz einzuverleiben und dadurch der letzteren neue Kraft und Tüchtigkeit zuzuführen. Selbstverständlich war in solchem Ausnahmefall die Thätigkeit des betreffenden guten Muskels für seinen ursprünglichen Zweck entbehrlich: denn nur so ist ja seine vollkommene Ausschaltung ohne Schädigung der Actionsfähigkeit des betreffenden Gliedes gerechtfertigt.

In der Regel sind wir indessen folgendermassen zu Werke gegangen. Denken wir uns zwei sich nahe liegende Muskeln, z. B. den Tibialis anticus und den Extensor digitorum communis longus, der erstere soll ganz gelähmt, der zweite gut erhalten sein. Wir haben in solchem Fall entweder die Sehne des Tibialis anticus durchtrennt, das centrale Ende derselben ganz ausser Acht gelassen, und sein peripheres Ende bei starker Dorsalflexion des Fusses an die Sehne des Extensor digitorum longus möglichst centralwärts angenäht. Damit wurde erreicht, dass erstlich das Fussgelenk schon mechanisch durch die vorhandene Spannung in Dorsalflexion oder wie erwünscht in rechtwinkliger Lage erhalten blieb, ferner musste jede Contraction des Extensor, wenn eine dauerhafte Verwachsung der Sehnen eintrat, den peripheren Tibialistheil mit sich emporziehen und so einen der Tibialiscontraction ähnlichen Effect hervorbringen. In dieser Weise haben wir geeigneten Falles mehrere periphere Sehnenenden mit der Sehne eines ungeschwächten Muskels vereinigt.

Oder aber wir haben von der Sehne eines vollkommen erhaltenen Muskels einen Theil, etwa die Hälfte abgezweigt und diesen Kraftspender mit der Sehne des gelähmten Muskels in der nothwendigen Correctionsstellung des Gelenkes fest vernäht. In dieser Weise haben wir am häufigsten die Hälfte der intacten Achillessehne verwerthet, und die Function der Wadenmusculatur mit für die Thätigkeit der gelähmten Peronei, des Tibialis anticus, des Tibialis posticus oder des Extensor digitorum longus in Anspruch genommen.

Häufig ist noch mit diesem Verfahren der Kraftübertragung durch Sehnentransplantation das der Sehnenverlängerung oder der Sehnenverkürzung Hand in Hand gegangen; und wir müssen nach unsern Erfahrungen sagen, dass nur durch eine zweckmässige Combination dieser Methoden in gewissen Fällen ein wirklich gutes

Resultat zu erzielen ist. Franke[1]), der grosse Verdienste um diese Operationen hat, besonders bei der Beseitigung der Radialislähmung, hat genau die gleichen Beobachtungen gemacht, wie wir später noch sehen werden.

Vulpius hat in einer seiner Arbeiten[2]) vorgeschlagen, die Operation, wo die Sehne eines gelähmten Muskels oder ein Theil derselben an die Sehne eines functionskräftigen Muskels angenäht wird, eine „aufsteigende" Ueberpflanzung zu nennen; wir möchten empfehlen, diese eine „passive" Transplantation zu nennen, weil dabei eine nicht thätige passive Sehne an eine kraftgebende angenäht wird. Analog nennen wir die „absteigende" Ueberpflanzung, wo eine functionskräftige Sehne oder ein Theil derselben auf eine gelähmte Sehne transplantirt wird, „active" Transplantation, weil hier die Sehne eines activen Muskels auf einen gelähmten Muskel übertragen wird. Die „beiderseitige" Ueberpflanzung bezeichnen wir dementsprechend mit „activ-passiver" Transplantation.

Nach unsern Erfahrungen brauchen wir im Princip der activen Transplantation nicht den Vorzug vor der passiven zu geben, wie Vulpius aus rationellen und technischen Gründen will. Wir haben mit beiden Methoden gleich gute Resultate erzielt und eben je nach Lage der Verhältnisse bald die eine, bald die andere angewandt. Dabei wollen wir aber wohl anerkennen, dass rein theoretische Erwägungen den Gedanken der activen Transplantation anatomisch-physiologisch richtiger erscheinen lassen, indem man sich vorstellt, dass der von einem gesunden Muskel losgetrennte Sehnenmuskeltheil, in Verbindung mit dem peripheren sehnigen Theil eines gelähmten Muskels, nunmehr einen neu geschaffenen Muskel darstellt. Dieser neue Muskel würde zunächst als Theil seines Stammmuskels mit diesem immer gleichzeitig und gleich kräftig innervirt functioniren; doch hat man sich auf Grund der nach den Sehnenüberpflanzungen eintretenden Functionsentwickelung zu der Annahme berechtigt gefühlt, dass ein solch neugebildetes Muskelindividuum allmählich eine gewisse Selbständigkeit der Innervation und Function

---

[1]) Ueber die operative Behandlung der Radialislähmung nebst Bemerkungen über die Sehnenüberpflanzung bei spastischen Lähmungen. Verhandlungen des Chirurgencongresses 1898, S. 478.

[2]) Ueber die Heilung von Lähmungen und Lähmungsdeformitäten mittelst Sehnenüberpflanzung. Sammlung klinischer Vorträge 1897, Nr. 197.

erlangt. Wir sind mit Drobnik[1]) der Ansicht, dass trotz der Schwierigkeit, physiologisch eine genaue Erklärung zu geben, „die Nervencentren sich der veränderten Muskelgruppirung in gewissen Grenzen sozusagen zweckmässig anpassen". Auf ganz dem gleichen Standpunkt steht auch Eulenburg[2]), wenn er auf Grund seines durch Operation erreichten vorzüglichen Resultates sagt: „Es ist nicht bloss möglich, sondern auch in hohem Grade wahrscheinlich, dass in den die Coordination beherrschenden Rindenapparaten auf centripetalem Wege Erregungen ausgelöst werden, die eine den veränderten peripherischen Bedingungen angepasste anderweitige Vertheilung und Dynamisirung dieser von der Rinde ausgehenden regulatorischen Impulse anzubahnen vermögen. Diese den coordinatorischen Mechanismus beherrschenden und regulirenden centralen Apparate müssen, zumal bei Kindern der ersten Lebensjahre, eine sehr viel grössere Wandelbarkeit und Anpassungsfähigkeit besitzen, als im späteren Lebensalter, wo die wichtigeren und häufiger geübten coordinatorischen Actionen, namentlich die gewöhnlichen Ortsbewegungen, schon zu fest schematisirten Automatismen erstarrt sind. Die künstlich herbeigeführte peripherische Ablenkung des centrifugalen Innervationsstromes in andere antagonistische Muskelbahnen zum Zwecke der Functionstheilung und Functionsübertragung muss auch zu entsprechend veränderten centripetalen Einwirkungen und Reactionen, vielleicht zur Verschliessung schon bestehender und Erschliessung neuer Bahnen und somit zu einer Neuregelung der gesammten Innervationsvertheilung auf einer dem functionellen Neubedarf angepassten Grundlage Veranlassung geben." Nur durch praktische Versuche ist naturgemäss festzustellen, wie weit eine derartige Anpassung der Nervencentra möglich ist. Geben wir sie aber überhaupt zu, so müssen diese Folgerungen auch bei der passiven Transplantation Geltung haben, was auch die Praxis thatsächlich beweist. Irgend welche technische Schwierigkeit, die atrophische gelähmte Sehne auf die gesunde aufzunähen, können wir Vulpius nicht zugeben. Man muss und kann bei der passiven Transplantation die Sehnen-

[1]) Ueber die Behandlung der Kinderlähmung mit Functionstheilung und Functionsübertragung der Muskeln. Deutsche Zeitschrift für Chirurgie Bd. 43 S. 473.

[2]) A. Eulenburg, Zur Therapie der Kinderlähmungen. Sehnenüberpflanzung in einem Falle spastischer cerebraler Paraplegie (sogen. Little'scher Krankheit). Deutsche med. Wochenschrift 1898, Nr. 14 S. 213.

durchschneidung so ausführen, dass der peripher bleibende Sehnentheil lang genug ist, um ausgedehnt und fest mit seinem Kraftspender durch die Naht und Verflechten verbunden werden zu können.

Wir wollen hier gleich noch der Frage näher treten, ob es gerechtfertigter ist, zur Kraftübertragung nur einen solchen Muskel zu benutzen, welcher vermöge seiner Function dem gelähmten Muskel nahe steht, oder ob man auch an und für sich anders wirkende und antagonistische Muskeln benutzen kann.

Physiologisch richtiger erscheint es jedenfalls möglichst functionsverwandte Muskeln zu vereinigen, und man wird diesen Weg immer wählen, wo es sich bequem ausführen lässt. Indessen haben wir und andere oft genug ganz entgegengesetzt wirkende Muskeln zur Kraftübertragung in Anspruch genommen, ohne dadurch ein schlechteres functionelles Resultat zu erzielen. Wir müssen uns also auf den Standpunkt stellen, in dieser Beziehung nicht zu scrupulös zu sein, denn in der Praxis wird aus dem physiologisch fast unmöglich Scheinenden oft ein recht gutes Resultat.

Ehe ich hier weiter gehe, will ich zunächst die ausführlichen Krankengeschichten der in der Klinik von Professor Hoffa operirten Patienten folgen lassen. Es handelt sich um 19 Patienten im Alter von 9 Monaten bis zu 24 Jahren, an denen 21 Sehnentransplantationen ausgeführt worden sind. 13 Fälle betrafen die Folgen der spinalen Kinderlähmung, 3mal handelte es sich um traumatische Lähmungen, 2mal um cerebrale Lähmungen, 1 Patient litt an angeborener plastischer Gliederstarre. Wie wir gleich sehen werden, entfielen von den 21 Operationen 5 auf die obere Extremität, die übrigen 16 auf die untere.

## Krankengeschichten.

1. Th. L. aus B. Die 24 Jahre alte Patientin leidet seit 4 Jahren infolge der Verletzung des Nervus peroneus gelegentlich einer in der Kniebeuge ausgeführten Tenotomie der Beugesehnen des Unterschenkels an einer rechtsseitigen traumatischen Peroneuslähmung. Der rechte Fuss befindet sich in Spitzfussstellung und hängt schlaff herab. Das Gehen mit nacktem Fuss ist sehr erschwert, weil die herabhängende Fussspitze gleichsam am Boden festhängt. Die Dorsalflexion des Fusses ist vollkommen unmöglich, ebenso die Abduction des Fusses und das Heben des äusseren Fuss-

randes. Die Zehen können gleichfalls nicht dorsalflectirt werden, nur die grosse Zehe ein wenig. Die elektrische Prüfung ergibt gleichfalls, dass nur die Wadenmusculatur und die Zehenbeuger noch functionstüchtig sind. Der Grosszehenstrecker contrahirt sich bei starken elektrischen Reizen ein wenig, irgend welche Contraction des Tibialis anticus, des Extensor digitorum communis longus oder der Musculi peronei ist selbst mit den stärksten Strömen nicht zu erzielen. Jeder kräftige Reiz im Bereich der letztgenannten Muskeln ruft sofort eine Contraction der Wadenmusculatur hervor.

Der Fuss lässt sich ohne jede Schwierigkeit aus seiner fehlerhaften Stellung herausbringen und passiv dorsalflectiren. Irgend eine stärkere Anspannung der Achillessehne tritt dabei nicht ein. Patientin trägt zum Ausgleich der Deformität einen Schnürschuh, an dem zwei seitliche Schienen nach oben rechtwinklig verlaufen, die sich an der Wade mit einer halbkreisförmig gebogenen Spange gut gepolstert anlegen, und dadurch den Fuss federnd in rechtwinkliger Stellung beim Gehen erhalten. Da Patientin immerfort durch die an die Wade drückende Spange starke Druckbeschwerden hat, entschliesst sie sich zur Operation, welche am 25. März 1898 ausgeführt wird.

Narkose 40 Minuten 30 g Chloroform. Unter Esmarchscher Blutleere wird ein Schnitt geführt, der quer über den Fussrücken verläuft, über der Sehne des Tibialis anticus beginnend bis zur Achillessehne. Entlang der letzteren wird nach oben und unten ein zweiter Schnitt auf den ersten gesetzt, die Achillessehne wird in der Mitte in ihrer Längsrichtung getrennt und die äussere Hälfte möglichst weit unten beim Ansatz an den Calcaneus abgeschnitten. Nunmehr wird die Fascie über der Tibialissehne und darnach deren Scheide längs gespalten, und die Sehne selbst mit einer Klemme gefasst.

Der Fuss wird kräftig in Dorsalflexion und Pronation gedrängt und das freie Ende des Achillessehnenzipfels unter den Sehnen der Peronei durchgeführt, mit einer Klemme gefasst und an die kräftig nach oben gezogene Sehne des Tibialis anticus mittelst vier Seidenfäden angenäht, so dass der Fuss hierdurch in Dorsalflexion erhalten wird. Die vorher in der Richtung der Incision gespaltene Fascie wird mit einigen Nähten über dem Achillessehnenzipfel geschlossen, desgleichen die Hautwunde. Hierauf kommt eine sterile Compresse und zum Schluss wird ein Gipsverband angelegt, der den

Unterschenkel und Fuss umfasst und den letzteren dorsalflectirt erhält.

In den nächsten Tagen klagt Patientin über leichte Schmerzen im Operationsgebiet, so dass nach 5 Tagen der Gipsverband entfernt wird. An zwei Nähten vorn Stichkanaleiterung und Röthung der Haut. Entfernung der Nähte, Gipsverband in gleicher Stellung.

9. April. Verbandwechsel, da Patientin immer wieder über ziehende Schmerzen klagt. Die Wunde ist verheilt und zeigt nichts Abnormes. Neuer Gipsverband in leicht dorsalflectirter Stellung des Fusses. Patientin steht auf.

20. April. Der Gipsverband wird entfernt. Der Fuss steht bei Rückenlage gut rechtwinklig.

23. April. Da der Fuss beim Herabhängen Neigung zeigt, wieder in seine fehlerhafte Equinusstellung zurückzukehren, werden vorn an der Sohle des Schnürstiefels rechts und links je ein Gummiband angebracht, die sich über dem Fussrücken kreuzen und beiderseits an einem Riemen endigen, der unterhalb des Kniegelenks den Unterschenkel umgibt.

In der folgenden Woche Anwendung von Massage, Elektricität und Uebungen. Ohne Unterstützung hat der Fuss noch immer das Bestreben zur Equinusstellung.

Am 2. Mai verlässt Patientin aus äusseren Gründen die Klinik, die Stellung des Fusses ist besser als vor der Operation, aber nicht die gewünschte. Active Dorsalflexion bei herabhängendem Fuss nicht ausführbar, Patientin trägt zur Unterstützung noch die oben beschriebenen Gummizüge. Soweit uns bekannt geworden, soll eine grössere Besserung bei der Patientin nicht eingetreten sein.

Der Erfolg der Operation ist also in diesem einzigen Falle nicht so gewesen, wie wir ihn gewünscht hatten. Vielleicht hätte sich das Resultat noch verbessern lassen, wenn Patientin die Nachbehandlung nicht hätte aufgeben müssen. Auf die Technik der Operation irgend eine Schuld zu schieben ist nicht gestattet, da wir in mehreren andern Fällen, wie wir noch sehen werden, ganz ebenso verfahren und ein sehr gutes functionelles Resultat erzielt haben. Von einigen Autoren ist bemerkt worden, dass das Alter der Patienten vielleicht doch eine gewisse Rolle für das Gelingen der Operation spielt.

Wir können darüber nach diesem einen Falle kein Urtheil abgeben. Immerhin sind wir der Ansicht, dass wir durch eine gleich-

zeitige Sehnenverkürzung eventuell einen besseren Erfolg erreicht haben würden. In einem gleichen Falle würden wir jetzt jedenfalls noch den Tibialis anticus selbst verkürzt haben, um so durch eine tendinöse Fixation des Fussgelenks in corrigirter Stellung einen grösseren Halt zu schaffen und damit die functionelle Kraftübertragung von dem gesunden Muskel her zu erleichtern.

2. E. B. aus V. Die 7jährige Patientin kommt am 15. Februar 1898 in die Behandlung von Professor Hoffa und leidet seit 4 Jahren an den Folgen einer spinalen Kinderlähmung. Das linke Bein hat sich fast vollkommen erholt, während der linke Arm noch schwere Störungen zeigt. Derselbe wird im Ellenbogengelenk gebeugt gehalten und kann wohl passiv, aber activ nicht gestreckt werden, auch nicht bei erhobenem Oberarm. Bei wagrecht gehaltenem Arm hängt die Hand in Beugestellung und Pronation schlaff herab. Die Dorsalflexion der Hand ist ausgeschlossen, ebenso die Ab- und Adduction. Die Finger stehen leicht gebeugt, ihre erste Phalanx kann nicht gestreckt werden, ebensowenig ist die Supination des gradeaus gestreckten und pronirt gehaltenen Vorderarms möglich. Die Endphalangen der Finger können, wenn man die ersten Phalangen unterstützt, gestreckt werden, desgleichen der Daumen, wenn auch nur mässig.

Auch die Beuger der Hand und der Finger sind geschwächt, am besten wirkt noch der Musculus flexor carpi ulnaris.

Die elektrische Untersuchung ergibt genau denselben Befund, und bestätigt vor allem, dass die Beuger der Hand und der Finger noch functionsfähig, wenn auch geschwächt sind. Der ganze Arm ist atrophisch und auch nicht zu der kleinsten Benutzung zu gebrauchen. Die Hand hat nicht die geringste Greifmöglichkeit.

Auf Wunsch der Eltern wird zunächst ein Apparat angefertigt, der vermittelst einer Lederhülse den Vorderarm und die Hand fest umfasst, so dass das Handgelenk gerade gehalten wird. Auf dieser Lederhülse sind entsprechend den einzelnen Strecksehnen Gummizüge angebracht, welche die ersten Phalangen der Finger gestreckt erhalten. Der Apparat wird jeden Tag 2mal abgenommen und eine kräftige Massage und elektrische Behandlung der Beugemusculatur am Vorderarm in Anwendung gebracht. Da es sich aber zeigte, dass die Function der Hand so nicht vorwärts kam, wurde den Eltern die Operation vorgeschlagen.

Am 1. April wurde das Kind operirt, Narkose 35 Minuten 20 g Chloroform. Esmarch'sche Blutleere. Mit einem 7 cm langen Schnitt, der, vom Processus styloideus beginnend, der Ulna entlang aufwärts verläuft, werden die Weichtheile bis auf die Ulna durchtrennt. Der volare Wundrand wird so weit verzogen, dass man die Sehne des Flexor carpi ulnaris zu Gesicht bekommt. Dieselbe wird isolirt, möglichst peripher am Os pisiforme durchschnitten und ihr freies Ende mit einem Seidenfaden gefasst. Mit einem zweiten Schnitt wird zunächst die Sehne des Extensor carpi radialis longus freigelegt, zwischen zwei Schiebern durchschnitten, und bei dorsalflectirter Hand unter Verschiebung der beiden Sehnenenden eine Verkürzung von etwa 3 cm mittelst vier feinen Seidennähten ausgeführt. Nach Schluss der kleinen Hautwunde wird der obere Wundrand der Incision an der Ulnarseite des Armes mit einem scharfen Haken weit über die dorsale Handgelenkseite herübergezogen und die Sehne des Extensor digitorum communis aufgesucht. Das freie centrale Sehnenende des Flexor carpi ulnaris wird jetzt unter der Sehne des Extensor carpi ulnaris durchgeführt und unter Anspannung beider Sehnen an den Extensor digitorum communis im Bereich seiner fächerförmigen Theilung mit sechs Seidenfäden gut vernäht. Aseptischer Verband, volare Gipsschiene bei starker Dorsalflexion der Hand vom Ellenbogen bis zu den Fingerspitzen.

Nach 5 Tagen wird der Verband gewechselt, die Hautwunden sind glatt geheilt, die Nähte werden entfernt.

18. April. Nach Abnahme des Verbandes, der noch immer in einer volaren Gipsschiene bestand, befindet sich die Hand in gut gestreckter Stellung, ebenso die Finger, die activ ein ganz klein wenig gebeugt und gut gestreckt werden können. In den folgenden Wochen besteht die Behandlung in vorsichtiger Massage des ganzen Vorderarms und Elektrotherapie.

5. Mai. Die Beugefähigkeit der Finger hat gut zugenommen, und zwar auch die des Daumens, so dass das Kind leicht greifen und festhalten kann.

Um eventuell eine Streckfähigkeit des Ellenbogengelenks zu erreichen, wird am 10. Mai eine zweite Operation vorgenommen. Narkose 30 Minuten 20 g Chloroform. Es wird ein Schnitt geführt bis auf die Musculatur von etwa 10 cm Länge an der hinteren Seite der Schulter 1 ½ Finger breit unter dem Acromion beginnend, über den Deltoides und das obere Ende des Triceps verlaufend. Der

Deltoides zeigt eine schöne frischrothe Beschaffenheit, während die zu Gesicht kommenden Theile des Triceps ein mehr blassrothes Aussehen haben. Der Triceps (Caput externum und longum) wird so hoch oben als möglich durchtrennt und vom Knochen losgelöst. Darnach wird der Arm in vollkommene Streckstellung im Ellenbogengelenk gebracht und über die Horizontale erhoben. Die Tricepsenden werden heraufgezogen und an der Stelle, wo sie den Deltoides berühren, wird der letztere in einer Ausdehnung von etwa 4 cm durch Abtragen der obersten Schichten mit Skalpell wund gemacht. In diese Deltoideswunde werden nunmehr die Tricepsenden mit acht Seidennähten gut vernäht. Schluss der Wunde mit sechs Seidenknopfnähten. Sterile Compresse. Dicke Polsterung unter die Achselhöhle und Anlegung eines Gipsverbandes um den ganzen Oberarm und Unterarm und die linke obere Thoraxseite. Der Arm wird dadurch in horizontaler seitlicher Stellung gut erhalten.

Nach 5 Tagen Verbandwechsel. Nähte entfernt. Die Wunde weicht etwa zwei Finger breit oben aus einander und wird mit zwei Heftpflasterstreifen zusammengezogen. Gipsverband in analoger Weise, wie nach der Operation.

27. Mai. Die Wunde ist bis auf eine kleine granulirende Stelle fest verheilt. Verband weggelassen. Der Arm befindet sich noch in leicht abducirter Haltung gut gestreckt.

In den folgenden Wochen wird der ganze linke Arm 2mal täglich massirt und elektrisirt, ausserdem muss das Kind Bewegungsübungen im Schulter-, Ellenbogen-, Handgelenk und mit den Fingergelenken ausführen. Die Beugefähigkeit im Ellenbogengelenk nimmt allmählich zu, auch vermag das Kind den Arm wieder ganz gut zu strecken. Die Greiffähigkeit der Hand, welche sich in andauernder Streckstellung befindet, hat ebenfalls weitere Fortschritte gemacht, so dass das Kind Ende Juni in einem sehr guten Zustande nach Haus entlassen werden kann.

Betrachten wir die Hand und den Arm der Patientin vor und nach der Behandlung, so können wir wohl in jeder Beziehung mit dem erreichten Resultat zufrieden sein. Aus der vorher ganz unbrauchbaren Hand ist durch die Operation und die sorgfältige Nachbehandlung eine recht brauchbare geworden, und auch wir können uns, wenn alle derartigen Operationen so glücklich verlaufen, dem Worte Franke's anschliessen: „Es gibt keine unheilbare Radialislähmung mehr, so lange wenigstens nicht der Nervus medianus be-

zugsweise ulnaris gelähmt ist." Aus der Operationsgeschichte geht hervor, dass dieselbe in fast derselben Weise, wie die seiner Zeit von Franke auf dem Chirurgencongress 1898 vorgetragenen, ausgeführt worden ist, nur wurde in unserem Falle nicht der Extensor carpi ulnaris, um für die gleiche Flexorsehne eine Rinne zu schaffen, durchschnitten, vielmehr wurde die letztere unter der Extensorsehne hindurchgeführt; doch ist dieser geringe Unterschied ohne Bedeutung. Für die Radialislähmung kann jedenfalls diese Operationsmethode als geradezu eine typische hingestellt werden. Wir werden noch sehen, wie wir in einem ungefähr gleich liegenden Falle ganz ebenso zu Werke gegangen sind. Soweit wir nach nunmehr 8 Monaten haben in Erfahrung bringen können, hat die Functionstüchtigkeit der Hand allmählich sich noch verbessert, ebenso hat das Ellenbogengelenk seine Streckfähigkeit fast ganz beibehalten. Von rein mechanischer Wirkung durch die Hochlagerung des Tricepsursprungs kann wohl nach so langer Zeit keine Rede mehr sein. Es muss vielmehr angenommen werden, dass dem Triceps durch die Einpflanzung in den gesunden Deltoides wirklich neue Kraft zugeführt worden ist. Wie diese Thatsache physiologisch zu erklären ist, kann nicht entschieden werden, jedenfalls darf man annehmen, dass sowohl die Ernährung des Muskels, als auch die Innervation desselben gehoben und dadurch die Functionsfähigkeit gestiegen ist. Es kann uns dieser Fall mit seiner Besserung ein Sporn sein, auch in der reinen Muskelüberpflanzung, wo eine Sehnentransplantation unausführbar ist, mit Hoffnung zu operiren.

3. A. P. aus G., welche von gesunden Eltern stammt und drei gesunde Geschwister hat, ist nach Angabe der Mutter schon Anfang des 9. Monats geboren. Die Eltern geben an, sofort eine gewisse Steifigkeit und Unbeholfenheit in den Beinen bemerkt zu haben, die sich allmählich sogar verschlimmerte. Im Alter von 2 Jahren machte das Kind die ersten Gehversuche, es stellte sich sehr schwerfällig dabei an und balancirte, wenn es sonst keine Stütze fand, mit den Armen in der Luft herum. Die Fussspitzen stellten sich dabei einwärts und die Kniee stiessen beim Gehen an einander. Schon nach kurzer Zeit soll der Knabe immer sehr ermüdet gewesen sein.

Bei der Aufnahme am 10. November 1897 zeigte sich folgender Befund: 14jähriger, sehr schmächtiger, blass aussehender Knabe,

der Kopf ist auffallend in der Querrichtung zusammengedrängt. Intelligenz und Sprache normal, dabei sehr aufgeregtes, nervöses Wesen. Der Rumpf wird beim Gehen ziemlich steif gehalten und mit den Armen gleichzeitig balancirende unsichere Bewegungen ausgeführt. Die Schritte sind kurz und ungeschickt, der linke Fuss wird mit der ganzen Fusssohle aufgesetzt, während der rechte mit der Spitze über dem Boden schleift. Die beiden Beine werden nach innen rotirt und stark adducirt gehalten, so dass sich die Kniee berühren. Die Hüft- und Kniegelenke werden leicht gebeugt gehalten. Die Unterschenkel stehen beim Gehen etwa in einem nach unten offenen Winkel von 30° zu einander. Lässt man den Patienten Rückenlage einnehmen, so sieht man bei Versuch der Abduction sich die Adductoren stark anspannen, ebenso springen die Sehnen der Unterschenkelbeuger in der Kniebeuge stark hervor und setzen passiven Streckversuchen erheblichen Widerstand entgegen. Die Patellarreflexe sind gesteigert, desgleichen die Achillessehnenreflexe. Der rechte Fuss befindet sich in Spitzfussstellung und kann activ gar nicht dorsalwärts flectirt werden. Die Sensibilität ist nicht gestört, der Grosszehenstrecker und die Peronei zeigen eine geringe Contractionsfähigkeit, der Extensor digitorum communis ist ganz gelähmt. Innere Organe ohne besonderen Befund. Die elektrische Untersuchung bestätigt die gegebenen Verhältnisse.

11. November. In Narkose (25 Minuten 30 g Chloroform) wird die subcutane Tenotomie der Adductoren und des Biceps, des Semimembranosus und Semitendinosus in der Kniebeuge ausgeführt und in gut gespreizter Stellung ein Gipsverband angelegt, der das Becken und die beiden Beine bis zu den Fussspitzen umfasst. Die Kniegelenke liegen darin vollkommen gestreckt, die Beine nach aussen rotirt und besonders der rechte Fuss redressirt in leichter Dorsalflexion.

Die Verbände werden nach 14 Tagen gewechselt und nach 4 Wochen ganz entfernt. Die vorläufige Nachbehandlung bis zum April 1898 besteht in Massage der Streckmusculatur am Unterschenkel und Oberschenkel, sowie der Glutäalmusculatur, in Tapotement der Adductoren und der Beuger am Ober- und Unterschenkel; ferner in gymnastischen Uebungen, Bewegungs- und Elektrotherapie, ausserdem liegt der Knabe täglich 2 Stunden auf dem Hoffa'schen Lagerungsapparat zur Erhaltung der Abduction und Aussenrotation der Beine. Unter dieser Behandlung bessert sich der Gang des

Patienten ganz bedeutend, nur erschwert noch immer die nicht gebesserte Equinusstellung denselben. Es wird deshalb am 27. April eine Sehnenplastik vorgenommen.

Narkose 35 Minuten, 40 g Chloroform. In Blutleere wird ein Schnitt geführt über das Fussgelenk, in dessen Beginn die Sehne des Extensor digitorum communis longus liegt, bis zur Achillessehne, und letzterer entlang ein zweiter Schnitt T-förmig daraufgesetzt. Die Achillessehne wird in ihrer Längsrichtung bis zu ihrem Ansatz an den Calcaneus 7 cm lang in der Mitte gespalten und die äussere Hälfte unten mit dem Messer abgetrennt. Der so entstandene Zipfel wird unter den Peroneen durchgeführt und bei starker Dorsalflexion und Pronation des Fusses mit der freigelegten Sehne des Extensor digitorum communis longus bei peripherer Heraufziehung derselben mit fünf Seidennähten fest vereinigt. Hierauf wird die Fascie mit einigen Nähten zusammengezogen und die Hautwunde mit sieben Seidenknopfnähten geschlossen. Gipsverband vom Knie bis zu den Fussspitzen in dieser corrigirten Stellung. Nach 4 Tagen werden die Hautnähte entfernt, primäre Heilung, Gipsverband in gleicher Weise, der bis zum 16. Mai liegen bleibt. Jetzt wird ein Stiefel angemessen. Der Fuss befindet sich in guter Stellung und wird noch einmal eingegipst.

Am 25. Mai, also 4 Wochen nach der Operation wird der Verband definitiv entfernt. Der Fuss steht rechtwinklig und der Fussrücken kann ein wenig dorsalflectirt werden; mit dem inzwischen fertig gestellten Schnürstiefel kann Patient recht gut gehen; er tritt mit der ganzen Fusssohle auf. Die Nachbehandlung besteht in Massage, activen Uebungen und Elektrotherapie. Ende Juli wird Patient entlassen, das Auftreten und Abwickeln des rechten Fusses ist sehr zufriedenstellend. Besonders die Peroneen haben an Contractionsfähigkeit gewonnen. Der Fuss befindet sich auch beim Herabhängen ohne Schuh in rechtwinkliger Stellung und kann dorsalwärts etwas flectirt werden.

Dieser Zustand hat sich gemäss eines Briefes vom 28. Februar 1899 bis heute vollkommen erhalten.

Wir sehen hieraus, zu welch gutem Resultat die Operation geführt hat. Wir haben in diesem Fall im Hinblick darauf, dass sich die nur geschwächten atrophischen Muskeln nach ausgeführter Redression und Sehnenverpflanzung auf den gelähmten Muskel, wieder in Uebereinstimmung mit den Berichten anderer Autoren, unter

zweckentsprechender Nachbehandlung zu regeneriren pflegen, nur dem Extensor digitorum communis durch den Achillessehnenzipfel neue Kraft zuzuführen versucht und den gewünschten Zweck, man kann wohl sagen, vollkommen erreicht.

4. E. H. aus W. ist am 22. September 1897 wegen einer doppelseitigen angeborenen Hüftgelenksluxation in die Hoffa'sche Klinik aufgenommen worden. Im Anschluss an die versuchte unblutige Reposition hat sich bei dem 8 Jahre alten Patienten eine linksseitige Ischiadicuslähmung eingestellt, die sich trotz sorgfältigster Behandlung nicht ganz hat heben lassen, so dass im Mai 1898 noch eine theilweise Peroneuslähmung resultirte.

Der linke Fuss hängt beim Gehen mit der Fussspitze herab. Die Peroneen, der Extensor digitorum communis longus und der Extensor halucis longus wirken noch eine Spur, der Tibialis anticus ist vollkommen gelähmt. Auch elektrisch wird dieser Befund bestätigt. Da eine Regeneration aussichtslos erscheint, wird am 27. Mai zu einer Sehnenplastik geschritten.

Die Operation (Narkose 20 Minuten, 25 g Chlor) wird genau in derselben Weise ausgeführt, wie im vorigen Falle, nur wird hier der abgespaltene Theil der Achillessehne in starker Dorsalflexion des Fusses und wiederum unter Durchziehen desselben unter den Peroneal-sehnen mit der centralwärts angezogenen Sehne des Tibialis anticus vernäht. Gipsverband von den Fussspitzen bis zur Kniebeuge. Nach 4 Tagen werden die Hautnähte entfernt, die Wunde ist primär verheilt, und es wird von neuem ein Gipsverband angelegt, der zwecks Anmessens eines passenden Schnürstiefels am 20. Juni gewechselt wird. Am 24. Juni, 4 Wochen nach der Operation, wird der Verband definitiv entfernt. Der Fuss befindet sich auch beim Herabhängen in rechtwinkliger Haltung; Bewegungen im Sinne der Dorsalflexion sind in geringem Grade ausführbar. Beim Gehen setzt Patient den Fuss normal auf.

Die Nachbehandlung besteht in Massage, Elektrotherapie und activen Uebungen. Patient kann Mitte Juli, von seinem Spitzfuss befreit, entlassen werden.

Auch in diesem Falle haben wir, geleitet von denselben Erwägungen wie im vorigen, nur den ganz gelähmten Tibialis anticus mittelst der Sehnentransplantation von der Achillessehne her functionsfähig zu machen versucht. Die vorher geschwächten Muskeln

schienen sich gleichfalls wieder im Sinne ihrer Function schon bei seiner Entlassung gekräftigt zu haben.

Durch einen Brief vom 14. März 1899 haben uns auf unsere Anfrage hin die Eltern mitgetheilt, „dass die Bewegungen dieses linken Fusses ganz genau so sind, wie am rechten gesunden; auch die Zehen sind alle normal beweglich". Das Resultat lässt also nichts zu wünschen übrig.

5. D. H. aus A. 13 Jahre alt. Der Knabe leidet seit 8 Jahren an einem sich allmählich verschlimmernden Pes equino-varus paralyticus dexter. Er ist lange Zeit mit Massage, Bädern und Elektricität ohne Erfolg behandelt worden und trug einen Schienenhülsenapparat. Der Befund im Juni 1898 ist folgender: Der rechte Fuss hängt in Klumpfussstellung herab. Beim Barfussgehen bleibt die Fussspitze, wenn Patient den Oberschenkel nicht stärker erhebt, am Boden kleben. Auch kippt Patient mit dem Fuss nach aussen um. Das ganze rechte Bein ist dünner als das linke, Umfang der Wade rechts 3 cm weniger als links, doch wirkt die Wadenmusculatur sehr kräftig. Desgleichen wirken die Peronei noch ein wenig und der Extensor digitorum communis longus, während der Tibialis anticus nicht die geringste Contraction ausführen kann. Elektrisch wird dieser Befund vollkommen bestätigt, sowohl die Peroneen als auch der Extensor communis longus werden durch stärkere Ströme erregt.

Am 2. Juni 1898 Operation in Narkose. Dauer 40 Minuten, 35 g Chloroform. Der Fuss, welcher sich schon ohne Narkose, ohne zu grosse Anstrengung aus seiner Klumpfussstellung in eine normale überführen liess, leistet jetzt infolge der Erschlaffung der Wadenmusculatur dem Redressement so gut wie keinen Widerstand. Die Sehnenplastik wird in der gleichen Weise ausgeführt wie in den beiden vorhergehenden Fällen: mit einem T-Schnitt wurde die Achillessehne und die des Tibialis anticus freigelegt, von der ersteren ein langer Zipfel abgespalten, unter den Peroneen hindurchgezogen und mit der angefrischten Tibialis anticus-Sehne durch vier Seidennähte vereinigt, während der Fuss in Dorsalflexion und Pronation gedrängt wird. In dieser Stellung werden Fuss und Unterschenkel eingegipst.

Vier Tage post operationem werden die Nähte entfernt, die Hautwunde ist glatt verheilt. Am 20. Juni wird der Verband abgenommen, um für einen Stiefel mit recht weit nach vorn gehender Schnürung Maass nehmen zu können. Ende Juni wird der Gips entfernt. Der

Fuss hat die ihm durch die Operation gegebene Stellung beibehalten, mit dem inzwischen angefertigten, einfachen Schnürstiefel kann Patient recht gut gehen, indem der Fuss mit ganzer Sohle aufgesetzt wird. Die Nachbehandlung in den folgenden Wochen besteht in Massage, Elektrotherapie und systematischen Uebungen der Unterschenkelmusculatur. Am 25. Juli wird Patient entlassen, der Fuss hat sich wesentlich gekräftigt, die Zehen können etwas in Rückenlage dorsalflectirt werden. Wie uns der Vater des Patienten unter dem 28. Februar 1899 mitgetheilt hat, soll sich die Fussspitze wieder ein wenig nach unten gesenkt haben, ohne dass indessen dadurch der Gang beeinträchtigt worden sei.

Wir sehen hieraus, dass der Erfolg der Operation in anatomischer Hinsicht im Lauf der Zeit etwas nachgelassen hat. Wir müssen aber dabei im Auge behalten, dass wir ja selbst den Fall nicht nachuntersuchen konnten, sondern uns auf die ziemlich vage briefliche Mittheilung stützen. Die Hauptsache ist jedenfalls, dass das functionelle Resultat ein gutes geblieben ist.

6. T. P. aus F. leidet seit ihrem 2. Lebensjahre an einer cerebralen Kinderlähmung. Patientin ist jetzt 8 Jahre alt, sieht blühend aus und ist gut entwickelt. Sie hinkt leicht, und fällt bei der Betrachtung auf, dass das rechte Kniegelenk und das rechte Ellenbogengelenk leicht gebeugt gehalten werden, und dass ferner die rechte Hand herabhängt. Eine nennenswerthe Atrophie der rechten Seite besteht nicht. Active Bewegungen im Schultergelenk und Ellenbogengelenk gut ausführbar, nur kann das letztere nicht vollkommen gestreckt werden. Man fühlt dann spastische Widerstände in den Beugemuskeln (Biceps und Brachialis int.); das Gleiche ergibt sich am Kniegelenk, der Musculus semimembranosus, semitendinosus und Biceps spannen sich an und leisten der vollkommenen Streckung Widerstand. Die Fussmuskeln und die Muskeln der Hüfte sind etwas schwächer als links, doch ist der Unterschied unbedeutend.

Lässt man die Patientin den rechten Arm wagrecht halten, so hängt die Hand in Pronationsstellung; die Grundphalangen der Finger können activ ein klein wenig gestreckt werden. Streckung und Abduction des Daumens ist ausführbar. Die Supination der Hand ist aufgehoben. Bei dem Versuch, die herabhängende Hand zu strecken, wird dieselbe nach der ulnaren Seite verzogen, etwas gedreht und nicht ganz bis zur Wagrechten erhoben. Strecken der radialen Seite

der Hand und Abduction derselben ist ganz ausgeschlossen. Bringt man passiv die Hand in normale Haltung, so können Gegenstände fester gefasst werden als bei herabhängender Hand. Es wirken also in diesem Falle aus dem Radialisgebiet: Der Triceps, der Extensor carpi ulnaris, der Extensor digitorum communis longus, die Abductoren und Extensoren des Daumens, doch sind alle geschwächt. Garnicht wirksam sind der Extensor carpi radialis longus und die Supinatoren. Die elektrische Untersuchung bestätigt die gegebenen Verhältnisse.

Am 15. Juni wird das Kind operirt, Narkose 20 Minuten, 15 g Chloroform. In Blutleere wird mit einem 4 cm langen Schnitte die Sehne des Extensor carpi radialis longus aufgesucht, gut isolirt und bei starker Dorsalflexion der Hand zwischen zwei Klemmen einen Finger breit oberhalb des Radiusköpfchens durchschnitten. Die beiden Sehnenenden werden einmal durchflochten, so weit als möglich in der Längsrichtung an einander verschoben und mit drei Seidenfäden vernäht. Zwei Seidennähte dienen zum Verschluss des Unterhautgewebes, drei zum Verschluss der Hautwunde. Aseptischer Verband; zur Fixation dient eine volare Gipsschiene, welche bei dorsal und radial flectirter Hand angelegt wird. — Nach 5 Tagen Verbandwechsel, die Wunde ist glatt verheilt, die Nähte werden entfernt. Am 29. Juni wird die Gipsschiene weggelassen, die Hand steht in gerader Richtung noch leicht dorsalflectirt, die Finger können activ ganz gut gebeugt und wieder gestreckt werden. Ein kleiner Ball wird verhältnissmässig kräftig gedrückt. In den folgenden Wochen wird der Vorderarm leicht massirt und elektrisirt und durch Bewegungsübungen gekräftigt. 14 Tage später wird Patientin entlassen, die Greifkraft der Hand, die sich in normaler Stellung befindet, hat noch zugenommen.

Die Verhältnisse lagen in diesem Falle von partieller Radialislähmung recht günstig. Wir haben, um dieses günstige Resultat zu erreichen, weiter nichts nöthig gehabt, als durch Verkürzung des Extensor carpi radialis die Hand mechanisch in Streckstellung zu bringen und durch die Nachbehandlung die noch vorhandene Kraft der nur geschwächten Muskeln zu stärken.

7. C. K. aus F., $8\frac{1}{2}$ Jahre alt, ist im Alter von 2 Jahren plötzlich unter hohem Fieber erkrankt und trat im Anschluss hieran eine Lähmung der beiden unteren Extremitäten ein. Während links

unter geeigneter Behandlung eine Besserung eintrat, ist das rechte Bein bis heute total gelähmt geblieben. Das linke Bein kann mit sehr verringerter Kraft adducirt, abducirt und in Streckstellung gehalten werden. Erheben des Beins in Rückenlage ist ausgeschlossen, ebenso Strecken des gebeugten Unterschenkels. In Beugestellung kann das Kniegelenk festgehalten werden. Die Wadenmusculatur wirkt ganz gut, desgleichen die Zehenbeuger und der Extensor hallucis longus. Alle anderen Muskeln am Unterschenkel sind vollkommen gelähmt, was auch die elektrische Untersuchung bestätigt. Leichtes Genu recurvatum. Der Fuss befindet sich in Equinovarus-Stellung. Die Patientin trägt einen Beckengürtel und zwei Schienenhülsenapparate und kann sich mit Hilfe eines Stockes fortbewegen. Wegen Spannung der Achillessehne liess sich der Fuss nicht ganz leicht in rechtwinklige Stellung bringen und beeinträchtigte den an und für sich nicht guten Gang noch mehr.

Am 7. Juli Operation, Narkose 35 Minuten, 20 g Chloroform. In Blutleere wird die schon mehrfach geübte Sehnentransplantation links derart ausgeführt, dass ein von der Achillessehne losgetrennter, kräftiger Zipfel unter den Peroneussehnen durchgeführt und bei stark dorsalflectirt und pronirt gehaltenem Fuss mit der Sehne des Tibialis anticus fest vernäht wird. Schluss der Hautwunde mit sieben Seidennähten. Gipsverband in redressirter Stellung des Fusses. Da Patientin in den nächsten Tagen über stechende Schmerzen im Operationsgebiet klagt, wird der Verband nach 2 Tagen gewechselt. Es zeigen sich vier Stichkanaleiterungen im hinteren Abschnitt der Wunde. Die Nähte werden entfernt, die Wunde klafft darauf hinten etwas und wird mit zwei Heftpflasterstreifen zusammen gehalten. Gipsverband, Bettruhe. Am 15. Juli Verbandwechsel, die Wunde granulirt an der aus einander gewichenen Stelle, sonst ist sie gut verheilt. — Unter Höllensteinätzungen hat sich bis zu Ende des Monats die Wunde vollkommen geschlossen, es wird ein Schuh angemessen mit weit nach vorn reichender Schnürung, der bis zum 3. August fertig gestellt wird. Der Fuss befindet sich in guter Mittelstellung und kann in Rückenlage leicht dorsalflectirt werden. Der Gang der Patientin hat sich dadurch erheblich gebessert, da sie nunmehr wenigstens mit dem linken Fuss in ihrem Apparat fest auftreten und abwickeln kann. Ende August gebessert entlassen.

Vor wenigen Tagen hatten wir Gelegenheit, die kleine Patientin wieder zu untersuchen. Beim ruhigen Herabhängen befindet sich

der Fuss in fast rechtwinkliger Stellung, er kann ganz ausgezeichnet adducirt und abducirt, desgleichen plantarflectirt werden. In Rückenlage wird der Fuss bis zum rechten Winkel gehoben. Patientin geht ausgezeichnet mit dem Fuss. Die Abductionsbewegung wird, wie man sich mit dem Auge und durch die Palpation überzeugen kann, mit der Wadenmusculatur ausgeführt. Jedesmal, wenn man den Fuss nach aussen heben lässt, spannt sich dieselbe an und besonders der halb schräg über den Fussrücken verlaufende, von der Achillessehne losgetrennte und mit dem Tibialis anticus vernähte Zipfel springt strangartig hervor. Wir müssen also ausdrücklich an diesem Fuss constatiren, dass der Haupteffect, der durch die Ueberpflanzung erzielt wurde, nicht der ursprünglich gewollte, nämlich die Dorsalflexion gewesen ist, sondern ganz genau entsprechend der Zugrichtung von hinten oben aussen wird der Fuss prompt nach aussen erhoben. Das Resultat, das im allgemeinen sehr gut ist, wäre also noch besser, wenn wir noch ausserdem den Tibialis anticus verkürzt hätten.

Konnten wir in diesem Falle bei der Schwere des Leidens auch keine ausschlaggebende Hilfe durch die Operation bringen, so ist doch so viel erreicht worden, dass die Deformität des linken Fusses beseitigt, eine normale Stellung desselben geschaffen und damit dem Kind beim Gehen mehr Sicherheit geschaffen wurde.

8. E. Pf. aus W. Der 12 Jahre alte Patient leidet seit seinem 3. Monat, im Anschluss an eine ganz plötzlich beim Baden eingesetzte Erkrankung, an einem rechtsseitigen paralytischen Spitzfuss, der sich in den letzten Jahren trotz aller möglichen Therapie noch mehr verschlechtert haben soll. Der sonst gesunde und gut entwickelte Knabe hinkt beim Gehen mit dem rechten Bein. Der rechte Unterschenkel erscheint dünner als der linke und misst um die Wade 4 cm weniger. Von den Fussmuskeln ist vollkommen gelähmt der Tibialis anticus. Der Extensor hallucis longus und die Peronei wirken noch ein wenig, am besten ist erhalten der Extensor digitorum communis longus, ebenso die Beugemusculatur. Bei der elektrischen Untersuchung ergeben sich dieselben Verhältnisse. Der Fuss hängt in Spitzfussstellung herab und kann mit Hilfe der Zehenstrecker etwas erhoben werden.

Am 27. Juli wird der Knabe operirt. Narkose 20 Minuten. 25 g Chloroform. Mit einem 5 cm langen Schnitt wird in Blutleere

die Haut in der Mitte zwischen den Sehnen des Tibialis anticus und Extensor digitorum communis longus durchschnitten und es werden die beiden genannten Sehnen isolirt. Die Tibialis anticus-Sehne wird drei Finger breit oberhalb des inneren Knöchels durchtrennt, und ihr peripheres Ende bei dorsalflectirtem Fuss mit der nach abwärts gezogenen Sehne des Extensor digitorum communis longus durch vier Seidennähte fest vereinigt. Diese Naht wurde noch dadurch zu festigen gesucht, dass das periphere Sehnenende zweimal durch die gespaltene Extensorsehne durchgeführt wurde. Mit zwei Nähten wird ein leichter Schluss der Aponeurose herbeigeführt, vier Seidenknopfnähte vereinigen die Haut. Anlegung eines Gipsverbandes, der den Unterschenkel und Fuss in redressirter Stellung umfasst.

Nachdem 8 Tage nach der Operation die Hautnähte entfernt sind und die Wunde glatt verheilt ist, steht Patient mit seinem zweiten Gipsverband auf. Am 15. August wird ein Stiefel angemessen, bis zu dessen Fertigstellung am 21. August der wieder angewickelte Gipsverband getragen wird. Der Fuss befindet sich in rechtwinkliger Stellung und kann in Rückenlage dorsalflectirt werden. Patient geht mit seinem Stiefel ganz ausgezeichnet; zur vorläufigen Erhaltung der guten Stellung dienen zwei Gummibänder, die vorn von der Sohle des Stiefels jederseits ausgehen und unter Kreuzung oberhalb des Fussgelenks an einem Wadenriemen endigen. In den folgenden Wochen Massage, Elektricität und Uebungen.

7 Wochen nach der Operation wird Patient in vorzüglichem Zustande entlassen, der Fuss befindet sich andauernd in normaler Stellung und kann herabhängend dorsal und plantarwärts gebeugt werden. Die Gummizüge sind nicht mehr nöthig und werden entfernt.

Entsprechend der ausserordentlich günstigen Lage ist das Resultat ein sehr gutes geworden. Die kräftige Extensorsehne hat vorläufig wohl auf mechanischem Wege die Function des vollkommen gelähmten Tibialis anticus ersetzt. Der Fuss macht heute einen ganz normalen Eindruck.

9. F. L. aus E., 15 Jahre alt, leidet seit seinem 3. Lebensjahre an den Folgen einer spinalen Kinderlähmung. Patient ist ununterbrochen in verschiedenster Behandlung gewesen und trägt an seinem linken Bein und seinem rechten Unterschenkel Schienenhülsenapparate. Er kann mit Hilfe zweier Stöcke mässig gehen. Die rechte Hüfte und Oberschenkelmusculatur hat sich vollkommen er-

holt. Von den Fussmuskeln wirken mässig kräftig die Wadenmusculatur, die Flexoren, die Peronei und der Extensor digitorum communis longus. Der Tibialis anticus und posticus ist vollkommen functionsunfähig, der Extensor hallucis longus ist hypertrophisch und sehr kräftig. Der Fuss hängt in Equinusstellung herab und kann mittelst des letztgenannten Muskels etwas erhoben werden. Auf der linken Seite liegen die Verhältnisse folgendermassen. Die Hüftmusculatur und die Adductoren sind geschwächt mit Ausnahme des Glutaeus maximus. Der Quadriceps und die Unterschenkelfuss-Musculatur ist vollkommen gelähmt, nur der Sartorius und die Beugemuskeln des Unterschenkels wirken noch. Fordert man den Kranken auf, den Quadriceps anzuspannen, so erfolgt jedesmal eine Contraction des Sartorius. Derselbe reagirt auch prompt auf elektrische Reize. Um den Patienten eventuell von seiner linksseitigen Oberschenkelhülse zu befreien, wird den Eltern vorgeschlagen, eine Operation auszuführen.

Am 20. Juni Operation. Narkose 40 Minuten, 30 g Chloroform. Es wird ein 10 cm langer Schnitt geführt an der Grenze des mittleren und unteren Drittels des Oberschenkels etwas innen von der Mitte bis auf den Rectus cruris, der vollkommen atrophisch von gelblich-weisser Farbe ist. Zuerst wird nun unter Verziehung der Hautfettschicht nach innen der Sartorius freigelegt, stumpf isolirt und ganz im unteren Wundwinkel durchschnitten. Der Sartorius erscheint hellroth bis dunkelroth. Nunmehr wird der Rectus cruris, da wo er beginnt sehnig zu werden, quer durchschnitten und sein peripherer sehniger Theil mit dem centralen Sartoriusende durch sechs Seidennähte fest und straff vernäht, und zwar wird dabei das Kniegelenk gut überstreckt gehalten. Mit drei versenkten Nähten und fünf Hautnähten wird die Wunde wieder verschlossen. In gleicher Stellung wird ein Gipsverband um Ober- und Unterschenkel angelegt.

Nach 6 Tagen Verbandwechsel, die Wunde ist geschlossen, die Nähte werden entfernt. Nochmaliger Gipsverband. Am 2. Juli wird das linke Bein bei leichtem Schutzverband des Operationsgebietes in dem bisherigen Schienenhülsenapparat gelagert, mit dem Patient herumgeht. Ende Juli: Fordert man jetzt den Patienten auf, sein in Streckstellung befindliches Kniegelenk durchzudrücken, so sieht man, wie sich der Sartorius anspannt und die Kniescheibe ein wenig nach oben zieht. An der Stelle, wo der Sartorius in die Quadricepssehne eingepflanzt ist, fühlt man einen dicken festen Wulst, der sich ebenfalls mit verschiebt. Lässt man das linke Bein in Rückenlage

heben, so bleibt das Kniegelenk fast gestreckt, der Sartorius ist dabei angespannt. In den folgenden Wochen vorsichtige Massage im Verlauf des Sartorius und elektrische Behandlung desselben. Patient kann ohne seine linksseitige Oberschenkelhülse mit zwei Stöcken gehen. Ende October finden wir Folgendes: Bei activer Contraction des Sartorius wird noch immer die Kniescheibe etwas hochgezogen, indessen hat doch wieder eine allmähliche Dehnung in den vernähten Muskeln stattgefunden, so dass sich das Kniegelenk beim Erheben des linken Beins in Rückenlage bis zum halben rechten Winkel beugt. Die Fixation genügt zum Gehen nicht mehr. Patient muss deshalb einen linksseitigen Schienenhülsenapparat weiter tragen, und zwar wird ein neuer angefertigt, der eine in Streckstellung des Kniegelenks bequem festzustellende und beim Sitzen zwecks Beugung zu lockernde Vorrichtung erhält. Der Schienenhülsenapparat ist oben mit einem einfachen Beckenring durch ein Charnier verbunden, und geht Patient damit bequem und andauernd unter Benutzung eines Stockes. Er kann sich zur Noth auch ohne Stock fortbewegen. In den letzten Wochen hat sich im Operationsgebiet ein kleiner Abscess entwickelt, nach dessen Eröffnung mehrere Seidenfäden ausgestossen werden. Ende November wird Patient entlassen, eine Operation am rechten Fuss soll später ausgeführt werden.

Ende März 1899 theilt uns der Vater mit, dass die Streckfähigkeit im linken Kniegelenk wohl zugenommen hat, indessen zum sicheren Gehen ohne Oberschenkelhülse noch nicht genügt.

Leider ist in diesem Fall der gewünschte Erfolg, dem Kniegelenk die Streckfähigkeit zu verschaffen, nicht eingetreten, was auch Vulpius von einem in gleicher Weise operirten Fall bekundet. Können wir auch nach diesen Misserfolgen kein einwandfreies Urtheil über diesen Operationsversuch abgeben, so sind wir doch der Meinung, dass ein dauerhafter functionell guter Ersatz des Quadriceps durch die Implantation des Sartorius sich kaum wird schaffen lassen bei den enormen Ansprüchen, die gerade an das Kniegelenk gestellt werden, zumal in unserem Fall die Operation selbst technisch gut gelungen und eine vollkommene feste Verwachsung an der Vereinigungsstelle des Sartorius und des sehnigen Rectustheiles eingetreten war.

10. M. E. aus M. 17 Jahre alt, stammt aus gesunder Familie und soll bis zum Alter von 11 Jahren gesund gewesen sein. Im

Mai 1893 fühlte sich Patientin nicht recht wohl, sie legte sich nieder und es trat bald eine etwa 6 Stunden anhaltende Bewusstlosigkeit ein, die mit Zuckungen am ganzen Körper eingeleitet wurde. In den folgenden Tagen soll hohes Fieber bis 40° bestanden haben. Ganz langsam bildete sich im Anschluss an diesen Anfall eine Lähmung des rechten Arms und rechten Beins aus, die durch Anwendung von Elektricität etwas gebessert sein soll. In den letzten 5 Jahren ist Patientin nicht mehr behandelt worden, ohne dass eine Aenderung in ihrem Zustand eingetreten sei. Es handelt sich um ein mittelkräftiges Mädchen, das bis auf den rechten Arm und den rechten Unterschenkel normal gebaut ist. Patientin hinkt etwas, das rechte Bein steht beim Gehen in leichter Adductionsstellung und wird im Kniegelenk stärker als links gebeugt, damit der in leichter Equinovarus-Stellung befindliche Fuss nicht mit seiner Spitze am Boden schleift. Patientin kann den Fuss nicht ganz zum rechten Winkel dorsalflectiren, dabei springt die Sehne des Extensors halluces longus stark hervor und die grosse Zehe stellt sich im Metatarsophalangealgelenk in fast rechtwinklige Dorsalflection. Der Extensor digitorum communis longus und der Tibialis anticus sind geschwächt, die Peronei und die Wadenmusculatur wirken recht gut. Die Oberschenkelmusculatur ist normal, das Bein weist keine nennenswerthe Atrophie auf.

Die Schultermusculatur des rechten Armes ist kräftig, das Ellenbogengelenk wird in einem Winkel von 135° gebeugt gehalten. Fordert man die Patientin auf, den Arm noch weiter zu strecken, so gelingt dies nur wenig mehr, trotzdem an und für sich der Triceps ebenso kräftig wie auf der linken Seite wirkt. Versucht man den Arm passiv noch weiter zu strecken, so stellen sich dem Spasmen in der Beugemusculatur entgegen; die Hand hängt bei wagrecht erhobenem Vorderarm in Pronationsstellung herab, dabei kann der letztere nicht so weit supinirt werden, dass Patientin in ihre Hohlhand sehen kann. Der Daumen wird stark adducirt gehalten, so dass er von der Streckseite der Hand aus gar nicht sichtbar ist. Die Finger stehen ganz leicht gebeugt. Beim Versuch, die Hand zu strecken oder eine Faust zu machen, erhebt sich dieselbe in Ulnarflexion bis zum halben rechten Winkel, und die drei letzten Finger berühren fast die Vola manus, während der Zeigefinger am gebeugt und adducirt stehenden Daumen hängen bleibt. Passiv lässt sich die Hand dorsalflectiren, die Finger stellen sich dabei in

starke Beugestellung. Hält man den Metacarpus des Daumens in normaler Stellung fest, so kann derselbe etwas gestreckt und halb gebeugt werden. Die Druckkraft und Greiffähigheit der Hand gewinnt bedeutend, wenn man das Handgelenk passiv in normale Stellung bringt. Die Hand fühlt sich kühler an als die gesunde linke und erscheint bläulichroth verfärbt. Fig. 1 zeigt uns die Lähmungsdeformität der Hand.

Fig. 1.

Die Eltern sind entschlossen, nur an der Hand operativ bessern zu lassen. Am 16. Januar 1899 Operation. Narkosedauer 25 Minuten 20 g Chloroform. Mit einem 6 cm langen Schnitt wird in Blutleere die Sehne des Extensor carpi radialis longus frei gelegt und bei stark dorsal- oder radialflectirter Hand zwischen zwei Klemmen mit dem Skalpell durchtrennt, die beiden Sehnenenden werden straff an einander verzogen und mit fünf Seidennähten vernäht. Die von den Klemmen gequetschten Sehnenenden werden mit der Scheere abgetragen und die Hautwunde mit vier Seidennähten geschlossen. Ueberlässt man die Hand jetzt sich selbst, so bleibt sie in leicht dorsal- und radialflectirter Stellung stehen. Gipsverband vom Ellenbogengelenk bis über die Fingerspitzen, bei dem besonders Werth darauf gelegt wird, dass auch der Daumen in möglichst abducirter und alle Finger in gestreckter Haltung sich befinden.

Da nach 2 Tagen die Fingerspitzen ödematös und geröthet erscheinen, wird der Gipsverband an der ulnaren und radialen Seite aufgeschnitten, so dass eine dorsale und volare Schiene entstehen. Aussehen der Wunde normal, zwei Nähte werden entfernt, und die Hand wird wieder in die Gipsschienen eingewickelt. Am 24. Januar

werden die letzten beiden Hautnähte entfernt, die Wunde ist glatt verheilt. Während der Zeit der Nachbehandlung trägt Patientin noch eine volare Gipsschiene, die 2mal täglich zwecks Uebungen, Massage und elektrischer Behandlung abgenommen wird.

Am 2. März wird Patientin nach Haus entlassen. Die Hand kann bis zum halben Rechten gebeugt und vollkommen gerade ge-

Fig. 2.

streckt werden, ebenso die Finger, die nunmehr zu allen möglichen Hantirungen gut und kräftig gebraucht werden. Auch der Daumen ist aus seiner stark adducirten Stellung etwas herausgebracht worden; alles dies demonstrirt Fig. 2.

Wir haben also in diesem Falle, wo eine Lähmung des Extensor carpi radialis longus und eine bedeutende Schwächung der übrigen vom N. radialis versorgten Muskeln bestand, auf sehr einfache Weise der fehlerhaften Stellung und Functionsstörung der Hand abgeholfen. Eine Sehnenverkürzung hat für das sehr zufrieden stellende Resultat genügt, indem sich die geschwächten Muskeln sehr schnell der durch die tendinöse Fixation des Handgelenks geschaffenen Stellung anpassten. Auch die sehr störende

Adductionsstellung des Daumens ist durch die lange Fixation desselben in Redression ein wenig gehoben worden.

Wir sind überzeugt, dass sich auch diese noch bedeutend bessern lässt, indem man vielleicht den Flexor carpi radialis für die Function des gelähmten Musc. abductor pollicis longus heranzieht. Diese Operation soll nach dem Willen der Eltern erst später ausgeführt werden.

11. B. B. aus W. 2½ Jahre alt, wird am 25. Januar 1899 in die Klinik von Professor Hoffa aufgenommen. Das vorher ganz gesunde Kind ist im Alter von einem halben Jahre unter einem maserartigen Exanthem fieberhaft erkrankt und hat darnach eine Lähmung des rechten Beins behalten. Es bekam, als die elektrische Behandlung ohne jeden Erfolg blieb, einen Apparat für das gelähmte Bein gefertigt, doch hat das Kind in demselben nicht gehen lernen, da sich der in fehlerhafter Stellung befindliche Fuss nicht recht fassen liess.

Das rechte Bein des sonst normal entwickelten Kindes erscheint atrophisch, ganz besonders der Unterschenkel. Der Fuss hängt in Equinovarus-Stellung schlaff herab, das Bein wird im Hüft- und Kniegelenk gebeugt gehalten. Die Musculatur des Hüftgelenks ist geschwächt, doch wirksam, der Quadriceps wirkt fast gar nicht, doch ist er elektrisch noch erregbar, die Wadenmusculatur ist thätig, desgleichen der Extensor digitorum communis longus noch ein wenig. Sein Muskelbauch springt bei der Contraction etwas vor und reagirt auf stärkere elektrische Reize. Versucht man den Fuss aus seiner fehlerhaften in normale Stellung zu bringen, so gelingt dies nur schwer, da sich die Achillessehne stark anspannt.

Am 26. Januar wird das Kind operirt, Narkose: Dauer vierzig Minuten 15 g Chloroform. Da die Spannung der geschrumpften Wadenmusculatur dem Redressement sehr grossen Widerstand auch in Narkose entgegenstellt, wird die Achillessehne durch einen 6 cm langen Schnitt freigelegt, in der Mitte ihrer Länge nach ausgedehnt gespalten und durch zwei Ausschnitte nach entgegengesetzten Seiten oben und unten in zwei Längshälften zerlegt, deren Enden durch vier Seidennähte mit einander vereinigt werden. Die Achillessehne wird so um etwa 4 cm verlängert. Schluss der Hautwunde mit vier Seidenknopfnähten. Der Fuss lässt sich nunmehr bequem in leicht

dorsalflectirte Stellung bringen. Ein zweiter Schnitt von 4 cm Länge dringt auf die Sehne des Extensor digitorum longus, deren Scheide eröffnet und oberhalb des Ligamentum cruciatum auf einer Hohlsonde gespalten wird. Ebenso werden die Sehnen des Peroneus longus hinter dem Malleolus externus und des Tibialis anticus mit besonderen Incisionen freigelegt, etwas nach unten verzogen und möglichst centralwärts durchschnitten. Mit einer Hohlsonde werden nunmehr subfascial Wege gebohrt und zuerst mittelst einer Pincette das periphere Ende der Tibialissehne gefasst, an die Sehne des Extensor digitorum longus herangezogen, und mit dieser bei dorsalflectirtem Fuss mit vier Seidenfäden vereinigt. In gleicher Weise wird das periphere Ende der Peroneussehne mit einem Seidenfaden gefasst, mittelst desselben an den Extensor digitorum longus von der Aussenseite her angelegt, und hier fest vernäht. Nach Schluss der drei Incisionen wird ein Gipsverband angelegt von den Zehenspitzen bis zum oberen Drittel des Oberschenkels bei gestrecktem Kniegelenk. Nach 6 Tagen werden die Hautnähte entfernt, die Wunden sind glatt verheilt.

Am 10. Februar constatiren wir nach Abnahme des Gipsverbandes, dass sich der Fuss in guter, brauchbarer Mittelstellung befindet. Es wird eine dorsale Gipsschiene gefertigt, von den Zehenspitzen bis zur Oberschenkelmitte, mit welcher Gehübungen angestellt werden. Vier Wochen nach der Operation geht die kleine Patientin einigermassen, sie tritt mit der ganzen Fusssohle auf, der Fuss steht rechtwinklig. Zur vorläufigen Erhaltung des gewonnenen Resultates bekommt das Kind einen Schienenhülsenapparat, der den Fuss, Unterschenkel und Oberschenkel umgreift, damit werden fortgesetzt Gehübungen angestellt.

Mitte März wird Patientin nach Haus entlassen. Der Fuss befindet sich in normaler Stellung. Patientin geht, wenn man das Kniegelenk in Streckstellung passiv erhält, recht gut. Bemerkt muss noch werden, dass eine Dorsalflexion oder ein Heben des äusseren Fussrandes über d. R. hinaus nicht möglich ist. Der Fuss ist tendinös in der brauchbaren Stellung fixirt.

Um das geschilderte Resultat zu erreichen, ist also eine ziemlich complicirte Operation ausgeführt worden, nämlich auf der einen Seite eine Sehnenverlängerung, auf der anderen Seite eine zwiefache passive Sehnentransplantation. Die vorhandene Deformität des Fusses ist dadurch vollkommen beseitigt worden, ob aber eine wirkliche

Heilung der Lähmung durch die Functionsübertragung von dem geschwächten Extensor digitorum communis longus aus stattfinden wird, muss die Zukunft lehren. Jedenfalls ist der Patientin vorderhand durch die erreichte Richtigstellung des Fusses sehr genützt.

12. H. A. aus R., 1½ Jahre alt, hat bereits vor dem ersten Lebensjahre selbständig Gehversuche gemacht. Vor etwa 4 Monaten erkrankte das Mädchen plötzlich unter Fieber, welches 3 Tage anhielt; unmittelbar darauf bemerkten die Eltern, dass das rechte Bein nicht mehr bewegt wurde und auf sensible Reize nicht reagirte. Später versuchte das Kind wieder umherzugehen, vermochte jedoch nur auf dem linken Beine zu stehen, während das rechte Bein kraftlos nachgezogen wurde. Bei der Untersuchung ergibt sich, dass das rechte Bein dünner ist als das linke, der rechte Fuss hängt in Equinovarus-Stellung schlaff herab, die Wadenmusculatur und die Zehenbeuger sind wirksam, die Sehne des Tibialis posticus fühlt man bei passiven Abductionsversuchen angespannt. Der Tibialis anticus und die Peroneen sind gelähmt, der Extensor hallucis longus und der Extensor digitorum communis longus wirken noch etwas und sind auch elektrisch noch erregbar. Die Hüftmusculatur und der Quadriceps sind bedeutend geschwächt.

Am 16. Februar Operation in Karlsbad. Aethernarkose, 40 Minuten Dauer. In Blutleere wird 4 cm lang auf der Sehne des Tibialis anticus eingeschnitten und dieselbe in der üblichen Weise bei dorsalflectirtem Fuss verkürzt. Schluss der Hautwunde mit drei Seidennähten.

Eine zweite Incision legt die Achillessehne 5 cm lang frei; sie wird in der Längsrichtung gespalten und ihre äussere Hälfte dicht am Ansatz am Fersenbeinhöcker lospräparirt. Mit einem Seidenfaden wird das untere freie Sehnenzipfelende gefasst. Eine weitere 3 cm lange Incision dringt auf die Sehne des Peroneus longus vorn unterhalb des Mallcolus externus. Mit einer Hohlsonde wird von hier subfascial ein Weg gebohrt in gerader Richtung zur Achillessehne, darauf mit einer Pincette in gleicher Richtung durch den unterminirten Kanal gegangen und der am Achillessehnenzipfel angenähte Seidenfaden gefasst und dieser sammt dem Sehnentheil zur Peroneussehne durchgezogen. Letztere wird mit einer Pincette nach oben verzogen und der Achillessehnenzipfel mit derselben unter Anspannung in Pronationsstellung fest vernäht. Schluss der beiden Incisionen.

Lässt man den Fuss jetzt los, so bleibt er in der ihm gegebenen Stellung stehen. Ein Gipsverband vom oberen Drittel des Oberschenkels bis zu den Zehenspitzen fixirt das gewonnene Resultat: Das Kind hat sich im Anschluss an die Operation immer wohl befunden, am 2. März wurde der Gipsverband abgenommen, die Wunden waren per priman geheilt und der Fuss behielt seine redressirte Stellung bei. Nach Entfernung der Nähte wurde ein neuer gleicher Gipsverband angelegt, in dem das Kind Gehversuche macht.

Ende April konnte sich Professor Hoffa in Karlsbad überzeugen, dass das Resultat ein in jeder Hinsicht gutes ist. Der Fuss befindet sich in normaler Stellung, der äussere Fussrand kann activ gehoben werden. Geht das Kind, so tritt es mit der ganzen Fusssohle auf und kann gut abwickeln, nur bedarf das Kniegelenk wegen der noch bestehenden Schwäche des Quadriceps einer Stütze.

Der leitende Gedanke bei der Operation ist der gewesen, den gelähmten Peroneus longus von neuem zu beleben durch Einpflanzung von der Achillessehne her und dem Fussgelenk eine normale, zur guten Function nothwendige Stellung durch Verkürzung des gelähmten Tibialis anticus zu verschaffen, und dies ist wohl gelungen. Es handelt sich nun noch darum, die geschwächte Hüftmusculatur und den Quadriceps durch geeignete Therapie gut zu kräftigen.

13. L. B. aus W. ist $^3/_4$ Jahre alt und leidet seit ihrem ersten Lebensmonat an einer Lähmung im Gebiet des linken Beins. Dasselbe ist atrophisch, das Kniegelenk wird gewöhnlich gebeugt gehalten, der Fuss befindet sich in starker Equinus- und leichter Varusstellung. Reizt man die Fusssohle, werden das Hüft- und Kniegelenk gebeugt und die Zehen und der Fuss kräftig volarflectirt. Der Ueberstreckung im Kniegelenk setzt sich ein geringer Widerstand entgegen, die Beugesehnen in der Kniebeuge spannen sich dabei stark an. Passiv kann man den Fuss, der in einer Richtung mit dem Unterschenkel etwas adducirt herabhängt, in rechtwinklige Stellung bringen, doch muss man wegen der starken Spannung der Achillessehne ziemlich viel Kraft anwenden. Bei wiederholter elektrischer und aufmerksamer Beobachtung mit dem Auge lässt sich feststellen, dass nur der Musc. ext. hallucis longus ganz gelähmt ist, sowohl der Tibialis anticus und Extensor dig. communis longus, als auch die Peroneen wirken noch ein wenig. Die Wadenmuskeln sind kräftig.

doch fühlt sich die linke Wade etwas schlaffer an als rechts. Gegen Nadelstiche ist Patientin am linken Unterschenkel weniger empfindlich als rechts; dabei fühlt sich der linke Fuss etwas kälter an als der rechte.

Am 19. Februar wird das Kind operirt. (Narkose: Dauer 30 Minuten, Chloroform 10 g.) Unter Blutleere wird mit einem 6 cm langen Schnitt die Sehne des Musc. tibialis anticus freigelegt. Zieht man den oberen Wundwinkel nach oben, so kann man sich überzeugen, dass das Muskelfleisch des Tib. und Ext. dig. comm. longus noch rosa erscheint. Nachdem jetzt ausgiebige passive Redressionen des Fusses entgegen der bestehenden Deformität ausgeführt worden waren, wird die Sehne des Tibialis anticus zwischen zwei Klemmen durchtrennt.

Nunmehr wird ein zweiter Schnitt geführt, der 7 cm lang die Achillessehne an der Aussenseite freilegt und schräg aussen herum nach der Aussenseite des Fussrückens verläuft bis auf den Musc. ext. digitor. commun. brevis. Die äussere Hälfte der Achillessehne wird etwa 5 cm lang abgetrennt.

Jetzt werden die beiden Sehnenenden des durchtrennten Tibialis bei passiver Dorsalflexion des Fusses mit Hilfe der beiden Schieber an einander verschoben und vernäht. Die gequetschten Sehnenstümpfe werden abgetragen und die Haut mit drei Nähten geschlossen.

Der losgetrennte Zipfel der Achillessehne wird mit einem Seidenfaden gefasst, im Verlauf der Hautwunde über den Musc. ext. dig. brevis gezogen und mit den musculös sehnigen Theilen desselben fest vernäht. Schluss der zweiten Wunde mit sechs Seidennähten. Ein Gipsverband von der Fussspitze bis zur Mitte des Oberschenkels bei gestrecktem Knie fixirt den Fuss in seiner neuen Stellung. Nach 8 Tagen werden die Nähte der primär gehaltenen Wunde entfernt und ein neuer Gipsverband angelegt. Das Kind befindet sich andauernd wohl.

Nachdem am 13. März nochmals ein neuer Verband angelegt wurde, wird derselbe am 19. April definitiv entfernt; das Kind ist mit demselben bereits gut umhergegangen. Der Fuss befindet sich in normaler Stellung. Bewegungen werden nach allen Richtungen hin, besonders im Sinne der Abduction und Dorsalflexion ausgeführt. Das Kind geht ohne Beschwerden und tritt mit der ganzen Fusssohle auf. Patientin kommt nunmehr täglich zur Massage etc.

Die Operation wurde in diesem Falle, wie wir gesehen haben, mittelst einer andersartigen Plastik vorgenommen, und zwar aus dem Grunde, um dem Fusse durch die Vernähung des Achillessehnentheiles mit dem Musc. ext. digit. brevis einen Halt entgegen seiner Neigung zur Klumpfussstellung zu verschaffen und durch zweckentsprechende Nachbehandlung die nur geschwächten übrigen Muskeln wieder ihrer Function zuzuführen. Zur Beseitigung der Equinusstellung diente die Verkürzung der Sehne des Musc. tibialis anticus, welcher gleichfalls noch functionsfähig einer Restauration durch Massage und Elektricität fähig erschien.

Das Erwartete ist eingetreten. Bewegungen entsprechend der von der Achillessehne entnommenen Kraft sind kräftig ausführbar, und die durch die Verkürzung der Tibialissehne geschaffene Fixation hat nicht allein vollkommen Stand gehalten, sondern derselbe hatte sogar im Gipsverbande, ohne dass er geübt oder massirt worden wäre, an Contractionsfähigkeit zugenommen. Dasselbe muss ganz besonders bemerkt werden. Denn es ist sicher eigenartig, dass ein stark geschwächter Muskel, der um einige Centimeter verkürzt und darauf unter einem Gipsverband zur Ruhe verurtheilt wird, anstatt an Kraft abzunehmen, schliesslich kräftigere Contractionen aufweist.

Ist auch die Behandlung noch nicht abgeschlossen, so darf man doch schon jetzt das Resultat ein vorzügliches nennen.

14. G. S. aus U. Der 2½ Jahre alte Knabe ist nach Angabe der Eltern bis zum Alter von 2 Jahren gesund gewesen und hat mit 1¼ Jahren das Laufen gelernt. Im October 1898 soll das Kind an einer Lungenentzündung und Brustfellentzündung 5 Wochen lang krank gelegen haben. Gleichzeitig habe sich plötzlich eine Lähmung beider Beine eingestellt, welche seitdem mit Elektricität ohne nennenswerthe Besserung behandelt wurde.

Der kleine Patient ist an und für sich normal entwickelt. Versucht man, ihn auf die Beine zu stellen, so drücken sich die Kniee nach hinten durch und die Füsse gewinnen keinen Halt auf dem Boden. Der rechte Fuss befindet sich in Equinovarus-Stellung, der linke in Spitzfussstellung. Der letztere kann ohne Schwierigkeit passiv in normale Haltung übergeführt werden; versucht man die Redression des rechten Fusses, so gelingt dieselbe nur schwer, das Kind setzt dem Redressement starken Widerstand entgegen und beginnt zu weinen. In Rückenlage liegen die beiden Beine schlaff

auf der Unterlage, erhebt man dieselben, so fallen sie kraftlos zurück.

Reizt man die rechte Fusssohle durch Kitzeln oder leichte Nadelstiche, so wird jedesmal das Hüft- und Kniegelenk gebeugt und angezogen. Adductions-, Abductions- und Rotationsbewegungen des rechten Beines sind ausführbar. Durch lange Beobachtung und mit dem elektrischen Strom wird constatirt, dass der Extensor digitorum communis longus noch wirksam ist, Dorsalflexion des Fusses und Heben des äusseren Fussrandes ist unmöglich. Die Wadenmusculatur, der Tibialis posticus und die Zehenbeuger wirken noch.

Am linken Bein ergeben sich folgende Verhältnisse: Beugung im Hüftgelenk, Beugen und Strecken des Kniegelenks ist ausgeschlossen; desgleichen Adductions- und Abductionsbewegungen, das Bein wird jedesmal mit den Händen an den angewiesenen Platz gelegt. Rotationsbewegungen des linken Beines werden ausgeführt.

Dorsalflexion des linken Fusses ist ganz aufgehoben, dagegen sind der Extensor digitorum communis longus und die Peroneen noch ganz gut wirksam, ebenso die Wadenmusculatur. Beide Beine können im Hüftgelenk gestreckt werden.

Am 25. Februar Operation. (Narkose: Dauer 40 Minuten, Chloroform 15 g.)

Rechtes Bein: Zunächst wird ein energisches Redressement des Fusses vorgenommen. In Blutleere dringt ein 6 cm langer Schnitt auf die Sehne des Tibialis anticus, der isolirt wird. Hierauf wird ein Schnitt geführt, der unterhalb und vor dem Malleolus externus beginnt und schräg nach hinten und oben bis zur Achillessehne reicht und letztere 3 cm nach oben begleitet. Die beiden Sehnen des Peroneus longus und brevis werden freigelegt und in der Höhe des Malleolus externus nach einander durchtrennt. Das periphere Ende der Sehne des Peroneus longus wird zuerst bei stark dorsalflectirtem und pronirtem Fuss zur Achillessehne hingeführt. In letztere wird ein kleiner Schlitz medial eingeschnitten und die Peroneussehne von innen nach aussen durchgezogen, straff angespannt und mit sechs Nähten befestigt. Direct oberhalb wird sodann das periphere Sehnenende des Peroneus brevis an die Achillessehne mit vier Seidennähten angefügt. Schluss der Hautwunde unter Mitfassen der Fascie mit fünf Nähten. Im Anschluss hieran wird die Sehne des Tibialis anticus zwischen zwei Klemmen durchschnitten, die beiden Enden werden etwa 2½ cm an einander verzogen und

mit vier Seidennähten vernäht. Die gequetschten Sehnentheile werden mit der Scheere abgetragen. Der Fuss steht jetzt sich selbst überlassen in leichter Dorsalflexion und Mittelstellung. Gipsverband von den Zehenspitzen bis zur Mitte des Oberschenkels.

Linkes Bein: In ganz analoger Weise wird hier bei manueller Dorsalflexion des Fusses eine Verkürzung der Sehne des Tibialis anticus vorgenommen und ein gleicher Gipsverband angelegt.

Am 3. März Verbandwechsel. Die Wunden an beiden Füssen sind reactionslos verheilt. Die Hautnähte werden entfernt. Die Füsse befinden sich in guter Stellung.

Da sich beim Verbandwechsel am 20. März zeigt, dass die beiden grossen Zehen leicht in Beugestellung herabhängen, werden noch nachträglich die beiden Extensores hallucis longi verkürzt, so dass dadurch die grossen Zehen in leichte Dorsalflexion kommen.

Auch nach diesen beiden Eingriffen ist glatte Heilung eingetreten.

Anfang Mai befinden sich die beiden Füsse in vollkommen normaler Stellung. Die grossen Zehen stehen ein klein wenig dorsalflectirt und können activ volarflectirt werden, um dann sofort in ihre gestreckte Stellung zurückzukehren. Auch seitliche Bewegungen werden mit denselben ausgeführt. Die Bewegungen der anderen vier Zehen gut. Der äussere Fussrand kann rechts leicht gehoben werden.

Die Beine werden täglich 2mal massirt und elektrisirt, ausserdem werden active Uebungen ausgeführt.

Bemerkenswerth ist hier, dass die Vernachlässigung des Extensor hallucis longus beiderseits erhebliche Störungen im Gefolge hatte. Durch die Verkürzung derselben ist das Resultat erst so gut geworden, wie wir es heute vor uns haben. Es ist das jedenfalls eine Lehre, bei ausgesprochenem Spitzfuss oder Klumpfuss, wo auch der Extensor hallucis longus gelähmt oder sehr geschwächt ist, denselben immer von vorn herein mitzuverkürzen.

Liegen in diesem und im vorhergehenden Falle die Verhältnisse durch theilweise Lähmung oder Schwächung der Hüft- und Oberschenkelmusculatur auch schwer complicirt, so werden wir durch die Operation doch so viel erreichen, dass die Füsse, zu einer normalen Stellung und Function gezwungen, für eine spätere Apparatbehandlung kein Hinderniss abgeben.

15. E. Ch. aus H., ist 12 Jahre alt. Als Mädchen von 3 Jahren wurde es bei Diphtherie tracheotomirt, sonst war es stets gesund.

Vor 4 Jahren ist Patientin dadurch verunglückt, dass sie über ein Stiegengeländer stürzte und mit dem rechten Arm auf Steinboden aufschlug. Sie wurde bewusstlos aufgefunden, und der zugezogene Arzt constatirte einen schweren complicirten Bruch im Bereich des Ellenbogengelenks mit Verletzung eines Nervenstammes. Der zugezogene Arzt schlug Exarticulation vor. Sie war hierauf 9 Monate lang in Spitalbehandlung und soll dort zweimal im November 1895 und März 1896, operirt worden sein. Nach Angaben der Mutter ist jedenfalls eine secundäre Naht des Nervus radialis versucht worden.

Das schmächtige Mädchen sieht gesund aus. Der rechte Arm erscheint dünner und kürzer als der linke. Patientin kann beide Arme gut und gleichmässig hoch erheben. Das rechte Ellenbogengelenk wird gewöhnlich leicht gebeugt gehalten und kann activ nicht ganz so weit gestreckt werden wie links. Im übrigen ist die Beweglichkeit im Ellenbogengelenk eine normale, auch ist die rohe Kraft der Beuge- und Streckmuskeln gut erhalten. In der Ellenbeuge verläuft von oben nach unten fingerbreit neben der Bicepssehne eine 14 cm lange Operationsnarbe; eine zweite, mondsichelförmig verlaufende Narbe liegt genau in der Beugefalte der äusseren Hälfte des Ellenbogengelenks und reicht bis an die Bicepssehne heran. Die Narben sind verschieblich und in ihren mittleren und unteren Partien strangartig verdickt. Lässt man den Arm zur Wagerechten erheben, so wölbt sich der Condylus externus humeri mit den darüber liegenden Weichtheilen stark buckelartig hervor, und die Hand hängt in der typischen Stellung der Radialislähmung herab; sie kann activ nicht erhoben werden (Fig. 3). Fordert man die Patientin auf, den Vorderarm aus dieser pronirten Stellung zu supiniren, so vollführt sie dies mit einem plötzlichen Ruck und die Hand bleibt in der Richtung des Vorderarms halb supinirt und halb geschlossen hängen, ohne dass Patientin im Stande wäre, den Daumen zu abduciren oder die gebeugten Finger zu strecken. Bei dem Versuch, die herabhängende pronirte Hand zu strecken, wird der Daumen noch mehr adducirt, die Finger schliessen sich und die Hand wird etwas ulnarwärts gedreht. Hält man das Handgelenk und die Grundphalangen der Finger in Streckstellung, so können die beiden Endphalangen vollkommen gestreckt und kräftig gebeugt werden. Gespreizt und geschlossen werden die Finger ebenfalls normal. Die rohe Kraft der rechten Hand ist verhältnissmässig gut erhalten, wächst aber sofort bedeutend, wenn man die Hand in Streckstellung

hält. Es muss noch bemerkt werden, dass es die kleine, sehr intelligente Patientin verstanden hat, durch gewisse Manipulationen eine mässige Gebrauchsfähigkeit ihrer rechten Hand zu bewahren. Dadurch, dass sie der rechten Hand mit der linken eine feste Stütze gibt, kann sie ganz gut greifen und die einmal gefassten Gegenstände festhalten; sie behilft sich auch beim An- und Auskleiden auf diese Weise und schreibt sogar. Letzteres bewerkstelligt sie so, dass sie die Hand fest mit der ulnaren Seite auf die Unterseite aufpresst, dann schreibt sie ein Wort, schleudert die Hand etwas nach rechts, stemmt sie wieder fest auf, schreibt wieder ein Wort u. s. f. Doch tritt bald Ermüdung ein, und der ganze Process geht sehr langsam und ungeschickt von statten.

Fig. 3.

Die elektrische Erregbarkeit ist bei allen im Vorderarm vom Nervus radialis versorgten Muskeln vollkommen erloschen.

21. Februar 1899 Operation in Narkose: Dauer 40 Minuten, 25 g Chloroform. In Esmarch'scher Blutleere wird zunächst mit einem 5 cm langen Schnitt die Sehne des Extensor carpi radialis longus freigelegt. Nunmehr wird die Hand und der Vorderarm auf die Radialseite gelagert, und ein 6 cm langer Schnitt vom Processus styloideus ulnae aufwärts bis auf die Ulna geführt und die Sehne des Flexor carpi ulnaris isolirt und durch eine untergeschobene Hohlsonde frei gemacht. Nunmehr kehren wir zum Extensor carpi radialis zurück; die Sehne wird, wie üblich, zwischen zwei Klemmen durchtrennt und bei starker Dorsalflexion der Hand werden die beiden Sehnenenden $2\frac{1}{2}$ cm an einander verschoben und mit sechs feinen Seidennähten vernäht. Die von den Klemmen gequetschten Sehnenenden werden mit der Schere abgeschnitten und der Rest noch mit je einer Naht befestigt. Lässt man die Hand jetzt los, so bleibt sie

unter straffer elastischer Spannung radialwärts dorsalflectirt stehen. Nach Schluss der Hautwunde durch drei Seidennähte wird die Sehne des Flexor carpi ulnaris vom Os pisiforme losgetrennt, mit einem Seidenfaden gefasst und unter der Sehne des Extensor carpi radialis longus durchgeführt. Die Haut wird möglichst radialwärts verzogen, so dass die Sehne des Extensor digitorum communis zu Gesicht kommt. Dort, wo sie sich fächerförmig theilt, wurde unter starkem centralem Anziehen derselben der fest angespannte centrale Stumpf des Flexor carpi ulnaris breit mit sechs feinen Seidennähten aufgepflanzt, und zwar befanden sich dabei die Finger in passiver Ueberstreckstellung. Schluss der Hautwunde mit fünf Seidennähten. Nach Umwickeln einer sterilen Compresse und etwas Polsterung wird ein circulärer Gipsverband bis zum Ellenbogengelenk angelegt, der Art, dass die Hand und Finger in überstreckter, etwas radialflectirter Stellung erhalten worden. Eine Verstärkungsgipsschiene überragt die Finger auf der Beugeseite um 1 cm. Oben an der radialen Seite wurde ein kleiner metallener Ring mit in den Verband eingegipst; von hier aus hält ein Gummibändchen den abducirten Daumen gleichfalls in leicht überstreckter Stellung (Fig. 4).

Wir sind also in diesem Falle von traumatischer Radialislähmung in ganz gleicher Weise operativ vorgegangen wie bei der Patientin in Fall 2 vom April 1898.

Patientin befindet sich in den folgenden Tagen andauernd wohl und hat keine nennenswerthen Beschwerden. Am 3. März wird der auf Abbildung 4 gegebene Gipsverband entfernt. Die Wunden sind primär verheilt, die Nähte werden entfernt. Die Hand und die Finger befinden sich in starker Dorsalflexion, der Daumen steht kräftig abducirt. In ganz analoger Weise wird ein zweiter Gipsverband angelegt.

Am 17. März wird derselbe entfernt; an den gut vernarbten Hautwunden nichts Besonderes. Die Stellung der Hand ist die gleiche geblieben. Versucht man die Hand aus der halbrechtwinkligen Dorsalflexion in Streckstellung überzuführen, so fühlt man einen kräftigen federnden Widerstand; dabei klagt Patientin über spannende Schmerzen. Die Hand steht ausserdem leicht ulnarwärts verzogen. Mit den Fingern führt Patientin nur ganz minimale Bewegungen aus. Um die übergrosse Dorsalflexion und die Ulnarflexion zu verringern, wird die Hand in leichte Radialflexion und annähernd in Streckstellung gedrängt und eine volare Gipsschiene

angefertigt. Dieselbe reicht vom Ellenbogen bis zu den Fingerspitzen, hält die Hand in der gegebenen Stellung bei stark abducirtem und gestrecktem Daumen.

20. März. Patientin trägt die volare Gipsschiene ununterbrochen. Nunmehr wird dieselbe täglich 2mal abgenommen und die Beugemusculatur der Hand und Finger massirt und elektrisirt; ausserdem macht Patientin active Uebungen: Beugen und Strecken, Spreizen und Schliessen der Finger; Abduction und Adduction, Beugen und Strecken des Daumens; Greifbewegungen etc.

Fig. 4.

29. April. Die Hand befindet sich jetzt bei pronirt und wagrecht gehaltenem Vorderarm in vollkommener Streckstellung (Fig. 5). Aus dieser pronirten Haltung wird die Hand langsam und ausgiebig in Spination übergeführt, ein Act, der früher nicht möglich war. Weiter ist besonders hervorzuheben, dass der früher gar nicht abductionsfähige Daumen bequem bis zum rechten Winkel, also fast normal und dabei kräftig abducirt und wieder adducirt werden kann. Die vier Finger werden activ gestreckt und mit etwas Anstrengung im Metacarpophalangealgelenk überstreckt. Alle fünf Finger werden in den Interphalangealgelenken kräftig gebeugt, und auch leicht gebeugt in den Metacarpophalangealgelenken. Die rohe Kraft hat ganz erheblich zugenommen. Patientin greift alles fest und benutzt jetzt mit ausserordentlicher Geschicklichkeit ihre Hand, natürlich ohne Unterstützung von Seiten der linken, zu allen Hantirungen. Sie schreibt, sie stützt sich auf den Barren und schwingt sich hin und her, sie hat jetzt Unterricht im Zitherspiel etc.

Alles das ist erreicht worden durch die Operation und eine 10wöchentliche Behandlung. Die Hand und der Vorderarm, der eigentlich exarticulirt werden sollte, ist, soweit das überhaupt denkbar ist, zu einem normalen, zu einem wirklich brauchbaren und sehr leistungsfähigen Gliede gemacht worden, ohne auch

nur im entferntesten an die schwere langjährige Deformität zu erinnern.

Der Erfolg spricht für sich selbst.

Solch ein Resultat würde für sich allein genügen, um der Sehnenüberpflanzung einen dominirenden Platz in der Behandlung der Lähmungsdeformitäten zu sichern.

Fig. 5.

16. N. M. aus B. Die 13½ Jahre alte Patientin erkrankte vor 11 Jahren plötzlich unter Fieber und Erbrechen. 3 Tage später wurde bemerkt, dass das Kind das linke Bein nicht mehr benutzen konnte. Nach 6 Wochen fing Patientin an, das Bein wieder etwas zu gebrauchen. 3 Monate später erhielt sie einen Schienenhülsenapparat von Professor Dollinger, und es trat durch Massage und Elektricität eine Besserung so weit ein, dass sie nach 3 Jahren mit einem Unterschenkelfussapparat leidlich gehen konnte. Seit 5 Jahren geht Patientin mit einem hohen Schnürschuh und einer Plattfusseinlage, ausserdem wurde nachts in den letzten 3 Jahren ein Zugapparat getragen, der die hochgradige Planovalgusstellung verbessern sollte. Doch hat sich der Zustand fast nicht geändert, Patientin hinkt stark und ermüdet sehr schnell. Sie wird am 10. April 1899 zwecks Vornahme einer Sehnenplastik und Beseitigung des paralytischen Plattfusses aufgenommen.

Das linke Bein ist im ganzen schwächer und dünner als das rechte. Lässt man den herabhängenden Fuss dorsalflectiren, so gelingt dies nicht bis zum rechten Winkel, dabei wird der Fuss stark abducirt und kann activ nicht adducirt werden. Beim Auftreten befindet sich der Fuss in ausgesprochener Valgusstellung und berührt die Unterlage mit der ganzen Fusssohle. Das Os naviculare springt stark hervor, die Haut über demselben trägt eine verheilte Druckstelle. Die Achillessehne ist dabei sehr straff angespannt. Durch die Untersuchung und elektrische Prüfung wird festgestellt, dass der Tibialis anticus geschwächt, aber noch wirksam ist. Der Tibialis posticus ist fast nicht mehr contractionsfähig. Der Extensor hallucis longus und digit. commun. longus, desgleichen die Peronei reagiren prompt und kräftig.

12. April Operation in Narkose (Dauer 35 Minuten, Chloroform 20 g). In Blutleere wird zunächst nach kräftigen Redressionsbewegungen die Sehne des Tibialis anticus mit einem 5 cm langen Schnitt über dem Fussgelenk freigelegt und möglichst centralwärts durchschnitten. Hierauf wird die Achillessehne an der Innenseite mit einem 6 cm langen Schnitt isolirt, in der Mitte gespalten und der innere Theil derselben am Calcaneus abgelöst. Schliesslich wird schräg von hinten oben subfascial mit der Pincette ein Weg gebohrt nach der ersten Wunde hin und das periphere Tibialissehnenende durch die so geschaffene Unterminirung mittelst eines angelegten Seidenfadens nach hinten oben durchgezogen. Bei stark dorsalflectirtem und supinirtem Fuss werden sodann die beiden Sehnenstümpfe durch vier Nähte fest mit einander vereinigt, nachdem zwecks längerer und festerer Vernähung von der Wunde der Achillessehne aus noch ein zweiter Hautschnitt in der Richtung des subfascialen Tunnels gesetzt war. Nach Schluss dieser Hautwunden wird durch einen halbmondförmigen Hautschnitt am Malleolus internus die Sehne des Tibialis posticus freigelegt und in der üblichen Weise um etwa 3 cm verkürzt. Nach Schluss dieser Wunde wird der Fuss in rechtwinkliger und adducirt supinirter Stellung eingegipst.

Da Patientin in den nächsten Tagen über Schmerzen klagt, wird der Gipsverband vorn in der Mitte vom Knie bis zu den Fussspitzen aufgeschnitten. Die Schmerzen hören auf.

Am 22. April Verbandwechsel, die Wunden sind primär verheilt, die Nähte werden entfernt. Bei der Abnahme des Gipsver-

bandes am 2. Mai zeigt sich, dass der Fuss die ihm durch die Operation gegebene übercorrigirte Stellung vollkommen beibehalten hat, nur hat er infolge der starken Spannung des Achillessehnenrestes das Bestreben zur Spitzfussstellung; derselbe wird deshalb mit dem Tenotom unter Aetherspray subcutan durchschnitten und der Fuss darauf dorsalflectirt eingegipst.

Es ist also einmal durch die Verkürzung des gelähmten Tibialis posticus und dann durch die activ-passive Transplantation (Achillessehne, Tibialis anticus) die Deformität beseitigt und der Fuss in übercorrigirter Stellung vorläufig tendinös fixirt worden. Jede Contraction der Achillessehne resp. des Achillessehnentheils + Tibialis anticus, — die beiden sollen ja zu einem selbständigen Muskel werden — muss also der Zugrichtung von hinten oben innen nach vorn unten aussen gemäss den inneren Fussrand haben bei gleichzeitiger Dorsalflexion. Dass sich aus dem Plattfuss nun nicht etwa ein Klumpfuss entwickelt, dafür werden die kräftigen Abductoren sorgen. Ueber dies Resultat wollen wir später berichten.

Ich füge hier gleich noch einen ähnlichen Fall an, der bereits im Jahre 1890 von Professor Hoffa mit einer Sehnenüberpflanzung operirt worden ist.

17. W. G. aus W. tritt in Behandlung wegen eines paralytischen Plattfusses. Der Fuss der 5jährigen Patientin befindet sich in Abductionsstellung, er erscheint besonders beim Stehen stark verbreitert und der ganze innere Fussrand berührt den Boden. Sehr ausgesprochen ist das Hervorragen der Tuberositas ossis navicularis. Vollkommen gelähmt ist nur der Tibialis posticus. Die Plantarflexoren und der Tibialis anticus sind noch etwas wirksam. Dem Versuch, den Fuss in normale Stellung zu bringen, setzt sich nicht zu grosser Widerstand entgegen. Man fühlt dabei, dass sich die Sehne des Peroneus longus stark anspannt.

In Narkose wurde zunächst ein manuelles Redressement des Fusses vorgenommen und danach in Blutleere mit einem Schnitt hinter dem Malleolus externus die Sehne des Peroneus longus und mit einem zweiten hinter und unterhalb des Malleolus internus die Sehne des Tibialis posticus freigelegt. Erstere wird durchschnitten, ihr centrales Ende unter der Achillessehne durchgeführt und während der Fuss in Supinationsstellung gehalten wird, mit der Sehne des paralytischen Tibialis posticus unter kräftiger Anspannung der

beiden Sehnen vernäht. 3 Wochen lang hat Patientin Gipsverbände getragen und ist dann mittelst Massage und Uebungen nachbehandelt worden. Der Erfolg der Operation war ein verhältnissmässig guter, doch ist im Jahre 1893 noch zur weiteren Verbesserung eine keilförmige Excision des Os naviculare ausgeführt worden, weil dasselbe zu weit nach der Innenseite vorsprang.

Durch die ausgeführte active Sehnentransplantation ist die Wirkung des gelähmten Tibialis posticus wieder hergestellt worden und zwar nach Durchtrennung des Peroneus longus, der gerade dem Redressement starken Widerstand entgegensetzte. Seine normale Wirkung wurde also durch die Operation aufgehoben und seine Kraft in antagonistischem Sinne verwerthet. Durch die Verbindung dieser Operation mit der späteren Excision des Os naviculare ist der Erfolg ein vorzüglicher geworden, indem einmal die starke Deformität und ausserdem die Lähmung und damit im Zusammenhang die Schwäche der anderen betheiligten Muskeln beseitigt wurde.

Den Schluss bilden 2 Fälle, deren Behandlung, wie die von Fall 16 noch nicht abgeschlossen ist. Doch sollen sie der Vollständigkeit halber schon hier mit aufgeführt werden.

18. W. E. aus J., war bis zum Alter von $^3/_4$ Jahren ganz gesund und erkrankte dann ganz plötzlich. Nach einigen Tagen bemerkten die Eltern, dass der rechte Fuss herabhing und nicht recht bewegt wurde. Der Arzt constatirte eine spinale Kinderlähmung und wendete Massage und Elektricität an. Trotzdem trat keine Besserung ein.

Der rechte Unterschenkel ist atrophisch und das Füsschen hängt in Klumpfussstellung herab. Die Oberschenkel- und Hüftmusculatur ist intact. Die Wadenmuskeln und Zehenbeuger wirken verhältnissmässig kräftig. Der äussere Fussrand wird keine Spur gehoben. Bei der entsprechenden Aufforderung contrahirt sich aber der Extensor digitorum communis longus und der Extensor hallucis longus ein wenig. Aus der Spitzfussstellung kann der Fuss gar nicht erhoben werden. Auch bei der elektrischen Untersuchung ergibt sich, dass die Peroneen und der Tibialis anticus vollkommen gelähmt sind. Versucht der kleine, jetzt 1 Jahr 4 Monate alte Patient zu gehen, so schleift die rechte Fussspitze am Boden und der ganz mit dem äusseren Fussrand aufgesetzte Fuss kippt nach aussen um, was auch nicht durch das Schuhwerk verhindert wird.

Am 23. März 1899 Operation. Narkose: Dauer 25 Minuten, Chloroform 6 g. In Blutleere wird zuerst die Sehne des Tibialis anticus mit einem 5 cm langen Schnitt freigelegt und darauf die Achillessehne. Letztere wird in der Längsrichtung mitten gespalten und ein äusserer Zipfel von 6 cm Länge abgetrennt. Mit einer dritten Incision gehen wir auf die Sehne des Peroneus longus hinten am Malleolus ext. ein. Von hier aus wird subfascial ein Weg gebohrt bis zu der Stelle, wo der Achillessehnenzipfel seine Basis hat. Letzterer wird mittelst eines Seidenfadens durch die Unterminirung durchgezogen und mit fünf Seidenfäden auf die Peroneussehne bei ausgiebig pronirtem und rechtwinklig gestelltem Fuss unter Anspannung aufgepflanzt. Nach Schluss dieser Hautwunden wird die Tibialissehne verkürzt und auch diese Incision geschlossen.

Ein Gipsverband fixirt den Fuss in der redressirten Stellung.

Nach 8 Tagen werden die Hautnähte entfernt. Die Wunden sind reactionslos verheilt.

Am 15. April wird der Gipsverband gewechselt. Der Fuss steht gut.

29. April. Nach Abnahme des Verbandes zeigt sich, dass sich der Fuss in vollkommen normaler Stellung befindet. Bewegungen im Sinne der Abduction und Dorsalflexion werden noch nicht ausgeführt.

Nochmaliger Gipsverband.

Bezüglich der Operation ist nichts Besonderes zu bemerken. Das Resultat verspricht ein gutes zu werden.

19. M. K. aus R., $3^1/_2$ Jahre alt, konnte bis vor 7 Monaten laufen, wo es an Scarlatina erkrankte. Als es sich in der Reconvalescenz befand, bemerkten die Eltern, dass es das linke Bein beim Führen an der Hand nachschleppte; es war nicht im Stande, allein zu gehen.

Bei seiner Aufnahme am 16. April 1899 zeigt sich, dass das ganze linke Bein atrophisch ist; erhebt man dasselbe, so fällt es schlaff auf die Unterlage zurück. Hält man das Kind und lässt man es gehen, so wird das linke Bein zwar vorgesetzt, doch hängt der Fuss in Spitzfussstellung herab. Alle Muskeln am Unterschenkel sind gelähmt. Auch der Quadriceps ist sehr schwach, während die Beuger des Unterschenkels gut wirksam sind.

17. April. Operation in Narkose. Dauer 25 Minuten, Chloroform 7 g.

Da gesunde Muskeln zur Kraftübertragung fehlen, wird in Blutleere nur eine Verkürzung der Sehne des Tibialis anticus ausgeführt, und der Fuss in der durch die tendinöse Fixation geschaffenen leicht dorsalflectirten Stellung eingegipst.

Nach 4 Tagen wird der Verband gewechselt. Die Wunde hat sich geschlossen, die Nähte werden entfernt. Der Fuss befindet sich in guter Stellung. Neuer Gipsverband von der Fussspitze bis zur Hüfte.

Zur Erzielung der sehr zufriedenstellenden Resultate sind, wie wir auf Grund des Vorhergegangenen zusammenfassend sagen können, folgende Punkte von ausschlaggebender Wichtigkeit.

1. Die Ausführung der Operation hat unter in jeder Beziehung streng durchgeführter Asepsis zu geschehen, um nicht durch Wundcomplicationen die Verheilung der mit einander vereinigten Sehnentheile in Frage gestellt zu sehen. Wie von anderen Autoren ist auch in der Klinik von Prof. Hoffa in den letzten Jahren bei allen operativen Eingriffen, zu Unterbindungen und versenkten Nähten niemals Catgut verwandt worden, sondern ganz ausschliesslich Seide. Auch wir müssen derselben warm das Wort reden: sie ist leicht und absolut sicher zu sterilisiren und ihre Einheilung erfolgt ohne irgend welche Störung.

2. Gemäss der stattgehabten genauen Untersuchung und unter Würdigung aller Nebenumstände muss der Operationsplan festgestellt werden. Der Operation selbst geht, wenn nothwendig, ein modellirendes Redressement voraus. Ob wir die active oder passive Transplantation wählen, das hängt von dem einzelnen Falle ab, aus Princip geben wir der einen vor der anderen nicht den Vorzug. Wie sollen wir uns nun gegenüber den den Grad der Deformität mitbestimmenden Contracturen einzelner Muskeln verhalten? Auch hierüber kann man keine für alle Verhältnisse passende Antwort geben. Bald wird man damit auskommen, in der Narkose eine energische Dehnung der geschrumpften Muskeln vorzunehmen, bald muss man dieselben mit dem Messer angreifen. Man kann dann entweder eine plastische Verlängerung der betreffenden Sehne vornehmen, die ja keine Schwierigkeiten macht, oder aber eine Durchschneidung derselben. Auf Grund der überaus grossen Zahl von Tenotomien, die zur Ueberwindung von Deformitäten in der Klinik von Prof. Hoffa mit gutem Resultate ausgeführt wurden, brauchen wir jedenfalls von der Durchschneidung einer sich übermässig spannenden Sehne nicht abzurathen.

Die Verheilung der durchtrennten und sich retrahirenden Sehnenenden geht immer so schnell und gut von statten, dass wir nie eine schädigende Schwächung der gesunden Muskeln durch eine Tenotomie haben entstehen sehen.

3. Die erste Fixation des durch die Operation erreichten Resultates geschieht immer durch einen entsprechend angelegten Gipsverband, der eventuell auch das zunächst oberhalb gelegene Gelenk mit zu umfassen hat. Wichtig und unbedingt nothwendig ist dies z. B., wenn man am Unterschenkel operirt hat bei gleichzeitig stark geschwächten Quadriceps. Stellt man in solchem Fall das Kniegelenk nicht gestreckt im Gipsverband fest, so wird der Quadriceps infolge der wochenlangen Dehnung und Zerrung durch den Unterschenkelgipsverband noch mehr geschwächt und verliert seine Contractionsfähigkeit immer mehr. Stellt man dagegen das Kniegelenk fest, so schrumpft infolge der anhaltenden Näherung der Muskelinsertionen derselbe und er gibt nachher sogar durch seine Verkürzung zunächst eine bessere Stütze fürs Gehen ab.

Ist die Transplantation an der unteren Extremität ausgeführt, so müssen die Patienten die erste Zeit liegen, bis eine gute Heilung der Operationswunde eingetreten ist, also etwa 8—14 Tage, dann können sie mit einem neuen Gipsverband aufstehen. Im ganzen tragen die Patienten 4—8 Wochen einen Gipsverband, dann wird derselbe entfernt, und es muss eventuell für die erste Zeit zur vorläufigen Unterstützung des Gelenks im Sinne der gegebenen Stellung ein äusseres Hilfsmittel gewählt werden. Drobnik hat mit grosser Wärme für diesen Zweck einen elastischen Heftpflasterverband empfohlen. „Dieser besteht aus einem 4 cm langen Stücke gewirkter Gummiborte und aus daran angenähtem Heftpflasterstreifen. Ein Heftpflasterstück wird um den Fuss gewickelt, während man das andere unter entsprechendem Anziehen des elastischen Bandes nach Bedarf an der inneren oder äusseren Seite des Unterschenkels anheftet.“ Dieser Verband ist jedenfalls sehr praktisch und dabei äusserst leicht und billig herzustellen. Wir haben gewöhnlich zur vorläufigen Unterstützung den schon oben erwähnten Schnürschuh benutzt, an dessen Sohle jederseits vorn ein Gummiband angebracht ist. Die Gummibänder lässt man sich vor dem Unterschenkel kreuzen und oben jederseits an einem Riemen enden, der unterhalb des Kniees den Unterschenkel umgreift. Bei der Anfertigung eines passenden Schuhes ist vor allem darauf zu achten, dass die Schnü-

rung ganz weit nach vorn reicht, damit der Fuss leicht und bequem ohne Beanspruchung des Fussgelenks hineinschlüpfen kann. Ausser solchem Schuh kommen dann noch entsprechende Schienenhülsenapparate in Betracht, die richtig und passend nach einem Modell gearbeitet, das Ideal bei vorläufiger Nachbehandlung darstellen.

4. Die eigentliche Nachbehandlung, die auch hier möglichst nur in den Händen der Aerzte liegen darf und soll, tritt mit der definitiven Entfernung des Gipsverbandes in Kraft. Sie besteht besonders in der Anwendung von Massage und Elektricität und in der Ausführung von activen Uebungen. Die letzteren sind äusserst wichtig. Nach unseren Erfahrungen müssen wir dieselben ganz besonders hoch anschlagen und man darf an dem Unverstand und der Unbotmässigkeit ganz kleiner Patienten nicht die Geduld verlieren. Mit vorsichtiger und liebevoller, eventuell auch mal strenger Behandlung kommt man auch bei sehr widerspenstigen Kindern immer zum Ziele. Eine Uebung, deren Ausführung dieselben 99mal verweigert haben, wird schliesslich beim hundertsten Male doch gemacht. Ein kleiner Kunstgriff, die Uebungen zuerst am gesunden Gliede ausführen zu lassen, ist häufig sehr angebracht. Passive Bewegungen ziehen wir im allgemeinen nicht in die Nachbehandlung, eventuell nur um dem Kinde die Bewegungen auf diese Weise vorzumachen und es zur Nachahmung anzuregen. Diesem Zwecke dienen auch leicht entsprechende Reize mit einer Nadel, durch Kitzeln oder den elektrischen Strom.

Bei der Nachbehandlung der Hand spielen natürlich die Greifübungen, bei den unteren Extremitäten die vorsichtigen, aber exact auszuführenden Gehübungen eine Hauptrolle.

Nachdem wir hiermit den in der Klinik von Prof. Hoffa massgebenden Standpunkt bezüglich Operation und Nachbehandlung der Lähmungen durch Sehnentransplantation klargelegt haben, wollen wir noch ganz kurz ein allgemeines Resumé darüber geben, was man durch die geschilderten chirurgischen in Verbindung mit orthopädischen Massnahmen erreichen kann und will.

Wir sind, wie aus dieser und allen diesbezüglichen Veröffentlichungen hervorgeht, in den Stand gesetzt, eine sonst irreparable Lähmung eines Muskels oder einer Muskelgruppe zu heilen. Damit im engsten Zusammenhange steht, dass wir hierdurch nicht allein den sich oft ganz unvermeidlich entwickelnden Deformitäten, z. B. der Hand oder des Fusses vorbeugen können, sondern dass wir, wenn

sich schon Contracturstellungen ausgebildet haben, dieselben beseitigen und damit ein Glied wieder zu normaler Function zwingen oder aber ihm wenigstens eine Stellung geben können durch tendinöse Fixation, die seinen Gebrauch sehr erleichtert.

Dabei soll zum Schluss betont werden, dass sowohl die Ausführung der Operation, wie die Aufstellung ihres Planes eine verhältnissmässig einfache ist, nur muss in jeder Beziehung exact und penibel zu Werke gegangen werden und die Nachbehandlung eine möglichst sorgfältige sein.

V.

# Aus der chirurgisch-orthopädischen Privatklinik von Prof. Dr. A. Hoffa in Würzburg.

## Ueber cerebrale Kinderlähmungen.

Von

Dr. **W. Böcker,**
Assistent der Klinik.

Die cerebralen Kinderlähmungen sind in den letzten Jahren Gegenstand vielfacher, interessanter Beobachtungen gewesen. Ausser einer Reihe kleinerer Arbeiten ist namentlich die Arbeit von Freud hervorzuheben. Es ist das Verdienst Freud's, in seiner Monographie vom Jahre 1893 die diplegischen Formen der Cerebrallähmung bei Kindern zu einer klinischen Gruppe vereinigt und 4 Jahre später ein grundlegendes Werk über die infantile cerebrale Kinderlähmung geschaffen zu haben. Ferner hat Oddo in seinem Vortrage auf dem Marseiller Congresse für Kinderheilkunde im Jahre 1898 eine möglichst genaue Classification der spastischen Diplegien im Kindesalter wiederzugeben versucht.

Freud hat von den cerebralen Diplegien, die eine Menge interessanter, klinischer und pathologischer Probleme darbieten, vier klinische Haupttypen unterschieden, die er bezeichnet als:

1. die allgemeine Starre (Little'sche Krankheit),
2. die paraplegische Starre (sogen. spastische Spinalparalyse, Erb),
3. die bilaterale Hemiplegie und
4. die allgemeine Chorea und bilaterale Athetose.

Oddo stellt nach den von ihm sorgfältig vorgenommenen Studien folgende Classification auf:

I. Diplegien cerebralen Ursprungs entstanden:
   1. durch verschiedene Rindenverletzungen (Sklerose, Porencephalie, Cyste etc.),
   2. durch Hirnblutung bei der Geburt.

II. Diplegien medullären Ursprungs (Little'sche Krankheit).

III. Familiäre Diplegien.

Es ergibt sich aus diesen Gruppirungen von zwei Forschern, die sich intensiv mit unserem Gegenstand beschäftigt haben, dass man die cerebralen Kinderlähmungen in die verschiedensten Formen einzukleiden vermag, wobei beide Autoren natürlich hervorheben, dass zwischen ihren einzelnen Gruppen mannigfaltige Uebergangs- und Mischformen existiren.

So interessant, lehrreich und zugleich schwierig vom theoretischen Standpunkte aus die Studien Freud's und Oddo's sind, haben sie für den Praktiker nicht den gleich hohen Werth. Kommt zu ihm ein Fall von Kinderlähmung, so hat er sich die Frage vorzulegen, kann ich in diesem Falle noch helfen oder nicht? So betrachtet, möchte ich nun auf Grund der in der Hoffa'schen Klinik behandelten Fälle von cerebralen Kinderlähmungen folgende für den Praktiker verwerthbare Eintheilung vorschlagen:

1. Fälle, bei denen nur die unteren Extremitäten befallen sind. Wir schlagen vor, nur diese Fälle als Little'sche Erkrankung sensu strictiori zu bezeichnen. Die Prognose dieser Fälle ist eine gute.

2. Fälle, bei denen neben Befallensein der unteren noch die oberen Extremitäten ergriffen und zugleich cerebrale Störungen vorhanden sind. Diese Fälle wollen wir als Fälle von allgemeiner Starre bezeichnen. Die Prognose ist quoad sanationem eine ungünstige.

3. Fälle, bei denen die Athetose in den Vordergrund tritt. Die Prognose ist relativ günstig.

4. Fälle von cerebraler Hemiplegie. Die Prognose ist günstig.

Es folgen zunächst die Krankengeschichten der ersten drei Gruppen, die in den letzten 10 Jahren in der Hoffa'schen Klinik Aufnahme gefunden haben und behandelt sind. Im Anschluss daran werde ich ein genaues Symptombild dieser Erkrankungen geben, dann auf die Aetiologie und Pathogenese eingehen und hierauf die Therapie und die damit erreichten Resultate besprechen.

Zum Schluss werde ich in gleicher Weise die cerebrale Hemiplegie, die von den Diplegien zu unterscheiden ist, behandeln.

## Erste Gruppe.

1. Paula St., 3 Jahre alt, wurde vorzeitig geboren, ist ein folgsames, sehr intelligentes Kind. Die Beine stehen in starker Adduction und Innenrotation. Beiderseits Pes equino-varus. Unter Beihilfe steht das Kind mit gebeugten Hüft- und Kniegelenken auf den Fussspitzen; die Beine sind gekreuzt. Es vermag ein bis zwei Schritte zu thun, fällt dann aber sofort zusammen. Patellarreflexe beiderseits gesteigert. Therapie: Tenotomie der Adductoren, der Muskeln in der Kniekehle und der Achillessehnen in einer Sitzung. Gipsverband in übercorrigirter Stellung. Dann Nachbehandlung, die in gymnastischen Uebungen und Massage und in der Anwendung von einem eigens dazu von Hoffa construirtem Lagerungsapparat besteht. Das Resultat war ein befriedigendes. Patientin vermag längere Zeit herumzugehen und ist der Gang nach einer kürzlich eingelaufenen Nachricht der Eltern nur noch wenig abweichend von dem eines gesunden, gleichalterigen Kindes.

2. D. G. Bl., 20 Jahre alt. Wurde vorzeitig geboren. Patient hat ein gutes Gedächtniss und lernt leicht. Er spricht fünf Sprachen. Keine Sprachstörung. Nur die unteren Extremitäten sind befallen. Hochgradiger spastischer Gang. Die Beine stellen sich sehr stark nach einwärts; beiderseits erhebliche Adductorenspannung. Die Füsse stehen in Spitzfussstellung; Patient tritt nur mit den Fussspitzen auf und geht mit gebeugten Knieen. Patellarreflexe nicht erheblich gesteigert. Therapie: Tenotomie der Achillessehnen. Redression des Spitzfusses. Gipsverband, der 4 Wochen liegen bleibt. Nach Abnahme desselben Behandlung mit Massage und Gymnastik. Patient liegt täglich 3—4 Stunden auf dem Lagerungsapparat. Der Gang bessert sich zusehends, ebenso die Beweglichkeit in beiden Fussgelenken. Beugung und Streckung sowie Rotation beiderseits leidlich ausführbar. Die Spannung in den Adductoren hat wesentlich nachgelassen, so dass Patient seine Beine weit aus einander zu spreizen vermag. Bei der Entlassung nach einem halben Jahre ist der Gang recht gut. Patient geht Stunden weit, ohne zu ermüden; kann sogar tanzen. Er tritt mit der ganzen Fusssohle auf, wenn auch noch leicht stampfend.

3. Emmy W., 24 Jahre alt. Bei der Geburt war Kunsthilfe nöthig. Patientin hat noch einen Bruder, der an derselben Krank-

heit leidet. Alle übrigen Geschwister sind gesund. Patientin ist nervös und leicht erregbar. Gang sehr schlecht und mühsam. Adductoren sehr stark gespannt, so dass sich die Kniee beim Gehen kreuzen. Patientin geht mit gebeugten Knieen und einwärts rotirten Beinen auf den Fussspitzen mit zwei Stöcken. Der Gang ist höchst charakteristisch, auch sind seitliche Rumpfbewegungen deutlich wahrnehmbar. Patellarreflex gesteigert. Behandlung mit Massage und Gymnastik. Patientin liegt mehrere Stunden auf dem Spreizbrett und übt fleissig an den Krukenberg'schen Pendelapparaten. Nach einigen Wochen wird die Tenotomie der Achillessehnen gemacht. Redression der Spitzfussstellung. Gipsverband. Nach Abnahme desselben Anlegen von Schienenhülsenapparaten, mit denen Patientin aufsteht und umhergeht. Daneben Behandlung mit Massage und Gymnastik. Da sich die Adductoren und Beuger des Unterschenkels immer noch stark spannen, wird beiderseits die Tenotomie der betreffenden Muskeln in einer Sitzung vorgenommen, desgleichen wird auch die sich stark spannende Fascie an der Aussenseite offen durchschnitten. Anlegen eines Gipsverbandes in übercorrigirter Stellung. Nach 6 Wochen wird der Verband abgenommen, und Patientin beginnt zu laufen. Sie geht mit aufrechter Körperhaltung und gestreckten Knieen. Tritt mit der ganzen Fusssohle noch etwas stampfend auf. Kann activ die Beine bis zu einem Winkel von 35—40° abduciren. Patientin ist glücklich über das erreichte Resultat, und nicht minder sind die Eltern mit demselben zufrieden. Patientin befindet sich augenblicklich wieder in der Klinik, um sich zwecks weiterer Kräftigung der Muskeln einer Massagekur zu unterziehen, und ist von einem stampfenden Gang nichts zu sehen, dagegen zieht Patientin beim Gehen noch die Beine leicht nach infolge vorhandener Schwäche der Strecker der Oberschenkel.

4. Emilie W., 15 Jahre alt. Patientin wurde frühzeitig geboren im 7. Monat. Mit 2½ Jahren traten spastische Krämpfe mit Bewusstlosigkeit auf, die eine Viertelstunde andauerten. Mit 5 Jahren soll die Erkrankung ihren Höhepunkt erreicht haben. Patientin war im ganzen gut entwickelt, nur die Beine zeigten seitdem einen Muskelschwund; sie wurde mit Massage und Gymnastik behandelt, aber ohne nennenswerthen Erfolg. Patientin zeigte beim Eintritt in die Klinik keine Intelligenzstörungen, Arme und Hände intact. Dagegen bestand ein hochgradig spastischer Gang. Die Beine

werden im Kniegelenk leicht flectirt gehalten und können nur passiv gestreckt werden. Sehr stark spannen sich beiderseits die Adductoren an, weniger stark die Beuger der Unterschenkel. Die Füsse zeigen sehr wenig Beweglichkeit und leichte Spitzfussstellung. Der Gang war ein schleppender, und konnte sich Patientin nur mühsam mit Krücken vorwärtsbewegen; es trat dabei bald Müdigkeit ein. Die Behandlung bestand in Massage und Gymnastik, und des Nachts wurde sie auf einem Spreizbrett gelagert. Da sich diese Behandlung nicht als genügend erwies, wurden dann die Contracturstellungen im Kniegelenk in Narkose redressirt und durch einen Gipsverband fixirt. Abnahme desselben nach 4 Wochen. Darauf Geh- und Pendelübungen, die mehrere Wochen fortgesetzt wurden und ein derartiges Resultat zur Folge hatten, dass Patientin bei ihrer Entlassung beide Beine gestreckt hielt und sie bis zu einem Winkel von 45° spreizen konnte. Ihr Gang hatte sich entschieden gebessert; sie konnte kurze Strecken ohne Stock zurücklegen, doch hatte sie noch einen leicht schleppenden Gang und hielt den Oberkörper dabei nach vorn geneigt.

5. Auguste L., 26 Jahre alt. Frühgeburt. Litt in der Kindheit viel an Convulsionen und Hallucinationen. Ihr Gang war unsicher und schleppend. Dieser Zustand zeigte sich auch noch bei ihrer Aufnahme im Jahre 1890. Arme und Hände frei. Leichte Intelligenzstörungen. Spastischer Gang. Leichte Flexionscontractur und Innenrotation der Kniee, starker Adductorenspasmus. Bewegungen im Fussgelenk behindert.

Da Patientin hier Tobsuchtsanfälle bekam, wurde sie nach kurzer Behandlung wieder entlassen. Der Erfolg war infolge dessen gleich Null.

6. Hans A., 16 Jahre alt. Vorzeitig geboren, äusserst schwächlich und klein. Er entwickelte sich nur langsam. Mit 1½ Jahren machte er Stehversuche, sank aber immer wieder in den Knieen zusammen. Mit Hilfe von Schienenhülsenapparaten vermochte er später sich fortzubewegen, doch ging dies nur mühsam. Wenn auch der Gang sich dann noch besserte, so verschlimmerte sich der ganze Zustand wieder im Jahre 1897 nach Scharlach derart, dass Patient keinen Schritt gehen konnte. Er ist intelligent und geweckt, dabei aber nervös und leicht erregbar. Die Sprache ist stossweise spru-

delnd und wieder gehemmt. Patient schreibt, wie wir uns überzeugen konnten, einen fliessenden Stil; er geht mit grosser Mühe an Krücken mit gebeugten, durch Rotation im Hüftgelenk etwas einwärts rotirten Knieen und berührt den Fussboden nur mit den Fussspitzen. Keine Beinkreuzung beim Gehen, beim Stehen jedoch stellt der Knabe das eine Bein in Kreuzstellung vor das andere. Es besteht vermehrte Adductorenspannung, die jedoch willkürlich überwunden werden kann. Liegt Patient auf dem Rücken, können die Hüftgelenke frei gebeugt und gestreckt werden. Die Kniegelenke können stärker gebeugt werden, aber unmöglich auch nur annähernd gestreckt werden. Ein Spreizen der Beine unmöglich. Therapie: Subcutane Tenotomie des Biceps, Semimembranosus und -tendinosus sowie der Achillessehne beiderseits und subcutane Adductorendurchschneidung. Anlegung eines Gipsverbandes in übercorrigirter Stellung. Nach 4 Wochen Abnahme desselben. Darauf Massage und vorsichtige gymnastische Uebungen. Lagerung der Beine auf einem Spreizbrett des Nachts. Patient macht nach 6 Wochen die ersten Gehversuche an Krücken, wobei sich zeigt, dass er die Beine völlig durchdrückt und mit der ganzen Fusssohle auftritt, dass er aber den Oberkörper etwas nach vorn gebeugt hält. Der Gang ist noch schleifend. In diesem Zustande wird Patient aus der Klinik entlassen. Ueber eine kürzliche Anfrage, ½ Jahr nach der Operation, erhielten wir die Nachricht von der Mutter, dass der Patient an einem Stock gehen kann bei aufrechter Körperhaltung; doch werden die Füsse immer noch ein wenig nachgeschleift. Eine weitere Besserung bei geeigneter Behandlung, wie sie dem Knaben zu Theil wird, steht zu erwarten.

7. Alfred L., 20 Jahre alt. Anamnestisch ist nur bekannt, dass Patient seine Beine bereits im ersten Lebensjahre nicht gut bewegen konnte. In späteren Jahren verschlimmerte sich der Zustand und hat Patient vor dem Eintritt in die Klinik nur mit Krücken gehen können, trotzdem die verschiedensten therapeutischen Massnahmen getroffen waren. Patient ist in der geistigen Entwickelung etwas zurückgeblieben. Es besteht ein ganz leichter Strabismus. Hände und Arme zeigen einen ganz geringen Grad von Spasmus der Beugesehnen. Die Beine, deren Musculatur auffallend schwach ist, sind stark flectirt. Beim Gehen werden die Unterschenkel gegen die Oberschenkel in einem Winkel von 35—40° ge-

beugt gehalten. Beim Sitzen vergrössert sich der Winkel bis zu einem Rechten, und beim Liegen kann er die Unterschenkel noch um ungefähr 20° mehr flectiren. Die Oberschenkel werden so adducirt gehalten, dass die Kniee einander berühren. Die Unterschenkel dagegen sind nach aussen hinten verbogen. Die Füsse werden in hochgradiger Spitzfussstellung gehalten, so dass Patient meist den Boden nur mit den grossen Zehen berührt. Letztere sind unter die Nachbarzehen geschoben. Bewegungen im Hüftgelenk ziemlich frei. So starker Adductorenspasmus, dass die Beine nur um ein ganz Geringes von einander entfernt werden konnten. Therapie: Subcutane Tenotomie der Achillessehnen und offene Durchschneidung der Beuger in der Kniekehle, subcutane Tenotomie der Adductoren, Gipsverband in fast gestreckter Stellung. Eine Uebercorrectur war unmöglich. Die Füsse werden in rechtwinkliger Stellung eingegipst. Nach 5 Wochen Abnahme des Verbandes. Anlegung von Schienenhülsenapparaten, mit denen Patient die ersten Gehversuche macht; des Nachts Spreizbrett. Tags über auch Massage und gymnastische Uebungen. Der Erfolg war bei seiner Entlassung ein so guter, dass er auch ohne Apparate und ohne jede Stütze mit fast gestreckten Beinen im Zimmer umhergehen und mit der ganzen Fusssohle auftreten konnte. Auch das Spreizen ging gut von statten. Man kann in Anbetracht der starken Contracturstellung mit dem Resultat völlig zufrieden sein; ist doch eine Jahre lang mit Apparaten, Gipsverbänden und internen Mitteln geübte Behandlung ohne jeden Nutzen geblieben.

8. Albert Fr., 10 Jahre alt. Zwillingsgeburt. Das erste Kind starb nach wenigen Minuten. Die Geburt des in Frage kommenden Kindes wurde nach vollzogenem Blasensprung wegen hochgradiger Wehenschwäche mit Hilfe der Zange beendigt. Schon in den ersten Monaten bemerkte die Mutter, dass das Kind beim Baden die Beine nicht bewegen wollte. Da Fr. auch später das Gehen nicht lernte, wurde er vor 4 Jahren, nachdem vorher alle möglichen Versuche mit Bädern, Massage und Elektricität gemacht waren, in Behandlung von Professor Lorenz gegeben, der das Leiden als angeborene spastische Gliederstarre angesehen und wegen Contracturstellung der Beine und Adductorenspasmus Tenotomie der Beugesehnen in der Kniekehle und Achillotomie gemacht hat. Darauf Gipsverband und später Massage und gymnastische Uebungen. Patient, der körper-

lich gut entwickelt und nicht unintelligent ist, hat zwar das Gehen mit Hilfe anderer gelernt, war aber dabei sehr unbeholfen und fiel ohne Unterstützung jedesmal zu Boden. Da die Eltern mit diesem Resultat noch nicht zufrieden waren, kamen sie mit dem Kinde in die Professor Hoffa'sche Klinik, in der Monate lang die früher angefangene Behandlung mit Massage, Elektricität, Bädern und exact durchgeführten gymnastischen Uebungen fortgesetzt und insoweit noch eine Besserung erzielt wurde, als Patient bei seiner Entlassung, wo er die Beine zwar gestreckt hielt, aber immer noch eine Unsicherheit und Steifigkeit in denselben bestand, mit Hilfe eines Stockes grössere Strecken gehen, ohne zu fallen, und sogar einige Schritte ohne jede Beihilfe machen konnte. Ein Fallen vermied er dadurch, dass er mit den Händen balancirte.

9. Alois Z., 5 Jahre alt. Vorzeitig geboren. Hat bis zum Eintritt in die Klinik weder gehen noch ohne Unterstützung stehen können. Keine Intelligenzstörungen. Arme und Hände vollständig frei. Die Beine sind spastisch afficirt, das linke etwas stärker als das rechte. Die Beugecontractur in den Kniegelenken ist eine so hochgradige, dass die Unterschenkel zum Oberschenkel fast rechtwinklig gehalten werden. Starke Spannung der Adductoren, so dass sich die Beine, stellt man das Kind auf dieselben, beim Stehen kreuzweise über einander legen. Die Füsse stehen in Spitzfussstellung. Sehnenreflexe sind überall gesteigert. Therapie: Tenotomie der Achillessehnen, der Beugesehnen in der Kniekehle sowie der Adductoren. Anlegen eines Gipsverbandes in maximaler Abductionsstellung. Nach 4 Wochen Abnahme des Verbandes. Da noch die Neigung zu Flexionsstellung besteht, Erneuerung des Verbandes, mit dem das Kind nach Hause entlassen wird. Spätere Nachrichten über das Kind lauten etwas günstiger. Dasselbe soll an zwei Stöcken gehen können, beide Beine aber nachschleppen. Dass das Resultat kein besseres geworden, ist wohl dem Umstand zuzuschreiben, dass dem Kind nicht die erforderliche Nachbehandlung zu Theil wurde.

10. Asta v. P., 5 Jahre alt. Wenige Wochen nach der Geburt, die normal verlaufen ist, stellten sich Krämpfe ein, für die man keine Ursache auffinden konnte. Als das Kind gehen lernen sollte, bemerkte die Mutter, dass es mit den Füssen umknickte und

sich nicht auf den Beinen halten konnte. Das Lahmen und die Schwäche nahm zu, so dass das Kind vor 2 Jahren in die hiesige Klinik gebracht wurde. Hier wurde folgender Status constatirt: Die Intelligenz schien ungestört zu sein. An den Armen und Händen war nichts Besonderes. Keine Sprachstörung; kein Strabismus. Die Füsse stehen in leichter Equinovarusstellung, die Beine werden im Kniegelenk gebeugt gehalten etwa im Winkel von 150° und nach innen rotirt. Unter Beihilfe steht das Kind mit aneinander gelegten Knieen und leichter Abduction der Unterschenkel auf den Fussspitzen. Das Gehen war ganz ausgeschlossen. Passiv lassen sich die Beine strecken und genügend abduciren, so dass nach vorausgegangener Massage behufs Kräftigung der Muskeln es für ausreichend gehalten wurde, die Beine in gestreckter und abducirter Stellung einzugipsen. Nach Entfernung dieses Verbandes, der 6 Wochen liegen blieb, konnte das Kind zwar mit der ganzen Fusssohle auftreten, wenn es gehalten wurde, doch war es ihm unmöglich, allein zu stehen geschweige denn zu gehen. Der Kleinen wurden dann Schienenhülsenapparate angefertigt, mit Hilfe deren sie das eine Bein vor das andere unter Führung an beiden Händen setzen konnte. In diesem Zustande wurde Patientin entlassen, und auf eine kürzlich an die Mutter gerichtete Anfrage wurde uns die Antwort, dass das Kind jetzt allein gehen könnte, aber bald ermüdete und beim Gehen einen schleifenden Gang zeigte.

11. Friederike R., 3 Jahre alt, Zwillingsgeburt, Siebenmonatskind. Wurde im Jahre 90 aufgenommen. Nach Angabe der Mutter hat das Kind weder stehen noch gehen können. Beim Eintritt in die Klinik zeigte sich folgender Status: Patientin stand unter den Armen in die Höhe gehalten auf den äussersten Fussspitzen, während die Kniegelenke spastisch gebeugt gehalten wurden und die Beine in der Gegend der Condylen gekreuzt waren. Es bestand hochgradiger Adductorenspasmus, so dass die Beine auch nicht im geringsten abducirt werden konnten. Die Hüftgelenke sind beiderseits leicht gebeugt. Das Kind machte einen geistig normalen Eindruck. Arme und Hände waren gut gebrauchsfähig. Das Kind war so unbeholfen, dass es sich nicht einmal liegend auf allen Vieren fortbewegen konnte, ein Krüppel im wahren Sinne des Wortes. Hatte man schon alle der Neuropathologie zu Gebote stehenden Mittel versucht, so war doch alles nutzlos geblieben. Unsere Therapie bestand in der Tenotomie

der Adductoren, Achillessehnen und der Beuger in der Kniekehle. Darauf Gipsverband in übercorrigirter Stellung und übliche Nachbehandlung. Der Erfolg war ein derartiger, dass Patientin nach einigen Monaten an der Hand geführt auf ganzer Sohle und mit durchgedrückten Knieen ohne Beinkreuzung gehen konnte. In diesem Zustande erfolgte die Entlassung. Im Laufe der Jahre ist, wie die Mutter uns berichtete, das Gehen noch besser geworden, und vermag heute das Kind ohne Unterstützung allein in die Schule zu gehen, wenn auch der Gang noch als stampfend zu bezeichnen und hie und da schwankend ist.

12. Frieda B., 3 Jahre alt, Steissgeburt, die viele Stunden dauerte. Hat nie das Gehen gelernt und ist auch nicht im Stande gewesen, zu stehen. Bei der Aufnahme in die Klinik im Jahr 1890 zeigte sich folgendes Krankheitsbild: Geistig anscheinend normal, keine Sprachstörungen, Hände und Arme intact. Unter den Armen in die Höhe gehalten, steht das Kind auf den Spitzen der Zehen. Die Beine werden im Kniegelenk in leichter Flexionsstellung gehalten. Die Kniee werden fest aneinander gepresst und besteht mässige Flexion im Hüftgelenk. Unterschenkel ein wenig nach innen rotirt, Sehnenreflexe sind gesteigert. Therapie: Achillotenotomie beiderseits, Gipsverband. 3 Wochen später subcutane Durchschneidung der Adductorensehnen. Die Beine werden in abducirte und gestreckte Stellung gestellt. 4 Wochen später Abnahme des Verbandes. Hierauf active Abductionsübungen und entsprechende Fussgymnastik. Das Kind beginnt mit Gehübungen im Laufstuhl, tritt mit der ganzen Fusssohle auf, hält die Kniegelenke gestreckt und kann die Beine bis zu einem Winkel von 35° spreizen. In diesem Zustande wurde das Kind auf Wunsch der Eltern entlassen. Wenn das Gehen damals ohne fremde Hilfe nicht möglich war, so ist heute nach Angabe der Mutter das Kind so weit, dass es mit Hilfe eines Stockes in aufrechter Körperhaltung, ohne zu fallen, grössere Strecken zurücklegen kann.

13. Armin Pr., 14 J. alt. Schon Anfang des neunten Monats geboren. Die Eltern geben an, dass sie sofort eine gewisse Steifigkeit in den Beinen bei dem Knaben bemerkt hätten, die sich allmählich immer mehr verschlimmert hätte. Das Kind war schwerfällig beim Gehen, und hat dabei mit den Armen balancirt, die Fuss-

spitzen stellten sich immer mehr einwärts, die Kniee stiessen beim Gehen aneinander. Es trat sehr schnell Ermüdung ein. Beim Eintritt in die Klinik im Sommer 1896 zeigte sich folgender Status: Der Kopf ist auffallend in der Querrichtung zusammengedrückt; Intelligenz und Sprache normal. Patient zeigt ein aufgeregtes, nervöses Wesen. Geht Patient, so stossen die leicht gebeugten Kniee zusammen, so dass sogar ein Knie vor das andere zu liegen kommt. Er tritt nur mit den nach innen rotirten Fussspitzen auf. Die Unterschenkel stehen in einem nach unten offenen Winkel von etwa 30° zu einander. Lässt man den Patienten Rückenlage einnehmen, so sieht man, wie die Adductoren des Oberschenkels sich stark anspannen. Rechter Fuss befindet sich in Spitzfussstellung. Therapie: Tenotomie der Beuger des Unterschenkels und der Adductoren. Gipsverband in übercorrigirter Stellung. Patient tritt mit ganzer Fusssohle auf, geht mit durchgedrückten Knieen an zwei Stöcken. Die Beine in normaler Stellung.

Als Patient sich in diesem Frühjahr vorstellte, war am Gang, abgesehen von einem geringen Nachschleifen des rechten Beines, nichts Besonderes mehr zu bemerken.

## Zweite Gruppe.

14. Johann B., 12 J. alt. Die Geburt verlief schwierig und kam das Kind asphyctisch zur Welt. Die ersten Spuren der Erkrankung bemerkten die Eltern im 3. Lebensjahre, als das Kind beim Gehen immer hinfiel. Allmählich verschlimmerte sich der Zustand derartig, dass das Kind weder gehen, stehen noch sitzen konnte. Im 8. Jahre war das Kind nicht mehr im Stande, die unteren Gliedmassen auch nur im geringsten zu bewegen; die oberen Extremitäten zeigten nur eine geringe Beweglichkeit. Das Kind hat niemals das Sprechen gelernt. Da dieser Zustand sich nicht änderte, wurde das Kind im Sommer 1898 in die hiesige Privatklinik geschickt, wo folgender Status aufgenommen wurde: Das Kind lag zusammengekauert da; konnte nur unarticulirte Laute von sich geben. Doch hatte es den Anschein, als wenn Patient alles verstehen würde. Der Kopf wurde nach hinten und völlig steif gehalten. Es bestand leichter Strabismus convergens, auch war der Rumpf nach rückwärts gebeugt. Die Arme standen beiderseits im Ellenbogengelenk in spitzwinkliger Flexion; die Oberarme waren fest an den Rumpf gepresst. Die

Hände waren stark palmarflectirt, pronirt und ulnarwärts flectirt; die Finger wurden gestreckt gehalten. Die unteren Extremitäten waren im Kniegelenk in hochgradiger Beugestellung derart, dass die Ferse des Fusses beim Liegen die Glutäen berührte. Die Kniee waren fest aneinander gepresst, die Oberschenkel stark adducirt und im Hüftgelenk leicht flectirt. Die Füsse standen in Spitzfussstellung. Waren nun auch die Aussichten auf wesentliche Besserung keine glänzenden bei der Schwere des Leidens, zumal die Intelligenz und Sprache eine bedeutende Einbusse erlitten hatten, so war es doch indicirt, aus dem Kinde, das bis dahin ein Krüppel war, mit Hilfe aller zu Gebote stehenden Mittel einen einigermassen gehfähigen Menschen zu machen. Dies sollte geschehen durch die in der üblichen Weise vorgenommenen Sehnenschnitte und Anlegung eines Gipsverbandes in möglichst gestreckter Stellung. Es gelang nun auch, in Narkose nach Tenotomie der Achillessehnen und der Beugesehnen im Kniegelenk und der Adductorensehnen die Beine in fast gestreckter und genügend abducirter Stellung einzugipsen. Ein plötzlich eingetretener Tod, 12 Stunden nach der Operation, nach der sich noch epileptiforme Anfälle zeigten, hat nun diese geringe Aussicht genommen. Eine Section, die sicherlich vieles Wissenswerthe und Dunkle auf diesem Gebiete aufgedeckt hätte, wurde leider von den Angehörigen verweigert.

15. Elfriede M., 18 Jahre alt, ein Siebenmonatkind. Hat mit 2 Jahren etwas laufen gelernt; sie ging breitbeinig und musste mit den Händen Balance halten. Ein halbes Jahr später konnte sie nicht mehr gehen; stellte man sie auf, so sank sie gleich wieder zusammen, auch bemerkte die Mutter eine gewisse Unruhe bei ihr, Zuckungen an allen Theilen des Körpers. Desgleichen fiel den Eltern eine allmählich eintretende Steifigkeit in den Gelenken auf. Dieser Zustand verschlimmerte sich von Jahr zu Jahr, und als das Mädchen im Sommer 1898 in unsere Klinik eintrat, zeigte es ein Krankheitsbild, dessen Schwere kein günstiges Resultat betreffs der Gehfähigkeit erwarten liess. Patientin konnte weder gehen noch stehen. Sie führte mit den Händen ungeschickte Greifbewegungen aus und zeigte besonders links starke spastische Palmarflexionen der Mittelhandfingergelenke. Die Beine standen im Kniegelenk in leichter Beugestellung, konnten aber passiv vollkommen gestreckt werden, die inneren Condylen der Oberschenkel lagen fest aneinander. Die Füsse standen in Equino-

varusstellung. Die Gesichtsmusculatur war spastisch afficirt, was man beim Sprechen deutlich wahrnehmen konnte. Die Sprache selbst war undeutlich, langsam und abgerissen. Auch fehlte Strabismus nicht. Die Intelligenz war nur in geringem Grade gestört. Die Behandlung bestand in der Tenotomie der Achillessehnen und Correcturstellung der Füsse durch Gipsverband. Darauf Anfertigung von Schienenhülsenapparaten, mit denen sie die ersten Gehversuche machen musste, indem sie von zwei Seiten an den Armen geführt wurde. Konnte Patientin zuvor nicht einen einzigen Schritt machen, so war doch jetzt wenigstens das eine erreicht, dass sie allein stehen, mit ganzer Fusssohle auftreten und an den Händen gehalten das eine Bein langsam vor das andere setzen konnte. Mit Rücksicht auf die Unmöglichkeit, die Arme zum Halten einer Krücke zu gebrauchen, konnte man mit diesem, wenn auch nur geringen Erfolge immerhin zufrieden sein. Ein Bruder, der sich gleichfalls in unserer Behandlung befand, bei dem aber anamnestisch nichts festgestellt werden konnte, zeigte die gleichen Symptome, wenn auch in viel geringerem Grade.

### Dritte Gruppe.

16. Albert W., 6 Jahre alt, hat in den ersten Lebensmonaten viel an Convulsionen gelitten und nie gehen gelernt. Schon im ersten Jahre hatte die Mutter bei dem Kinde unaufhörlich Zuckungen im Gesicht und unwillkürliche Bewegungen der Gliedmassen bemerkt, die bis zum Eintritt in die Klinik, Sommer 1898, stets die gleichen geblieben waren. Patient konnte zwar einen Augenblick stehen, fing aber bald zu schwanken an und fiel zu Boden. Das Gehen war unmöglich. Bei den geringsten Gehversuchen, wobei er geführt werden musste, traten stets unwillkürliche incoordinirte Bewegungen sämmtlicher Extremitäten auf. Neben diesen Incoordinationsbewegungen, die an den Beinen stärker waren als an den Armen, bestand eine lebhafte Zuckung in der Gesichtsmusculatur, die Augen wurden gross aufgerissen; meist verzog er den Mund mit lächelnder Miene und stiess unarticulirte Laute aus. Ausgiebige Beweglichkeit sämmtlicher Gelenke. Die Sprache war etwas stotternd. Beim Sprechen wurde der Mund ebenfalls stets unwillkürlich verzogen. Bei geringen, selbst freudigen Ereignissen schrie er sehr stark und laut. Es bestand nur ein ganz leichter Grad von Schwachsinn. Die Finger sowohl als die Zehen zeigten Athetosebewegungen.

Die Therapie bestand in Massage und exact durchgeführten gymnastischen Uebungen, und schon nach einigen Monaten konnte man sehen, wie die Unruhe in den Gliedmassen nachgelassen hatte. Er hatte letztere besser in seiner Gewalt. Fiel er auch bei seiner Entlassung noch öfters zu Boden und schleuderte er auch noch die Beine etwas, so war er doch im Stande, nunmehr allein ohne jede Hilfe längere Zeit zu gehen und war nicht mehr der Aufsicht in gleichem Maasse bedürftig. Die Gesichtsverzerrungen waren unbeeinflusst geblieben.

Abgesehen von der zweiten und dritten Gruppe sind noch etliche Fälle von rein Little'scher Krankheit der gleichen Behandlung in der Prof. Hoffa'schen Klinik unterzogen, doch kann ich über diese nicht berichten, da wir trotz unserer Bemühungen das Schlussresultat nicht erfahren konnten. Die angeführten Fälle mögen aber genügen, zu beweisen, dass auf chirurgisch-orthopädischem Wege eine wesentlich bessere Gehfähigkeit in den hierher gehörigen Fällen zu erreichen ist.

Auf Grund dieser in der Hoffa'schen Klinik beobachteten Fälle möchte ich das Symptombild der Little'schen Erkrankung und der allgemeinen Starre folgendermassen skizziren: Die unteren Extremitäten sind immer und fast gleich stark befallen und stets mehr afficirt als die oberen, die auch ganz frei bleiben können, wie es ja in den meisten der angeführten Fälle wirklich der Fall ist.

Bei den Kindern stehen die Beine meist nach innen rotirt und stark adducirt und findet man häufig eine Beinkreuzung. Dies ist bei den Erwachsenen nicht so sehr ausgeprägt, insbesondere nicht die Einwärtsrotation, die ganz fehlen kann. Das Hüftgelenk ist meist leicht gebeugt, dagegen wechselt die Contracturstellung beim Kniegelenk von den leichtesten bis zu den schwersten Graden. Mit der Stellung der Füsse ist es ganz verschieden; man findet sowohl Pes equinus als auch Pes equino-varus und valgus, zuweilen auch letztere gleichzeitig. Der Rumpf wird steif und vorn über gehalten. Sämmtliche Bewegungen zeigen wenig Geschick und Grazie. Der Schritt ist kurz und heftig; der Gang unsicher schleppend, schleifend oder nachziehend, in der Weise, dass der aufgehobene Fuss auf der Spitze über den Fussboden schleift und beim Aufsetzen entweder vor oder jenseits des anderen gesetzt wird. Dabei streifen sich die Kniee und bemerkt man schwankende Rumpfbewegungen. In vielen Fällen, insbesondere bei starkem Adductorenspasmus ist das Gehen überhaupt nicht mög-

lich. Die oberen Extremitäten sind meist intact (Fall 1—13), weil sie bekanntlich einer Rückbildung fähig sind. Sind sie aber ergriffen (Fall 14 u. 15), so liegen gewöhnlich die Oberarme dem Rumpf fest an. Das Ellenbogengelenk ist fast rechtwinklig flectirt; die Hände pronirt, palmar- und ulnarwärts flectirt; die Finger werden gestreckt, ja sogar hyperextendirt gehalten. Es kann aber auch Nacken- und Gesichtsmusculatur befallen werden. Auch Strabismus wird häufiger beobachtet; desgleichen Sprachstörung. Feer hat gefunden, dass in 14 Procent der Fälle die Articulation eine leicht behinderte, stossende, langsame oder schleppende war. Kurz, die Kinder sind mitunter so steif, als ob sie „aus einem Stück" wären (Fall 14 u. 15), wie es in der vortrefflichen Arbeit Little's heisst. Was die Intelligenz anbetrifft, so ist das vollkommene Intactsein derselben eine Seltenheit; in der Regel bleiben die Kinder in der geistigen Entwickelung zurück, wie wir dies hinlänglich beobachten konnten. Nur in ganz wenigen Fällen fehlte jede Spur einer Intelligenzstörung. Es finden sich bald geringere, bald grössere Grade von geistiger Minorität; Idiotie bildet wohl eine Ausnahme. In der ersten Zeit post partum haben sich auch Convulsionen gezeigt, die später hier und da wiederkehrten oder ganz verschwanden. Dass auch Epilepsie als Begleiterscheinung der spastischen Diplegien aufgetreten ist, konnten wir nicht beobachten; nur im Fall 14, der ad exitum kam, zeigte sich post operationem eine Art epileptischen Anfalls. Die Sensibilität ist vollkommen intact. Die electrische Erregbarkeit der Musculatur bleibt normal, dagegen sind die Sehnenreflexe gesteigert. Diese Krankheitserscheinungen treten nun in der verschiedensten Form auf, von hochgradiger Idiotie zur intacten Intelligenz, von der stärksten Muskelrigidität bis zur fast völligen Beweglichkeit der Gelenke; wir können daher alle möglichen Abstufungen beobachten. Der Verlauf der Krankheit ist meist ein regressiver, besonders an den oberen Extremitäten, worauf schon Little hingewiesen hat. Die von ihm gegebene Beschreibung umfasst sowohl die Formen der allgemeinen wie paraplegischen Starre und nennt erstere diejenige Krankheit, bei der alle Muskeln spastisch afficirt sind und auch Sprech- und Intelligenzstörungen bestehen, letztere dagegen diejenige, bei der die oberen Extremitäten intact sind resp. nur eine geringe Hypotonie der Muskeln zeigen und bloss die unteren Extremitäten befallen sind und als wichtiges Symptom Strabismus gefunden wird.

Wenn wir auch diese Definition voll und ganz anerkennen, so

möchten wir doch auf Grund unserer Beobachtungen und der dabei gesammelten Erfahrungen für den Praktiker die Fälle, bei denen nur die unteren Extremitäten befallen sind, als reine Little'sche Krankheit, weil das Bild ein ganz typisches ist, wie es die Krankengeschichten zeigen, und die Fälle, bei denen noch die oberen Extremitäten ergriffen und cerebrale Störungen vorhanden sind, als allgemeine Starre bezeichnen.

Wie gestaltet sich nun kurz das Krankheitsbild der allgemeinen Athetose? Dasselbe gleicht fast vollkommen dem Bilde einer Verdoppelung der Hemiathetose Oulmont's oder choreatischen Parese von Freud-Rie. Die Athetose, deren Aetiologie bis jetzt noch ziemlich dunkel ist, ist charakterisirt durch das Zurücktreten der Contracturen und Vorhandensein von lähmungsartigen Erscheinungen und Spontanbewegungen. Von einer pathologischen Anatomie kann vorläufig ebenfalls noch nicht viel gesagt werden. Strümpell hält es für wahrscheinlich, dass es sich stets um eine cerebrale (vielleicht corticale) Störung handelt. Doch fehlt es in dieser Beziehung noch an sicheren Sectionsbefunden. Die Krankheit befällt am häufigsten die oberen Extremitäten und an diesen vorzüglich die Endglieder, die fast ununterbrochen unwillkürliche, ungeordnete Bewegungen zeigen bald geringeren bald stärkeren Grades. Im ganzen weniger afficirt sind die Beine. Der Gang hat meist einen spastisch atactischen Charakter infolge der häufigen Combination der Athetose mit spastischer Paraplegie. In der Gesichtsmusculatur treten ticähnliche Zuckungen auf, die sich zu ruheloser Thätigkeit steigern können. Die Intelligenz und Sprache erleiden meist nur eine unbedeutende Einbusse. Das Krankheitsbild ist im allgemeinen so charakteristisch, dass ein Irrthum bezüglich der Diagnose kaum möglich ist, wenn man einen derartigen Fall einmal gesehen hat.

Ueberblicken wir nun unsere Fälle, so können wir die ersten 13 zur ersten, Fall 14 und 15 zur zweiten und Fall 16 zur dritten Gruppe rechnen. Sehen wir doch, wie in Fall 1—13 nur die unteren Extremitäten befallen sind, kurz das typische Little'sche Krankheitsbild zeigen, in Fall 14 und 15 eine allgemeine Starre vorhanden ist und in Fall 16 allgemeine Athetose vorliegt.

Was ist nun die Aetiologie der Erkrankung der ersten beiden Gruppen? Es ist das grosse Verdienst des englischen Chirurgen Little, Mitte dieses Jahrhunderts als das wichtigste ätiologische Moment derselben die abnorme Geburt erkannt zu haben. Konnte er

doch fast in allen von ihm beobachteten Fällen Abnormitäten des Geburtsactes nachweisen, nämlich abnorme Geburtslagen, schwierige Entbindung infolge von Rigidität der mütterlichen Geburtswege, operative Eingriffe bei der Geburt, Wendungen, Steisslage, Frühgeburt, Vorfall der Nabelschnur und als letztes wichtigstes die Asphyxia neonatorum. Betrachten wir wiederum unsere Fälle, so finden wir, dass auch in den unserigen fast ausnahmslos frühzeitige, schwere oder asphyctische Geburt vorgelegen hat. Es ist diese Ansicht auch noch von vielen anderen Autoren bestätigt (Adams, Stromeyer, Busch, Maydl, Feer, Naef etc.). Feer und Naef wollen nun die Fälle ohne Hirnsymptome auf Frühgeburt, diejenigen mit Hirnsymptomen dagegen auf schwere resp. asphyctische Geburt zurückführen. Unsere Beobachtungen ergaben das gleiche. Kürzlich wurde im Correspondenzblatt für Schweizerärzte von Dössekker, Zürich, ein Fall von infantiler Cerebrallähmung bei Drillingsgeburt publicirt, der um so mehr beachtet zu werden verdient, als ein derartiger Fall in der Literatur bisher nicht zu finden war.

Dass diese Erkrankung bei Geschwistern vorkommt, ist bekannt; ich will nur an die 3 von Schultze beobachteten Fälle erinnern und erwähnen, dass auch in unserer Klinik sich zwei Patientinnen befanden, deren Brüder von derselben Krankheit befallen sind (Fall 3 und 15). Auch Osler erwähnt, dass er zwei Brüder mit derselben Affection gesehen habe.

Die Erblichkeit spielt keine Rolle; jedenfalls ist in der Literatur von mir kein derartiger Fall gefunden. Dagegen darf die Syphilis jetzt einen Platz in der Aetiologie dieser Erkrankung beanspruchen (Fournier, Erlenmeyer und andere). Bekannt und sichergestellt sind die beiden Fälle von Gilles de la Tourette.

Wenden wir uns jetzt der pathologischen Anatomie dieser Erkrankung zu, so wusste Little so viel, dass infolge der unterbrochenen Placentarathmung die venösen Bahnen im Nervensystem sich anfüllen, capilläre Apoplexien und grössere Blutaustritte an den serösen Oberflächen entstehen, dass solche Veränderungen zur Atrophie des von Blutungen betroffenen Hirngewebes führen. Bei den infolge Asphyxie gestorbenen Kindern, die zur Section kamen, fand man gewöhnlich die Blutaustritte an den Rückenmarkshüllen, weshalb Little diese für die Muskelrigidität verantwortlich machte. Bestanden auch noch Intelligenzstörungen, so leitete er diese von einer Verletzung des Gehirns ab. Er hielt also diese Erkrankung für ein

Leiden cerebrospinaler Art. Eine wichtige Aufklärung dieses dunklen Gebietes brachte uns nun eine amerikanische Aerztin Sarah Mc. Nutt 1885. Sie lieferte nämlich den Nachweis, dass die Schädigungen, welche Kinder bei Geburtsanomalien erlitten, in einer Gehirnhautblutung bestehen, die dann später, wie die Sectionen ergaben, zur Sklerose der Hirnwindungen geführt hat. Seitdem wurde die sogen. Little'sche Krankheit von den meisten Autoren als ein Leiden mit rein cerebraler Localisation angesehen, und diese Ansicht vertritt man auch heute noch allgemein. Diese Meningealblutungen, die bei einer schweren Geburt auftreten, erfolgen nach Virchow dadurch, dass die Venen im subarachnoidealen Gewebe an der Stelle, wo dieselben aus der Pia in die grossen Hirnsinus einmünden, infolge der Uebereinanderschiebung der Scheitelbeine zerreissen. Ausser den traumatischen Hämorrhagien hat man noch vielfach bei den Sectionen von mit Cerebrallähmung behafteten Kindern intracerebrale Blutungen gefunden, die durch Berstung, Thrombosirung und Embolie entstanden waren. Auch entzündliche Processe, Encephalitis, Meningitis etc. haben nach einigen Forschern zu diesen Erkrankungen geführt. Weiter wurden Sklerose, Atrophie, Parencephalie in vielen derartigen Fällen gefunden. Dann spielen nach den neuesten Forschungen Entwickelungshemmungen des Gehirns und Störungen der Pyramidenbahnen eine grosse Rolle. Doch in dieser Hinsicht ist es immerhin noch äusserst schwierig, nach dem heutigen Stand der Wissenschaft sich in dem grossen Gewirr der Meinungen zurecht zu finden, und bleibt vorderhand noch das zu Recht bestehen, dass man Gewisses hierüber noch nicht weiss. Nach Freud handelt es sich bei dem Zustandekommen der spastischen Contracturen der Muskeln nach derartigen Störungen um abgestufte Functionsstörung des corticomotorischen Neurons; völlige Aufhebung der Function bedingt Lähmung. Eine nicht völlige Unterbrechung der Bahn führt zur Parese. Er sagt so: „Starre entsteht, wenn die Function des corticalen Neurons bloss abgeschwächt, nicht aufgehoben ist. Starre und Lähmung können sich darum in beliebigem Maasse und nach jeder topischen Anordnung vermengen. Die Starre wird hierbei aufgefasst als die Folge des Ueberwiegens spinaler Innervation, nicht als spinales Reizsymptom. Die verschiedene Betheiligung der Extremitäten an der Starre und an der Lähmung lässt dann eine Erklärung zu. Die corticale Bahn hat bei weitem mehr Einfluss auf die oberen als auf die unteren Extremitäten. Entfällt der Rindeneinfluss völlig, so muss

sich dies an den Armen stärker bemerkbar machen durch ein höheres Maass von Lähmung und Contractur; erfährt er nur eine allgemeine qualitative Herabsetzung, so bleibt ihm für die Innervation der Arme noch eine gewisse Bedeutung, so dass diese gegen Lähmung und Contractur besser bewahrt sind als die Beine. Die paraplegische Starre wäre somit der reducirte Ausdruck einer unvollständigen und allgemeinen Functionsstörung des corticomotorischen Neurons."

Hiernach können wir die Störung, die wir bei allen unseren Patienten vorfinden, nicht auf eine Unterbrechung im Verlauf des corticomotorischen Neurons, sondern nur auf eine Abschwächung seiner Wirkung, also auf eine Functionsstörung zurückführen.

Mit Rücksicht auf diese Thatsache hat die Therapie die Aufgabe, die Energie des corticomotorischen Neurons zu heben und im Gegensatz dazu die Wirkung des peripheren Neurons zu schwächen. Von vornherein ist es natürlich ausgeschlossen bei der Natur des Leidens radical vorzugehen. Wissen wir doch vorläufig noch viel zu wenig über die pathologisch-anatomischen Verhältnisse, um auf chirurgischem Wege Erfolg zu erwarten! Aber immerhin steht uns eine symptomatische Therapie zu Gebote, welche manches zu leisten im Stande ist, wie wir es fast in allen unseren Fällen, bei den einen mehr, bei den anderen weniger, zur Genüge sehen können. Dass die Behandlung derartig Kranker in die Hände der Chirurgen, speciell der Orthopäden, übergegangen ist, ist wohl erklärlich, haben sich doch alle internen Mittel, die Elektricität und die Bäder als erfolglos erwiesen! Von den orthopädischen Chirurgen sind es anfangs Audry, Delpech, Heine, Little, später Rupprecht, Maydl, und in jüngster Zeit Lorenz, Hoffa, Schulthess, Redard und Vincent gewesen, die sich mit der Therapie eingehend beschäftigt und die schönsten Resultate aufzuweisen haben. Doch nicht alle Fälle eignen sich für eine chirurgisch-orthopädische Behandlung, und betrachten wir unsere Fälle, so zeigt sich, dass am besten für eine derartige Behandlung diejenigen Fälle geeignet sind, bei denen nur die unteren Extremitäten befallen sind und unter diesen, wie es auch natürlich ist, wieder diejenigen, bei denen nur eine geringe Contractur vorhanden ist. Die Behandlung solcher Fälle weist vorzügliche Resultate auf, wie verschiedene unserer Fälle zeigen. Auch bei stärkeren, ja stärksten Contracturen haben wir noch ausgezeichnete Erfolge gesehen. Auch in den Fällen, bei denen ausser Befallensein der unteren Extremitäten noch Intelligenz-

störungen leichteren Grades sich zeigten, oder wie im Fall 16 allgemeine Athetose vorlag, waren die Resultate noch relativ günstige. Dagegen ungünstig erwiesen sich die Fälle, bei denen stärkere Intelligenzstörungen und Contracturen der oberen Extremitäten vorhanden waren, wie es die Fälle 14 und 15 zeigen.

Im Fall 15 haben wir nur einen geringen Erfolg gesehen und im Fall 14 trat sogar post operationem der Exitus ein. Konnten wir nun die Todesursache auch nicht genau feststellen, da eine Section nicht gestattet wurde, so müssen wir doch mit ziemlicher Bestimmtheit annehmen, dass die Operation nicht ohne Einfluss geblieben ist. Dieser Fall lehrt uns, bei derartig schwer Afficirten die grösste Vorsicht walten zu lassen und vielleicht lieber jeden Eingriff zu vermeiden, als durch denselben dem Kranken einen kleinen Vortheil zu bringen, nämlich ihm einigermassen das Gehen zu ermöglichen. Absolut ungeeignet sind natürlich Fälle mit Idiotie, wovon bislang keiner in unsere Behandlung gekommen ist. Worin besteht nun die symptomatische Behandlung? Die Hauptaufgabe derselben wird sein, die vorhandenen Gleichgewichtsstörungen des Muskelantagonismus möglichst auszugleichen.

Aus den Krankengeschichten sämmtlicher Fälle können wir ersehen, dass die Flexoren und Adductoren die Extensoren und Abductoren überwiegen. Wir müssen demnach bestrebt sein, die ersteren zu schwächen und die letzteren zu kräftigen. Durch die Praxis haben wir gelernt, dass wir das eine am besten durch längere Zeit fortgesetzte Massage und gymnastische Uebungen erreichen und schon allein hierdurch leichtere Fälle zur wesentlichen Besserung bringen können. Das andere dagegen erzielen wir ebenfalls durch Massage und zwar durch das Tapotement der Sehnenenden, das in gehöriger Weise ausgeführt eine krampflösende Wirkung auf den spastisch contrahirten Muskel ausübt.

Einen anderen Weg müssen wir dagegen einschlagen, wenn hochgradige Contracturen und Spasmen bestehen und wenn bereits Bänderschrumpfungen und nutritive Verkürzungen eingetreten sind. In diesen Fällen haben Hoffa und Lorenz unabhängig von einander den operativen Weg zur Beseitigung von Contracturstellungen gewählt, der in der Tenotomie resp. Tendectomie der contracturirten Muskeln besteht. Es werden dabei im wesentlichen die Muskeln in der Kniekehle, die Adductoren und die Achillessehne in Betracht kommen. Durch diese Operation verlängern wir die Sehnen resp.

Muskeln, die durch narbiges Gewebe wieder vereinigt werden und überwinden sonstige Hindernisse dadurch, dass wir mit aller Kraft manuell resp. mittelst Apparaten redressiren. Die corrigirte Stellung wird durch Gipsverbände gehalten. Das Eingipsen geschieht in möglichster Hyperextension, Abduction und Aussenrotation. Hat man nun die Contracturen durch einen derartigen Verband beseitigt, so kommt es darauf an, nach Abnahme desselben, was meist nach 4—5 Wochen geschieht, die corrigirte Stellung beizubehalten. Und dies erreichen wir sehr gut durch Massage, Uebungen und einen von Hoffa construirten Lagerungsapparat. Diese Nachbehandlung ist nöthig, um wirklich gute Erfolge von seinen Mühewaltungen zu haben. Es beginnen dann langsam die Gehübungen, die mit gymnastischen Uebungen abwechseln. Die Behandlungsmethode, in dieser Weise exact durchgeführt, hat in den meisten Fällen zu den schönsten und besten Resultaten geführt, wie die oben angeführten Fälle es auch beweisen.

Die Behandlung unseres Athetosekranken (Fall 16) bestand in exacter Durchführung von Massage 2mal täglich und gymnastischen Uebungen sowie Gehübungen. Wir konnten uns überzeugen, wie allmählich die Ataxie sich besserte und der Knabe, der anfangs ständig zu Boden fiel, nach und nach eine immerhin befriedigende Sicherheit im Gehen erlangte. Die Behandlung erstreckte sich auf ca. 5—6 Monate. Somit können wir nur diese Behandlungsmethode empfehlen, nachdem alle übrigen Mittel ohne Erfolg geblieben sind; allerdings verfügen wir nur über einen Fall, an dem wir diese Methode ausführen und das Resultat derselben prüfen konnten.

Ich lasse zum Schluss die Krankengeschichten der Fälle, die in den Rahmen der cerebralen Hemiplegie gehören, folgen:

### Vierte Gruppe.

17. Gertrud Pr., 8 Jahre alt. Anamnestisch ist bekannt, dass das Kind in den ersten Lebensmonaten an Krämpfen erkrankte, die mit dem ersten Lebensjahre wieder verschwanden. Im dritten Jahre begann das Kind zu laufen, wobei die Eltern bemerkten, dass es das rechte Bein nachschleppte und den Arm stets gebeugt hielt. Dieser Zustand soll sich bis zum Eintritt in die Klinik, Sommer 1898, nicht geändert haben. Wir stellten folgenden Befund fest: Das Kind hinkt leicht und es fällt bei oberflächlicher

Betrachtung auf, dass das rechte Kniegelenk und Ellenbogengelenk immer leicht gebeugt gehalten werden und dass ferner die rechte Hand herabhängt. Eine Atrophie der rechten Seite besteht nicht. Active Bewegungen im Schultergelenk und Ellenbogengelenk gut ausführbar, nur kann das letztere nicht vollkommen gestreckt werden. Man fühlt dann leicht spastische Widerstände in den Beugemuskeln, das gleiche ergibt sich am Kniegelenk. Lässt man die Patientin den rechten Arm wagrecht halten, so hängt die Hand in Pronationsstellung herab. Die Finger können activ aus ihrer hängenden Lage ein wenig dorsalwärts bewegt werden. Supination der Hand ist ausführbar. Active Streckung der Hand ist nicht möglich.

Therapie: Massage und Elektricität, ferner wegen der bestehenden Radialislähmung Verkürzung des Extensor carpi radialis, Stellung der Hand mittelst Gipsschiene in starker Dorsalflexion. Nach 4 Wochen Abnahme des Verbandes; Hand steht in normaler Stellung. Die Finger können besser gebeugt und gestreckt werden. Die Greifkraft der Hand hat zugenommen, so dass Patientin einen kleineren Gegenstand völlig festhalten kann. Auch die Haltung des Armes ist besser als vorher.

18. Carl H., 6 Jahre alt. Geburtsanomalien nicht vorhanden. Mit einem halben Jahre bemerkte die Mutter, dass das Kind den linken Arm gar nicht beugen wollte. Als es anfangen sollte, zu gehen, fiel weiter auf, dass es das linke Bein immer nachschleifte und hinkte. Dies trat noch deutlicher hervor, als es allein zu gehen begann. Irgend eine Kinderkrankheit infectiöser Art ist der Mutter nicht bekannt. Mit 3 Jahren stellten sich ohne jede Veranlassung Krampfanfälle ein, die nach der Beschreibung der Mutter epileptisch waren und bis zum fünften Jahre anhielten. Bei der Aufnahme zeigte sich folgender Befund: Intelligenz und Sprache ungestört. Das Kind hinkt etwas mit dem linken Bein. Die Extremitäten der linken Seite ein wenig schwächer als rechts. Der linke Arm wird in stumpfem Winkel gebeugt gehalten und kann activ nicht völlig gestreckt werden. Dabei treten in der Ellenbeuge die Sehnen stark hervor. Besonders Rotation im Ellbogengelenk sehr erschwert. Der linke Arm und das Bein sind auch etwas kürzer als rechts und erscheint die linke Hand kleiner. Die Finger können völlig zur Faust geschlossen und wieder gestreckt werden. Das linke Bein wird im Kniegelenk in geringem Grade gebeugt gehalten und tritt

Patient nicht gänzlich mit der Ferse auf. Streckt man das Bein, so geht es immer wieder in leichte Beugestellung zurück. Die Dorsalflexion des Fusses ist erschwert infolge starker Anspannung der Achillessehne. Therapie: Massage und Elektricität. Tenotomie der Achillessehne zur Beseitigung des Spitzfusses. Gipsverband. Nach 4 Wochen Abnahme desselben. Patient tritt mit der ganzen Fusssohle auf und hat das Hinken ein wenig nachgelassen. Der Zustand des Armes ist unbeeinflusst geblieben.

19. Nanny V., 5½ Jahre alt, normal geboren; erkrankte mit 10 Monaten an Hirnhautentzündung; im Anschluss daran habe sich eine Lähmung des linken Armes eingestellt, und als das Kind anfing zu gehen, bemerkten auch die Eltern ein Nachschleppen des linken Beines. Da diese Lähmungserscheinungen anhielten, kamen sie mit dem Kinde im Sommer 1897 in die Professor Hoffa'sche Klinik, wo folgender Befund fixirt wurde:

Intelligenz herabgesetzt, die Sprache undeutlich und erschwert. Es bestand Strabismus. Der linke Arm wurde im Ellbogengelenk rechtwinklig gebeugt gehalten und an den Rumpf angedrückt; die Finger werden zur Faust geballt und ist die Streckung sehr erschwert. Das linke Bein wird sowohl im Hüft- wie im Kniegelenk etwas gebeugt gehalten und nach innen rotirt und zeigt der Fuss eine Equinovarusstellung. Der Gang ist hinkend mit einer Kreisschwenkung im Hüftgelenk und ziemlich unsicher. Therapie: Massage, Elektricität, Gehübungen; darauf Tenotomie der Achillessehne. Patientin geht jetzt, wie die Mutter uns kürzlich berichtete, wesentlich sicherer und tritt mit der ganzen Fusssohle auf. Die Intelligenz soll sich gehoben haben. Am Arm keine Aenderung.

20. Janchen E., 17 J., rechtzeitig geboren, ist bis zum 12. Jahre gesund gewesen; bekam mit 12½ Jahren plötzlich eine Ohnmacht, woran sich eine Bewusstlosigkeit von 6 Stunden anschloss. Eine Ursache war nicht aufzufinden. Hereditär nicht belastet; keine Infectionskrankheit. Als das Kind gehen sollte, bemerkten die Eltern, dass es auf der rechten Seite gelähmt sei, d. h. dass es das rechte Bein nachschleppte und den rechten Arm stets gebeugt hielt. Dieser Zustand änderte sich nicht. Bei der Aufnahme in die Klinik Frühjahr 1898 bot sich folgendes Bild:

Keine Intelligenzstörungen, die Sprache etwas erschwert. Der

Gang ist hinkend und wird das rechte Bein nachgezogen. Die rechte Beckenhälfte wird dabei etwas gehoben, so dass das rechte Bein in Adductionsstellung kommt. Es wird dabei auch mit dem rechten Bein aufgestampft. Es besteht auch am rechten Unterschenkel eine Atrophie geringen Grades. Lässt man den Fuss ruhig hängen, so stellt er sich in Equinovarusstellung ein. Die Dorsalflexion des Fusses ist nur in geringem Grade möglich. Die grosse Zehe steht in leichter Dorsalflexion. Keine Hüft- und Kniegelenkscontractur. Die Musculatur des rechten Armes zeigt keinen Unterschied gegen links. Der rechte Arm wird gewöhnlich im Ellbogengelenk in einem Winkel von 45° gebeugt gehalten, die Hand hängt wie bei Radialislähmung herab. Der Arm kann nur wenig activ gestreckt werden, passiv etwa bis zu 25°; dann fühlt man deutlich einen Widerstand in den Sehnen der Ellenbeuge. Der Vorderarm steht in pronirter Stellung. Die Supination ist erschwert. Hält man den Arm wagerecht, so hängt die Hand rechtwinklig herab und der Daumen steht stark adducirt, man kann sagen, in die Hohlhand eingeschlagen. Bei grosser Kraftanstrengung kann Patientin zwar die Hand einen Moment gerade strecken, geht dann aber immer gleich wieder in die Hängestellung zurück. Passiv kann die Hand gut dorsalflectirt werden. Therapie: Verkürzung des Musculus carpi radialis. Stellung der Hand in Dorsal- und Radialflexion in Gips. 3 Wochen später Massage und Elektricität. Die Hand steht zum Unterarm gestreckt; der Daumen ist zwar noch etwas adducirt; die Hand steht noch ein wenig ulnarflectirt; im ganzen sind aber die Greifbewegungen und die allgemeine Gebrauchsfähigkeit besser geworden.

21. Fr. Kr., 3 Jahre alt. Ungefähr mit ¾ Jahren bemerkte der Vater, dass das Kind, das vordem niemals krank gewesen ist, das rechte Beinchen bei den Gehversuchen nachschleppte und den rechten Arm in rechtwinkliger Beugestellung ziemlich krampfhaft an die Brust anlegte und nur mit Mühe von derselben entfernen konnte. Da der Vater, der selbst Arzt ist, von der Behandlung mit Massage, Elektricität und Bädern keine genügenden Fortschritte sah, wurde es in die hiesige Klinik gebracht, wo bei der Untersuchung die charakteristischen Symptome einer cerebralen Hemiplegie constatirt wurden. Hier wurde die Behandlung in derselben Weise noch längere Zeit fortgesetzt und die Tenotomie der Achillessehne wegen bestehenden hochgradigen Spitzfusses gemacht. Da aber nach

Abnahme des Gipsverbandes immer noch eine leichte Spitzfussstellung bestand, erhielt das Kind noch eine Beinschiene mit Fersenzug, mit der es dann wieder entlassen wurde und ganz gut ging. Auf unsere Anfrage theilt uns der Vater über den jetzigen Zustand, 1 Jahr nach der Entlassung, folgendes mit: „Zur Zeit, wenn hie und da die Schiene weggelassen wird, ermüdet das Kind zwar leicht, tritt auch zuweilen mit der äusseren Seite des Fusses auf, ebenso tritt auch wieder, wenn es nicht immerwährend aufmerksam gemacht wird, leichte Contractur der Achillessehne ein; es tritt also noch in geringem Grade mit der Fussspitze auf. Doch ist es im allgemeinen entschieden besser geworden. Ebenso ist auch die Muskelatrophie nicht mehr in dem hohen Grade vorhanden. Ein Nachschleppen wird kaum noch bemerkt. Dagegen lässt das rechte Aermchen noch mehr zu wünschen übrig. Es besteht immer noch eine Flexionscontractur im Ellbogengelenk. Auch sind die Aussenrotation des Armes und die entsprechenden Coordinationsbewegungen noch ziemlich schlecht."

22. Johann H., 17 Jahre alt, erkrankte mit 2 Jahren an Scharlach und bekam im Anschluss daran eine linksseitige Lähmung. Die Lähmungserscheinungen gingen zwar zurück, doch blieb ein Klumpfuss bestehen, der das Gehen ziemlich erschwerte. Bei seinem Eintritt in die Klinik im Sommer 1896 zeigte der linke Arm ausser einer leichten Flexionscontractur im Ellbogengelenk keine Abweichungen vom Normalen, dagegen trat Patient mit dem äusseren Fussrand auf und bestand eine leichte Flexionscontractur im Kniegelenk. Keine Intelligenz- und Sprachstörungen. Es wurde ein Redressement des Klumpfusses vorgenommen, worauf Patient wieder mit der ganzen Fusssohle auftrat und einen wesentlich besseren Gang hatte. Heute soll Patient ausgezeichnet gehen und sich derartig gekräftigt haben, dass er sogar grössere Lasten zu tragen vermag.

Sind nun auch noch mehrere Fälle von cerebraler Hemiplegie von uns behandelt, so will ich mich doch auf die hier angeführten Krankengeschichten beschränken, weil alle einander sehr gleichen und in derselben Weise verfahren wurde, daher nur Wiederholungen stattfinden würden.

Auf Grund der beobachteten Fälle lässt sich das Krankheitsbild der hemiplegischen Kinderlähmung kurz folgendermassen entwerfen:

Die Erkrankung fällt nach Uebereinstimmung fast aller Autoren meistens in die 3 ersten Lebensjahre und wird von da ab seltener. Wenn es auch congenitale hemiplegische Cerebrallähmungen gibt, so wird doch in der übergrossen Mehrzahl der Fälle die Affection extrauterin erworben. Nach Freud wird in nahezu einem Drittel die Affection auf eine Infectionskrankheit (Masern, Scharlach, insbesondere Syphilis) zurückgeführt. Für die Hälfte wird ein ätiologisches Moment nicht gefunden und für den Rest die Krankheit mit Schreck und Kopftrauma in Zusammenhang gebracht. Auch Heredität spielt bei einer Reihe von Autoren (Heine, Richardière, Sachs etc.) eine Rolle. Das Kind, das bis dahin vollkommen gesund war, erkrankt plötzlich unter bald stärkeren, bald geringeren Initialerscheinungen (Erbrechen, Fieber, Convulsionen) und zeigt danach eine hemiplegische Lähmung, die, wie der Name sagt, die eine Körperseite betrifft. Ausserdem wird vielfach Aphasie, Sprach- und Intelligenzstörung angetroffen. Durch häufiges Auftreten von posthemiplegischer Chorea und Epilepsie ist die Prognose getrübt. Was nun die Lähmung anbetrifft, so wird besonders Arm und Bein, weniger das Gesicht betroffen. Die obere Extremität ist meist stärker befallen als die untere, die im allgemeinen eine schnellere Besserung zeigt als die obere. Die Reflexe sind vielfach gesteigert, dagegen findet man selten Sensibilitätsstörungen. Anfangs ist die Lähmung eine schlaffe und erst allmählich geht sie in Contraction über, die aber niemals einen hochgradigen Charakter annimmt.

Die charakteristische Haltung der gelähmten Extremitäten will ich mit den eigenen Worten Gaudard's wiedergeben: „Der Arm ist an den Rumpf gedrückt, der Vorderarm steht in halber Pronation und ist gegen den Oberarm rechtwinklig gebeugt. Der Ellbogen haftet am Körper. Die Hand ist gebeugt und ulnarwärts geneigt, die Finger mehr oder weniger in die Hohlhand geschlagen, wobei sie den Daumen überdecken. Das Bein, um ein geringes nach innen rotirt, zeigt manchmal eine leichte Beugung des Unterschenkels gegen den Oberschenkel und eine Streckung (Plantarflexion) des Fusses. Dabei ist die Fussspitze nach innen gewendet, was dem ganzen Fuss den Charakter des Equinovarus verleiht. Bei der Mehrzahl der Kranken ist die grosse Zehe fast rechtwinklig gegen den Metatarsus erhoben." Freud fügt hinzu, dass die Diagnose der Hemiplegie oft beim ersten Anblick zu machen ist, „wenn man das Kind auf eine ebene Unterlage gesetzt hat. Der Arm wird in der oben

beschriebenen charakteristischen Weise gehalten und das Knie derselben Seite liegt auf der Unterlage nicht auf."

Es ist wohl einleuchtend, dass diese Erkrankungsform den Chirurgen resp. Orthopäden weniger Gelegenheit zum operativen Eingreifen gibt, da ja besonders die oberen Extremitäten, wie wir gesehen haben, ergriffen sind, die vielfach ausser dem Bereich seiner Macht liegen und die Störungen in den unteren Extremitäten einer Besserung ohne jedes Mittel fähig sind. Doch gibt es auch unter dieser Gruppe Fälle, die wir auf chirurgisch-orthopädischem Wege wesentlich bessern können. Auch diese Behandlung kann nur eine symptomatische sein. Einmal können wir die spastische Beugecontractur des Kniegelenkes und den spastischen Equinovarus beseitigen, wie wir dies in verschiedenen von unseren Fällen gethan haben, und zwar in derselben Weise, wie ich es bei der Therapie der Little'schen Erkrankung angegeben habe. Dann aber gelangen in letzter Zeit ganz besonders die Fälle, bei denen eine mehr oder weniger ausgiebige Lähmung des Fusses oder der Hand, sei es Peroneus- oder Radialislähmung, wie sie bei der cerebralen Hemiplegie auftreten kann, besteht, in die Hände der Orthopäden, die Dank den Arbeiten von Drobnik, Nicoladoni, Franke und Vulpius im Stande sind, mittelst der Sehnenplastik derartigen Patienten eine bessere Gebrauchsfähigkeit des Fusses resp. der Hand zu verschaffen.

Zwei Fälle von cerebraler Hemiplegie gaben uns bis jetzt, abgesehen von mehreren anderen, Gelegenheit, derartige plastische Operationen vorzunehmen, die zu ausserordentlich brauchbaren Resultaten geführt haben, wie wir dies aus den betreffenden Krankengeschichten (Fall 17 und 20) ersehen können. Ich will hier nicht eingehend diese Operationsmethode, die in der Hoffa'schen Klinik bei allen mit derartigen Lähmungen behafteten Patienten zur Ausführung gelangt, schildern, da in einer ausführlichen Arbeit des Herrn Gocht, Secundärarzts der Klinik, über Sehnenplastik bei Lähmungen die Vorzüge sowohl wie die Resultate dieser Operationsmethode besondere Berücksichtigung finden werden.

VI.

# Aus der chirurgisch-orthopädischen Privatklinik von Prof. Dr. A. Hoffa in Würzburg.

## Beitrag zur Lehre der angeborenen Skoliosen.

Von

**Dr. A. M. Hirschberger.**

Mit 3 in den Text gedruckten Abbildungen.

Im Laufe des letzten Jahrhunderts haben die von medicinischen Autoren ausgesprochenen Ansichten über Häufigkeit, Ursachen und überhaupt Vorkommen der angeborenen Skoliose eine eigenartige Wandlung durchgemacht. Während nämlich Roy[1]) 1774 direct behauptet, eine angeborene Skoliose käme nicht vor, lässt 20 Jahre später van Gescher[2]) die Frage offen, indem er sagt: „Ob neugeborene Kinder das schiefe Rückgrat auf die Welt bringen, bezweifelt Swagermann, versichern aber Halm und Mery." Dieser selbe Mery[3]) hatte schon im Jahre 1700 eine Missgeburt beschrieben, bei welcher er neben anderen Verbildungen auch eine Skoliose beobachtet hatte. Im Gegensatz zu diesen finden wir bei Meckel[4]) und in dem umfassenden Werke Fleischmann's[5]) aus

[1]) Henr. a Roy, Comm. de scoliosi, L. B. 1774. — In Waiz's neuen Ausz. aus Diss. für Wundärzte, Bd. XV.

[2]) David van Gescher, Bemerkungen über die Entstellungen des Rückgrates. Aus dem Holländischen. Göttingen 1794.

[3]) Mery, Histoire de l'academie des sciences. Paris, année 1700.

[4]) Joh. Friedr. Meckel, Handbuch der pathologischen Anatomie, Bd. II, Leipzig 1816.

[5]) Fleischmann, Dissert. de vitiis congenitis circa thoracem et abdomen. Erlangen 1810.

dem Anfang unseres Jahrhunderts unzweifelhaft die Ueberzeugung ausgesprochen, dass Scoliosis congenita, sogar auch ohne Vorhandensein anderer Missbildungen bei demselben Individuum, bestehen könne, welche Ansicht beide Autoren durch Erwähnung einiger Fälle stützen. Ebenso sicher wird dies in der Folge noch von Mühry[1]), Förster[2]), Hohl[3]) und Rokitansky[4]) behauptet. Walter[5]) ist der letzte, der das Vorkommen einer angeborenen Skoliose bestreitet und nur eine angeborene Disposition dazu bestehen lassen will.

Was nun die Ursachen für diese fehlerhafte Bildung der Wirbelsäule anlangt, so sind darin die verschiedenen Autoren verschiedener Zeiten ziemlich einig. Schon im Jahre 1794 führt ein Ungenannter im „Museum der Heilkunde“[6]) bei Beschreibung eines hierher gehörenden Falles die Verkrümmung der Wirbelsäule auf die Kürze der Nabelschnur und dadurch hervorgerufene abnorme Druckverhältnisse in utero zurück. Fleischmann spricht von dem ungleichen Wachsthum einzelner Wirbel als Grund für die Scoliosis congenita. Mit ihm stimmen Förster[7]) und Rokitansky überein. Letzterer will diese Erkrankung, abgesehen von Seitenkrümmungen der Wirbelsäule beim Vorhandensein anderweitiger monströser Defecte, noch als Folge centraler nervöser Störungen aufgefasst wissen, welcher Ansicht sich Guérin[8]) und Redard[9]) anschliessen. Meyer[10]) spricht sich in seiner diesbezüglichen Arbeit dahin aus, dass die angeborene Skoliose auf in der Fötalperiode entstandenen Bildungshemmungen an einzelnen Wirbeln basire. Ob die Annahme von Fischer[11]) und Vogt[12]),

---

[1]) G. C. Mühry, De spinae dorsi distorsionibus et pede equino. Dissert. Göttingen 1829.

[2]) A. Förster, Handbuch der spec. pathol. Anatomie. Leipzig 1854.

[3]) A. F. Hohl, Die Geburten missgestalteter, kranker und todter Kinder. Halle 1850.

[4]) C. Rokitansky, Handbuch der spec. path. Anat. Wien 1844, Bd. II.

[5]) Ph. Fr. v. Walter, System d. Chirurgie. Freiburg i. B. 1851, Bd. V.

[6]) Museum der Heilkunde, Helvetische Gesellschaft. Zürich 1794, S. 204.

[7]) A. Förster, Die Missbildungen des Menschen. Jena 1861.

[8]) J. Guérin, Recherches sur les difformités congénitales. Paris 1880.

[9]) P. Redard, Traité pratique de Chirurgie orthopédique. Paris 1892.

[10]) H. Meyer, Zürich. In „Henle-Pfeufer's Zeitschrift für rationelle Medicin“ 1855; Neue Folge, Bd. VI.

[11]) H. Fischer, Specielle Chirurgie. Berlin 1892.

[12]) Vogt, Moderne Orthopädik. Berlin 1896.

die angeborene Skoliose auch als Folge der sogen. fötalen Rhachitis aufzufassen, richtig ist, ist nicht genügend erwiesen.

Die Autoren, die in den letzten Jahren der Scoliosis congenita in ihren Werken Erwähnung gethan haben, wie Bardeleben[1]), Barwell[2]), Adams[3]), Coville[4]), sehen sie an einerseits als Folge einer anormalen Ausbildung, Vermehrung oder Mangel, einzelner Wirbel, andererseits, um Hoffa's[5]) Ausdruck zu gebrauchen, als intrauterine Belastungsdeformität.

Alle einschlägigen Arbeiten bekunden einmüthig die ausserordentlich grosse Seltenheit dieser Affection. Die Richtigkeit dieser Erfahrung wird durch die interessanten Untersuchungen bestätigt, welche Coville[6]) an 1015 Neugeborenen in dieser Hinsicht vornahm und die ihm nur einen einzigen Fall von angeborener Skoliose brachten.

Bei dieser Seltenheit mag es gerechtfertigt erscheinen, wenn ich im folgenden, sowohl zur Bereicherung der Casuistik, als auch zur Klärung der verschiedenen Ansichten über das Zustandekommen der angeborenen Skoliose, zwei hierher gehörende Präparate aus der Sammlung der chirurgisch-orthopädischen Klinik des Herrn Professor Hoffa näher beschreibe; zugleich sei es mir gestattet, zu erläutern, aus welchen Gründen ich diese Verbildungen als wirklich angeborenen Zustand ansehe.

Präparat I. Kind D. aus Marbach, neugeboren.

Eltern und Grosseltern des Knaben sind gesund. Irgend welche Missbildung soll in Familie und Verwandtschaft nie vorgekommen sein. Drei Geschwister sind gesund; eine Schwester hat leicht rhachitischen Thorax. Zwei Mädchen sind normal geboren, bei den drei Knaben, darunter auch Patient, war jedesmal Zangenentwickelung nothwendig wegen Missverhältniss von Kindskopfumfang zur Weite des Beckenausganges und unzureichender Wehenthätigkeit.

---

[1]) A. Bardeleben, Lehrbuch der Chirurgie. Berlin 1882, Bd. IV.

[2]) R. Barwell, The causes and Treatment of lateral Curvature of the spine. London 1889.

[3]) W. Adams, Lectures of Curvature of the spine. London 1882.

[4]) M. Coville, De la scoliose congénitale. In „Revue d'Orthopédie", Bd. VII. Paris 1896.

[5]) A. Hoffa, Lehrbuch der orthopädischen Chirurgie. Stuttgart 1898.

[6]) Cf. Fussnote 4 auf S. 131.

Die Schwangerschaft verlief im ganzen normal; Kindsbewegungen wurden bis zum Schluss wahrgenommen, angeblich allerdings etwas schwächer als sonst. Einmal erlitt die Frau in der zweiten Hälfte der Schwangerschaft einen Sturz auf der Treppe nach rückwärts, ohne jedoch einen Nachtheil davon zu bemerken.

Die ersten Wehen begannen am 21. Februar 1898, Abends 9 Uhr. Blasensprung gegen 3 Uhr Morgens. Der Kopf stellte sich in Vorderscheitellage ein; gegen ½7 Uhr früh Zangenextraction ohne besondere Schwierigkeiten rasch beendet. Das Kind war leicht asphyktisch; auf Besprengen mit kaltem Wasser trat bald normale Athmung ein. Eine Verletzung der Schädelknochen durch die Zange oder durch den Beckendurchtritt des Kopfes war äusserlich nicht bemerkbar.

Auffallend war bereits beim ersten Bade, dass beide Beine schlaff liegen blieben, und dass auch die Arme des Kindes, besonders der linke, fast gar nicht bewegt wurden. Im Laufe der nächsten Tage zeigte sich deutlich, dass die beiden Beine vollständig unbeweglich waren; auch die Bewegung des linken Armes wurde erst nach 4 Tagen eine mehr normale. In der Folge schwollen beide Beine stark ödematös an und blieben noch 14 Tage ohne Bewegung. Nach dieser Zeit begann das Kind das rechte Bein ganz allmählich ein wenig zu bewegen, und zwar zuerst die Zehen. Mit der Rückkehr der Beweglichkeit begann zugleich das straffgespannte Anziehen des Beines, während das linke Bein stets schlaff hängen blieb. Ausserdem bestand eine Verkrümmung der Wirbelsäule nach links und Hochstand der ganzen rechten Beckenhälfte. Die Geradestellung der letzteren gelang anfangs ohne grosse Kraftanstrengung; es wurde der Versuch gemacht, durch Anlegung eines Gipsverbandes nach Streckung der rechten Seite eine Correctur der Schiefstellung zu erzielen, was jedoch nicht gelang.

In diesem Zustande wurde das Kind in die Prof. Dr. A. Hoffa'sche chirurgisch-orthopädische Klinik überbracht.

Befund. Es handelt sich um ein sehr elendes, schwächliches Kind, welches die Arme und das rechte Bein nur wenig bewegt, während das linke Bein ganz schlaff auf der Unterlage liegt und in die Höhe gehoben, kraftlos zurücksinkt. Der Rücken weist eine starke Verkrümmung der Wirbelsäule auf, und zwar ist die Brust- und Lendenwirbelsäule im ganzen nach links ausgebogen während die Halswirbelsäule und der oberste Theil der Brustwirbel-

säule eine leichte Krümmung nach rechts aufweist. Dementsprechend ist auch die linke untere Thoraxhälfte stark hervorgewölbt, während die rechte eingesunken ist. Das ganze Becken ist so verschoben, dass eine Verbindungslinie der beiden oberen Cristae etwa einen Winkel von 115° mit der Körpersenkrechten bildet. Infolgedessen befindet sich das linke Bein in starker Abductions-, das rechte in hochgradiger Adductionsstellung. Der linke Trochanter befindet sich in der Höhe der Roser-Nélaton'schen Linie; der rechte Trochanter steht etwa 1½ cm oberhalb derselben. Von der Spina ant. sup. bis zur Fusssohle ist rechts nicht ganz 24 cm, links reichlich 25 cm. Das rechte Bein befindet sich im Gegensatz zum linken in einem gewissen contractilen Zustand; es wird im Hüft- und Kniegelenk gewöhnlich etwas gebeugt gehalten. Der rechte Fuss befindet sich in starker, spitzwinkliger Dorsalflexion und wird activ nur mässig bewegt, passiv kann derselbe ein wenig über den rechten Winkel hinaus plantarflectirt werden. Die Beweglichkeit des rechten Hüftgelenks ist im ganzen beschränkt; bei ausgiebigeren Bewegungen geht das Becken mit. Das rechte Kniegelenk kann bis zum rechten Winkel gebeugt werden.

Die Länge der Ober- und Unterschenkel ist beiderseits gleich. Die Arme werden normal bewegt, allerdings der linke etwas weniger. An den inneren Organen ist nichts Besonderes nachweisbar.

Behandlung. Nachdem sich das Kind nach einigen Tagen in der Klinik eingewöhnt hat, wird unter starker manueller Extension am rechten Bein bei gleichzeitigem Empordrängen der linken Beckenhälfte versucht, die Beckenverschiebung auszugleichen, was nicht allzu schwer gelingt. Es wird nun ausserdem an den Armen und den oberen Theilen des Thorax ein energischer Zug nach oben in möglichst gerader Richtung ausgeübt, und nunmehr ein Gipsverband angelegt, der den halben unteren Thorax, das Becken und die beiden Beine umfasst.

Die Difformitäten werden, soweit es sich durch den Verband beurtheilen lässt, recht gut ausgeglichen. Nach 8 Tagen wird der Verband entfernt, da er unten ziemlich durchnässt war, und ein neuer in analoger Weise angelegt.

Mit demselben wird das Kind auf Wunsch der Eltern nach Hause entlassen, mit der Weisung, sich nach 14 Tagen wieder vorzustellen.

Einige Tage nach der Rückkehr nach Hause trat Kurzathmig-

keit auf, und liessen sich bei dem Kinde die Zeichen einer katarrhalischen Pneumonie nachweisen. Der Tod erfolgte am 26. Juli.

Section. Bei der Section, die am folgenden Tage vorgenommen wurde, und deren Befund der behandelnde Arzt uns gütigst mittheilte, fand sich als eigentliche Todesursache eine generalisirte, lobuläre Pneumonie. Linker Oberlappen fast total luftleer, derb, grauröthliche Schnittfläche, wenig schaumige Flüssigkeit leicht abstreifbar. Dazwischen emphysematös erweiterte, aufgeblähte Stellen, namentlich in der rechten Lunge, in welcher die luftleeren Partien nicht in solcher Ausdehnung confluirten, wie links. Nirgends Knötchen oder Verkäsung, auch keine Schwellung der Bronchialdrüsen. Herz stark contrahirt, Muskel kräftig, Klappen intact. Leber ziemlich gross, 250 g schwer, mässig blutreich. Schädeldach dünn, Fontanellen noch nicht ganz geschlossen, nirgends Exostosen oder Impressionen bemerkbar. Dura sehr fest mit dem Knochen verwachsen, muss mit dem Messer abgetrennt werden. Nirgends Bluterguss; Sinus longitudinal. enthält wenig Blut, Sinus transvers. stark mit dunklem Blut gefüllt. Piagefässe stark gefüllt, Gyri gut entwickelt; Gehirn sehr weich, reisst bei der Herausnahme etwas ein. Ein ausgesprochener Erweichungsheerd ist nirgends zu constatiren. Am rechten Paracentrallappen scheint allerdings eine Stelle etwas breiiger als links zu sein. Ventrikel leer; Plexus und Tela mässig mit Blut gefüllt. Nirgends ein Tumor. Das Rückenmark ist nicht untersucht; es befindet sich noch in der in toto aufbewahrten Wirbelsäule.

Beschreibung des Präparates; hierzu Fig. 1 und 2 (Röntgenphotographie). Das der Leiche entnommene Präparat umfasst die ganze Wirbelsäule mit Ausnahme des Atlas, die Rippen, jederseits noch ca. 1½—4 cm lang erhalten, und das Becken sammt den 5 cm langen, oberen Femoralenden. Die Wirbelsäule zeigt von der Seite gesehen auch die normalerweise vorhandene Hals- und Lendenkrümmung; von vorn gesehen weist sie zwei seitliche Krümmungen auf, und zwar eine obere, leicht convexe, die die Hals- und oberste Brustwirbelsäule umfasst, und eine untere, hochgradig ausgebogene, linksconvexe, welche die übrige Brust- und Lendenwirbelsäule in sich begreift. Von vorn gesehen, imponirt die Längsrichtung derselben wie ein S. Die Höhe der Krümmung liegt im unteren linksconvexen Segment auf der Höhe des zehnten Brust-

wirbels, der also den Keilwirbel repräsentirt. Der zweite Brustwirbel liegt an der Stelle der grössten Convexität des oberen

Fig. 1.

Fig. 2.

Segments nach rechts. Entsprechend den seitlichen Ausbiegungen hat auch eine starke Verdrehung der Wirbelsäule derart stattgefunden, dass der Keilwirbel und die ihm benachbarten Wirbel vom oberen Segment mit ihrer vorderen Mitte mehr nach rechts torquirt sind, während der Keilwirbel und die Zwischenwirbel des unteren grossen Segments direct nach der linken Seite schauen, so dass man die Mitte derselben vor sich hat, wenn man die Wirbelsäule von der linken Seite her betrachtet. Von dieser sehr starken

Torsion merkt man bei der Betrachtung der Dornfortsatzlinie von hinten so gut wie nichts.

Betrachtet man den Keilwirbel des oberen Segments, den zweiten Brustwirbel, genauer, so kann man an ihm selbst eine in die Augen fallende Höhendifferenz zwischen seiner rechten und linken Seite kaum constatiren. Wohl aber sind die beiden Zwischenwirbelscheiben in ganz auffallender Weise an der concaven Hälfte zusammengepresst, so dass hier die Wirbelkörper verhältnissmässig nahe an einander liegen, während auf der convexen Seite dieselben sich verbreitern, infolge dessen ein fast doppelt so grosser Zwischenraum zwischen den rechten Wirbelkörperseiten vorhanden ist. Am auffallendsten ist die keilförmige Abschrägung der Zwischenwirbelscheiben zwischen dem zweiten und dritten Brustwirbel, so dass man hier auf der Concavseite etwa 3 mm, auf der Convexseite ca. 6 mm zwischen den beiden Basalflächen misst.

Dieselbe Erscheinung in noch höherem Grade finden wir an dem Keilwirbel nebst seinen Nachbarn an der zweiten grösseren Krümmung, welche die Brustwirbelsäule betrifft. Das Verhältniss der Abschrägung ist hier wie 8 : 4 zwischen dem zehnten und elften, und wie 7 : 3 zwischen dem neunten und zehnten Brustwirbel.

Die Anzahl sämmtlicher Wirbel ist normal.

Von den Rippen ist folgendes zu bemerken:

Während dieselben auf der rechten Seite infolge der stattgehabten Torsion der Wirbelsäule besonders im unteren Abschnitt mehr vorn zu entspringen scheinen, entspringen sie auf der linken Seite in einer Ebene, die etwa 1½ cm mehr nach hinten liegt, so dass demgemäss, von hinten gesehen, die rechte Seite eingesunken, die linke stark buckelartig vorgewölbt erscheint. Die Rippen verlaufen rechts fast alle annähernd parallel und in etwa wagerechter Richtung; auf der linken Seite gehen die obersten fünf gleichfalls parallel und wagerecht von der Wirbelsäule ab: je weiter wir jedoch von der sechsten Rippe ab nach unten kommen, einen um so kleineren spitzen Winkel bilden sie in ihrem Abgang von der Wirbelsäule mit letzterer, so dass beispielsweise die zwölfte Rippe beinahe senkrecht nach unten, bei normaler Haltung des Präparates, verläuft.

Das Becken zeigt eine starke Neigung von rechts oben nach

links unten, und zwar bildet eine Verbindungslinie der beiden Cristae ossis ilei mit der Körpersenkrechten auf der rechten Seite einen Winkel von 70°, auf der linken einen solchen von 110°. Das Becken ist im allgemeinen normal geformt, nur ist die linke Beckenschaufel etwas kleiner als die rechte.

Ueber die zum Präparat gehörenden beiden Femoralstümpfe sei folgendes gesagt:

Während das linke in starker Abduction befindliche Bein mit seinem Schenkelkopf sich in der Pfanne, unverschieblich nach oben oder unten, befindet, haben wir rechts eine typische angeborene Hüftgelenksluxation. Die Stelle der Pfanne ist vom Kopfe leer und mit der vorderen, unteren Kapsel ausgefüllt. Der Kopf steht nach hinten und oben von der Pfanne auf dem Darmbein, so dass sich seine Convexität etwa in der Höhe der Spinae ant. inf. befindet, und die Hoffa'sche Schenkelhalsspitze in der Höhe etwas oberhalb des Y-Knorpels. Der Schenkelhals verläuft antevertirt, und der Kopf ist, besonders wenn man den Femurrest noch etwas stärker adducirt und flectirt, in seiner ganzen Richtung zu umtasten.

Epikrise. Nach vorstehendem Befund haben wir es also mit einer mehrfachen Difformität zu thun, und zwar:

1. einer Skoliose der Wirbelsäule,
2. einer starken Schrägstellung des Beckens,
3. einer angeborenen Hüftgelenksluxation der rechten Seite,
4. einer ausgesprochenen Adductionscontractur des rechten Beines.

Neben diesen angeborenen Deformitäten fallen noch auf die mehr oder weniger deutlichen Lähmungen eines Theils der Musculatur an den Extremitäten, die der Anamnese zufolge kurz nach der Geburt sehr ausgesprochen an beiden Beinen und Armen vorhanden, im Laufe der nächsten Tage aber theilweise zurückgegangen und, als das Kind in unsere Behandlung kam, nur noch am linken Beine zu bemerken waren.

Für diese Lähmungen haben wir keine sichere Ursache. Dieselben können entweder intrauterin als Folge irgend einer Erkrankung des Gehirns oder sie können intra partum entstanden sein. Wir möchten uns der letzten Ansicht zuneigen; denn wir haben da die ätiologischen Momente, die in der Regel die intra partum entstandenen Lähmungen charakterisiren, nämlich die schwere

Geburt einerseits und die dabei leicht gegebene Möglichkeit, dass durch den Druck der Zangenlöffel eine Gehirnläsion hervorgerufen werden kann, — und andererseits den pathologisch-anatomischen Befund, der doch ganz entschieden für eine intra partum entstandene, meningeale Blutung spricht.

Haben nun diese Lähmungen etwas zu thun mit der Ausbildung der bestehenden Deformitäten; handelt es sich, kurz gesagt, in diesem Falle um paralytische Deformitäten? Wir glauben dies entschieden verneinen zu müssen!

Mussten wir schon durch die Starrheit, welche die gekrümmte Wirbelsäule und das schrägstehende Becken des noch lebenden Kindes den angewandten Redressionsversuchen entgegensetzten, gegen die Annahme einer paralytischen Deformität eingenommen werden, so sprechen noch entschiedener dagegen die lange bestehenden Veränderungen an den Skelettheilen und die genaue Untersuchung des Präparates. Denn all das, was wir als pathologische Veränderungen ansehen können, die schon vorgeschrittene Ausbildung der Skoliose, die Abschrägung der Wirbelkörper und der Zwischenwirbelscheiben, die Torsion der ganzen Wirbelsäule sind der absolute Beweis dafür, dass die Deformitäten schon während des Fötallebens entstanden sein müssen.

Hätte es sich um intrauterin entstandene, paralytische Deformitäten gehandelt, so ist nicht einzusehen, warum bald nach der Geburt die Lähmungen so rasch zurückgegangen sind. Allen unseren Erfahrungen nach sind doch die intrauterin erworbenen cerebralen Störungen von schlechter Prognose, abgesehen davon, dass wir derartige Störungen in der Regel nur bei Vorhandensein anderweitiger Missbildungen finden.

Viel wahrscheinlicher nun als die Annahme einer primären cerebralen, intrauterin entstandenen Erkrankung ist die Meinung, dass wir hier die Folge einer sogen. intrauterinen fehlerhaften Belastung vor uns haben.

Das in normaler Weise fortschreitende Wachsthum des Fötus wurde in einer bestimmten, sicher aber sehr frühen Phase seines Lebens infolge Raummangels im Uterus — aus welchen Gründen derselbe bestand, ist unbekannt — gehemmt. Es kam daher durch die sich darbietenden Widerstände, wie leicht erklärlich, zu einer Hüftgelenksluxation, habituellen Schiefstellung des Beckens und gleichzeitiger Skoliose; und zwar musste der Hochstand der

rechten Beckenhälfte eine Ausbiegung der Wirbelsäule nach links bedingen, wie es ja auch thatsächlich der Fall ist. Diese Ansicht können wir noch stützen mit dem Erfahrungssatze, dass eine infolge intrauteriner fehlerhafter Belastung entstandene Hüftgelenksluxation mit anderen Missbildungen, so auch Skoliose, vergesellschaftet sein kann[1]). Dass wir es mit einer typischen Luxation zu thun haben, erhellt sowohl aus dem anatomischen Befund, als auch sehen wir es deutlich ausgesprochen an dem Röntgenbilde unseres Präparates. Beide zeigen uns nämlich den Schenkelkopf genau so gelagert, wie es die typische Luxation verlangt, d. h. an der Pfanne vorbeigeglitten, oberhalb und hinter derselben liegend. Auch fehlt nicht die bei typischen Luxationen stets vorhandene Verdickung des Pfannengrundes, wie auch das Röntgenbild deutlich erkennen lässt; eine Thatsache, die sich auch noch gegen die Annahme einer paralytischen Hüftgelenksluxation verwerthen lässt.

Wir fassen also unseren Fall auf als eine angeborene Skoliose, und zwar als intrauterine Belastungsdeformität.

II. Präparat (Fig. 3). Es handelt sich um die Wirbelsäule eines Erwachsenen, welche aus Breslau stammt und der Sammlung der Professor Dr. A. Hoffa'schen chirurgisch-orthopädischen Klinik angehört. Das Präparat, eine vollständige Wirbelsäule mit Kreuzbein, ist von den Weichtheilen entblösst und macerirt.

Bei äusserer Betrachtung fallen an der Wirbelsäule drei seitliche Verkrümmungen auf. Der untere Abschnitt der Columna vertebralis zeigt eine linksconvexe Krümmung vom achten Brustwirbel an. An diese schliesst sich nach oben eine compensatorische, rechtsconvexe Krümmung der oberen Brustwirbel sammt dem siebenten Halswirbel an, während die übrige Halswirbelsäule wieder leicht nach links gebogen erscheint. Ferner fällt bei oberflächlicher Betrachtung auf, dass die beiden Processus transversi des zwölften Brustwirbels zu fehlen scheinen. Bei genauerem Zusehen merkt man, dass dieselben sich nach hinten und oben verbogen haben, so dass die beiden unteren Gelenkfortsätze des elften Brustwirbels in einer dreieckigen, tiefen Satteltasche ruhen.

Das Auffallendste an unserem Präparat ist nun, dass nur

[1]) A. Hoffa, Lehrbuch der orthopädischen Chirurgie. Stuttgart 1898.

vier Lendenwirbelkörper vorhanden zu sein scheinen, während doch fünf Processus transversi jederseits da sind. Es stellt sich dabei heraus, dass der ursprüngliche zweite und dritte Lendenwirbel zu einem einzigen verschmolzen sind. Durch diese Verschmelzung erhält der Wirbel eine Keilgestalt, und wird so zum Keilwirbel der linksconvexen Krümmung der unteren Brust- und Lendenwirbelsäule. Die genaueren Verhältnisse an dem missstalteten Wirbel, den wir der Kürze halber „Doppelwirbel" nennen wollen, sind folgende:

Fig. 8.

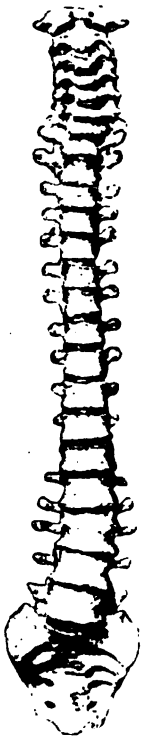

Der Doppelwirbel ist auf der Seite der Convexität höher als auf der entgegengesetzten, und zwar misst er links 4 cm, rechts an der schmalsten Stelle 2,8 cm. Die beiden Basalflächen des Doppelwirbelkörpers sind hervorgewulstet, so dass demgemäss der Körper rechts in der Mitte eingesattelt erscheint. Die schmalste Stelle des Doppelwirbelkörpers überhaupt liegt rechts seitlich vorn, die breiteste links seitlich hinten. Vorn in der Mitte beträgt die Höhe desselben 3,6 cm, während die beiden Nachbarlendenwirbel 2,4 cm und 2,6 cm messen.

Durch den Wirbelkörper sieht man eine wohlausgeprägte, theilweise rinnenartig vertiefte, theils durch Knochenwucherungen vorgewulstete Narbe verlaufen, welche den Doppelwirbelkörper in zwei ungleiche Hälften scheidet: eine untere grössere, dem einstigen dritten Lendenwirbel entsprechend, und eine obere kleinere, dem früheren zweiten Lendenwirbel angehörend. Vorn ist der obere Theil 1 cm hoch, der untere 2,6 cm. An der Stelle der grössten Breite der linken Seite ist die obere Hälfte 1,9 cm, die untere 2,1 cm breit; und an der Stelle der grössten Schmalheit misst die obere 1,4 cm, die untere ebenfalls 1,4 cm. Mit anderen Worten: die Narbe verläuft vorn im Doppelwirbelkörper am höchsten, um seitlich beiderseits rechts etwas tiefer hinabzusteigen, so dass sie ganz hinten rechts in der Höhe des oberen Randes des III. Foramen intervertebrale lumbale liegt, um von da aus wieder schräg nach oben anzusteigen; links liegt die tiefste Stelle in der Höhe des II. Foramen intervertebrale lumbale.

Die beiden Processus transversi des Doppelwirbels liegen bedeutend näher zusammen als die übrigen. Ausserdem ist der rechts an der Concavität gelegene Processus transversus des zweiten Lendenwirbelrestes weniger voluminös als auf der anderen Seite. Das Foramen intervertebrale dieses Doppelwirbels ist im Durchmesser nur ein Drittel so gross als das darunter gelegene. Es liegt ausserdem nach hinten verzogen, und erscheint dadurch der zweite Lendenwirbelkörperrest in seiner Richtung von vorn nach hinten und seitlich 1 cm länger als die Nachbarwirbel. Zwischen den Gelenkfortsätzen der beiden Wirbelreste hat entsprechend der vollkommenen vorderen Verschmelzung auch hinten eine Verwachsung stattgefunden, so dass man hier von einer gelenkigen Verbindung nicht mehr sprechen kann.

Die mittlere, anfangs erwähnte rechtsconvexe Krümmung hat ihren Scheitel im dritten Brustwirbel, der im Verhältniss zu seinen Nachbarwirbeln auf der linken Seite stark abgeschrägt mit vorgewulsteten Basalflächen erscheint. Links hinten misst er an der schmalsten Stelle 1,2 cm, rechts an der schmalsten Stelle 1,6 cm.

Die Halswirbelsäule zeigt ihre höchste Convexität nach links, entsprechend dem dritten Halswirbel.

Von einer stärkeren Torsion kann man in diesem Fall nicht reden, abgesehen von einer ganz geringen im linksconvexen unteren Segment.

Die leicht S-förmige Skoliose in dem vorliegenden Falle ist also darauf zurückzuführen, dass sich an zwei Wirbelkörpern ein krankhafter Process abgespielt hat, durch den dieselben eine Verschmelzung und dem entsprechende Missbildung im Sinne eines Keilwirbels erlitten haben. Da wir entwickelungsgeschichtlich wissen, dass die Verknöcherung der Wirbelsäule schon in der siebenten Woche des Fötallebens beginnt, dürfen wir wohl nach dem Aussehen des Präparates und der starken Narbenbildung mit Recht annehmen, dass es sich bei der Entwickelung dieser Deformität um einen entzündlichen Process während des intrauterinen Lebens gehandelt hat. Wir müssen uns vorstellen, dass dieser Process schon sehr früh während des Fötallebens begonnen hat, so dass es bis zur Geburt zur Ausheilung kommen konnte. Denn wenn der entzündliche Process noch nach der Geburt fortbestanden hätte, hätten wohl sicher schwerere Symptome die Aufmerksamkeit auf das Leiden ge-

lenkt, und es wäre zur Ausbildung einer grösseren Deformität gekommen. Was vor allen Dingen noch für ein sehr frühzeitiges Entstehen des Wirbelleidens spricht, ist die ausserordentlich glatte und zarte Narbenbildung in den hinteren Theilen der Verwachsung, deren Verlauf sich nur bei ganz genauem Zusehen eruiren lässt. Zu so glatter, harmonischer Vereinigung kommt es nach unseren Beobachtungen intra vitam kaum nach Entzündungsprocessen. Unsere Ansicht wird ferner gestützt durch den anatomischen Befund des hinteren Theiles der Wirbel. Einmal sind die Foramina intervertebralia, wie wir oben gesehen haben, bedeutend verkleinert, dabei aber ganz und gar wohlgeformt, ferner sind die mittleren Processus transv. der beiden vereinigten Wirbel und ihre Gelenkverbindung so verändert, dass sich eine Erklärung dafür nur aus sehr früh aufgetretenen Wachsthumsbeeinflussungen der Wirbel ableiten lässt. Dass es, nachdem einmal ein Keilwirbel in der Wirbelsäule gegeben war, zu den entsprechenden Verkrümmungen und Veränderungen an der übrigen Wirbelsäule kommen musste, bedarf bei der später eingetretenen Belastung keiner weiteren Erklärung.

Im Anschluss an diese beiden interessanten Fälle sei es mir nun gestattet, die bisher in der gesammten Literatur — soweit sie mir zugänglich war — beschriebenen Fälle von angeborener Skoliose zusammenzustellen, ein Beginnen, das wohl bei der Seltenheit jener Missbildung und zur Vollständigkeit dieser Arbeit gerechtfertigt erscheint. Ich werde mich dabei einer Zweitheilung bedienen, indem ich zuerst diejenigen angeborenen Skoliosen erwähne, die als „reine" aufzufassen sind, d. h. solche Verkrümmungen der Wirbelsäule, die entstanden sind, entweder durch eine der Fötalperiode zuzuschreibende, ungleichförmige Entwickelung, Mangel, Ueberzahl oder Verschmelzung einzelner oder mehrerer Wirbelhälften oder -körper — oder durch die Annahme einer fehlerhaften intrauterinen Belastung zu erklären sind. In dem II. Theile werde ich alle jene Verkrümmungen der Wirbelsäule zusammenfassen, die zugleich mit anderen Bildungshemmungen, als sogen. fötaler Rhachitis, Eventratio, Spina bifida und ähnlichen aufgetreten sind.

Als Ueberleitung von der ersten zur zweiten Klasse will ich jene sehr vereinzelten Fälle erwähnen, die auf paralytischer Grundlage beruhen.

Anfangen will ich mit den drei klassischen Fällen, die zuerst von Rokitansky [1]) beschrieben und von diesem als angeborene Krümmungen bezeichnet worden sind.

## Erster Theil.

### 1. Fall.

Mehrfache Skoliose, bedingt durch das Vorhandensein überzähliger, sich compensirender, seitlicher Wirbelhälften; das Rückgrat einer 46 Jahre alten Weibsperson.

Das Steiss- und Kreuzbein ist zu einem Stücke verschmolzen, an dem die Zahl der Kreuzbeinlöcher links fünf, rechts vier beträgt. Der erste Kreuzwirbel besteht nämlich links aus zwei unter einander verschmolzenen Wirbelhälften.

Der erste Lendenwirbel erscheint linkerseits sehr niedrig, von oben nach abwärts ausgehöhlt; rechts dagegen ist er viel höher, convex und zeigt eine horizontale, von einem verknöcherten Zwischenwirbelkörper ausgefüllte Furche als Andeutung seiner Duplicität; trägt links eine, rechts dagegen zwei Bogenhälften, woraus sich ein im Verhältniss zu den übrigen kleineres, überzähliges Intervertebralloch und eine unpaarige Dornhälfte auf der rechten Seite ergibt.

Der siebente Brustwirbel erscheint in seiner linken Hälfte sehr hoch und trägt auf dieser Seite zwei Bogenhälften. Zwischen dem sechsten und fünften Brustwirbel findet sich rechts ein halber Wirbelkörper eingeschoben, der eine Bogenhälfte trägt.

Es sind also an der Säule der Brust-, Lenden- und Kreuzwirbel vier halbe Wirbel sammt den Bogenhälften und deren Fortsätzen zu viel. Sie sind dabei so gestellt, dass sie sich zu beiden Seiten völlig compensiren.

Es ergibt sich nun folgende Krümmung der ganzen Wirbelsäule:

a) Krümmung des Kreuzwirbelgerüstes mit der Convexität nach links, die aber durch die Entwickelung des fünften Lendenwirbels zu einem halben rechten Kreuzwirbel ausgeglichen wird.

b) Flache Krümmung in der Lenden- und unteren Dorsalgegend mit der Convexität nach rechts.

---

[1]) Cf. Fussnote 4 auf S. 130.

c) Starke Krümmung in der mittleren Dorsalgegend mit der Convexität nach links.

d) Starke Krümmung in der oberen Dorsalgegend mit der Convexität nach rechts.

Den Anomalien der Wirbelsäule gemäss sind auch die Rippen in Hinsicht auf Zahl, Gestalt und Einfügung abnorm und sehr merkwürdig.

2. Fall.

Skoliose, bedingt durch den Mangel einer Wirbelhälfte; das Rückgrat eines 70 Jahre alten Schneiders.

Die unteren sechs Halswirbel des Präparates sind zu einem Buckel gekrümmt, unter einander an den Körpern sowohl als auch an den Gelenkfortsätzen zu einem Stücke von grobzelligem Gewebe verschmolzen. Der sechste und zwölfte Brustwirbel sind die Grenzpunkte einer leichten Bogenkrümmung nach links, in deren Concavität ein halber Wirbel rechts mangelt. Es findet sich nämlich vom neunten Wirbel bloss die linke, der Convexität angehörige Hälfte vor, die mit dem achten zu einem auf dieser Seite sehr hohen Körper und einer ähnlichen Bogenhälfte verschmolzen ist.

Die sämmtlichen Brustwirbel sind, vom sechsten bis zwölften, vorne mittelst einer, besonders über den Zwischenwirbelkörpern angehäuften, theils zelligen, theils compacten Knochenmasse unter einander verschmolzen.

Das Kreuzbein weicht stark nach links und zugleich nach rückwärts ab, und besteht aus vier Wirbeln.

Der 3. Fall

betrifft eine Kyphose, bedingt dadurch, dass der zwölfte Brustwirbel aus zwei getrennten seitlichen Hälften besteht, die in der Form zweier dreieckiger Rudimente zu beiden Seiten zwischen dem elften Brust- und ersten Lendenwirbel eingeschoben sind.

Anschliessend an diese will ich die von Meyer[1]) beschriebenen, hierher gehörigen Fälle anführen, welche manche Aehnlichkeiten mit den vorhergehenden zeigen, und auch von dem Autor mit den Rokitansky'schen verglichen worden sind.

[1]) Cf. Fussnote 10 auf S. 130.

## 1. Fall.

Die wesentlichste Abweichung dieser Wirbelsäule vom normalen Bau besteht darin, dass die Brustwirbelsäule aus zehn ganzen und zwei halben Wirbeln zusammengesetzt ist, welche letzteren an verschiedenen Stellen, der eine auf der rechten, der andere auf der linken Seite eingefügt sind. Die acht ersten Brustwirbel sind nämlich ganze, von dem neunten findet sich nur die rechte Hälfte; der zehnte, elfte, zwölfte sind wieder ganze, und zwischen dem zwölften Brust- und dem ersten Lendenwirbel ist links eine Wirbelhälfte eingefügt.

Die Folge dieser Verhältnisse ist für die Gestalt der Wirbelsäule eine sehr bedeutende, indem die beiden eingeschalteten Wirbelhälften, keilförmig gestaltet, die Aufeinanderfolge der übrigen Wirbelkörper wesentlich stören. So hat die Wirbelsäule an dem Keilwinkel des zwölften Brust- und ersten Lendenwirbels eine so bedeutende Einknickung, dass die rechten Seitenflächen des zwölften Brust- und des ersten Lendenwirbels sich unmittelbar berühren.

Die Brustwirbelsäule ist ein nach rechts convexer Bogen, dessen stärkste Krümmung an der Stelle des halben neunten Brustwirbels liegt, welcher einen sehr stumpfen Keilwinkel besitzt. Weitere Abweichungen dieser Wirbelsäule bestehen in einer spiraligen Drehung und Verwachsungen zwischen einzelnen Wirbelkörpern und -Bögen.

## 2. Fall.

Diese Wirbelsäule besitzt dreizehn Brustwirbel von gewöhnlicher Gestalt. Ihre wesentlichste Abweichung vom normalen Bau findet sich in der Lendenwirbelsäule, indem in dieser auf der linken Seite zwei unter einander verschmolzene Wirbelhälften so eingefügt sind, dass noch zwei Lendenwirbel über und eben so viele unter denselben gefunden werden. Man kann dieses Verhältniss so auffassen, dass man sagt, diese beiden Hälften vertreten die Stelle des dritten Lendenwirbels; besser erkennt man sie für den dritten und vierten Lendenwirbel. Eigentlich bildet der verschmolzene Körper beider Wirbel ein keilförmiges Stück, welches bis fast zur rechten Seite durchdringt, doch berühren sich an einer kleinen Stelle noch der rechte Rand des zweiten und fünften Lendenwirbels. Die Körper der beiden unvollständigen Wirbel sind nicht

mit den Körpern der benachbarten Wirbel verwachsen, dagegen findet sich Verwachsung unter den Bogen.

Die durch diese Verhältnisse bedingte Missstaltung der Wirbelsäule ist eine sehr bedeutende Einknickung in der Mitte der Lendengegend mit der Concavität nach rechts, deren Compensation in dem nach oben liegenden Theile der Wirbelsäule durch eine langgezogene leichte Ausbiegung mit der Concavität nach links, in dem nach unten liegenden Theile dagegen durch bedeutendere Gestaltsveränderung geschieht.

Auch an diesem Präparat zeigt sich noch eine spiralige Drehung und verschiedene Verwachsungen, so besonders findet sich eine vollständige Verschmelzung ohne irgend eine Andeutung früherer Trennung zwischen den Körpern des ersten und des zweiten Brustwirbels, eine gleiche auch zwischen dem dritten und vierten Halswirbel.

### 3. Fall.

In diesem Präparate sind der fünfte und der sechste Brustwirbel linkerseits so niedrig und enden nach vorne keilförmig, so dass die vorderen Ränder des vierten und des siebenten Brustwirbels einander berühren. Natürlich entspricht dieser Missstaltung eine bedeutende Einknickung der Wirbelsäule an der entsprechenden Stelle mit der Concavität nach vorn und links, welche durch allmähliche Biegung oberhalb und unterhalb ausgeglichen wird. An der eingeknickten Stelle findet sich eine unbedeutende Spiraldrehung nach rechts. Verwachsungen sind an dieser Wirbelsäule nur sehr wenige.

Wendelstädt[1]) nennt zwei sonst vollkommen gesunde, erwachsene Stiefbrüder „Krummhälse", und zwar wegen folgender Abnormitäten: „Am vierten und fünften Halswirbelbein sind die Körper nach links geschoben, auch auf dieser Seite dicker als auf der rechten, hieraus entsteht die Krümmung des Halses. Ebenso stehen an beiden das fünfte, sechste und siebente Rückenwirbelbein, von den Halswirbelbeinen an gezählt, mehr links, auch stehen die Rippen auf dieser Seite weiter von einander als auf der rechten; das linke Schulterblatt sammt dem Oberarmgelenk steht merklich höher als

[1]) In Hufeland's und Henle's Journal der praktischen Heilkunde 1818. Stück 2.

das rechte, und — so schliesst er seine Beobachtung — so sind diese Burschen auf der linken Seite vom ersten Halswirbelbein bis an den oberen Rand des Darmbeines länger als auf der Gegenseite."

Siebenhaar[1]) erwähnt einen ihm mitgetheilten Fall, wo drei Kinder eines skoliotischen, an einer grösseren Ausbildung der rechten Körperhälfte leidenden Mannes auf gleiche Weise gestaltet sind, und zwar die älteste Tochter dieses Uebel gleich mit auf die Welt brachte.

Von älteren Autoren führen zwei, Nivert[2]) und Castelli[3]), die angeborene Verkrümmung der Wirbelsäule auf durch Enge des Raumes in utero bedingte anhaltende regelwidrige Richtung des Körpers zurück. In beiden Fällen wird dem gleichzeitig bestehenden Wasserkopfe die Schuld an der starken Verkrümmung der Wirbelsäule gegeben.

Dann finden wir erst wieder in neuerer Zeit einen Fall bei Adams[4]) beschrieben, von dem er sagt, dass er wahrscheinlich unter diese Rubrik gehöre. Es handelt sich um ein 2jähriges Kind, das eine starke Verkrümmung der ganzen Brust- und Lendenwirbelsäule mit der Convexität nach links zeigt. Das Becken war auch auffallend ausgedehnt, und schien dieses von einer nicht erkennbaren, wahrscheinlich das Os sacrum betreffenden Missbildung der Lendenwirbelsäule abzuhängen. Nach Aussage der Eltern war die Verkrümmung angeboren.

In der Sammlung des Kgl. orthopädischen Hospitals in London befindet sich der Abguss eines sehr ähnlichen Falles, wie Adams noch beifügt.

In seiner diesbezüglichen Arbeit beschreibt Noble Smith[5]) folgende vier hierher gehörende Präparate:

1. Skelet einer an Herzkrankheit verstorbenen, 31jährigen Frau. Es besteht eine beträchtliche Verkrümmung des Thorax, hervorgerufen durch das Fehlen von vier ein halb Wirbeln, Fehlen von vier Rippen auf der linken und fünf auf der rechten Seite, neben anderen Deformitäten. Es sind nur zwölf ein halb

---

[1]) F. Siebenhaar, Erblichkeit der orthopädischen Krankheiten. Gräfe-Walter's Journal der Chirurgie. Berlin 1831, Bd. XVI, 4.

[2]) Archiv. général. de méd. Tom. XIII p. 618.

[3]) Giorn. di Torino, Novemb. 1847.

[4]) W. Adams, Lectures of curvature of the spine. London 1882.

[5]) Clinical Sketches, September 1895. London.

Wirbel vorhanden (wenn man die Körper zählt). Die zwei oberen sind wahrscheinlich Halswirbel, die drei unteren Lenden- und die übrigen sieben ein halb Brustwirbel. Diese letzteren sind zu betrachten als der erste, zweite, halbe dritte, vierte, siebente, zehnte, elfte, zwölfte. Die rechte Hälfte des dritten Rückenwirbels fehlt, wodurch eine starke Seitenkrümmung nach links hervorgerufen wird. Die linke Hälfte des zweiten Rückenwirbelkörpers ist allem Anschein nach mit der linken Körperhälfte des dritten Rückenwirbels verwachsen. Eine längere, aber schwächere compensatorische Curve besteht im unteren Theil.

2. Eine verkrümmte Wirbelsäule, bei der zugleich Spina bifida besteht; jedoch beruht die Abweichung nach der Seite auf dem Fehlen der linken Hälfte des neunten Dorsalwirbels.

Die linke Körperhälfte und die linken Fortsätze des neunten Brustwirbels fehlen, die linken Fortsätze des achten und zehnten Wirbels, die ebenso wie ihre Körper auf dieser Seite einander berühren, scheinen verwachsen, als ob sie den Mangel des fehlenden ersetzen wollten.

3. Skelet eines 64jährigen Mannes. Es liegt hier vor eine knöcherne Verwachsung längs der Vorderseite der Körper vom siebenten Hals- bis vierten Brustwirbel inclusive. Die linke Hälfte des ersten Brustwirbels fehlt, infolgedessen die linken Hälften der Körper des siebenten Hals- und zweiten Brustwirbels verwachsen sind. Aus dieser Vereinigungslinie tritt ein schwacher Knochenfortsatz hervor, der die erste Rippe repräsentirt. Es besteht eine rechtsconvexe Krümmung.

4. Eine angeborene Missbildung, hervorgerufen durch Verwachsung der Körper des dritten, vierten und fünften Brustwirbels; Krümmung der so entstandenen Knochenmasse.

Eine kleine schräge Spalte zieht quer über den vorderen Theil, woraus man sieht, dass der vierte Wirbelkörper völlig vernichtet ist. In der Vorderansicht sieht man drei Processus transversi vollständig; von diesen behält der des unteren Wirbels seine natürliche Lage bei, was diejenigen der zwei anderen Wirbel anlangt, so geht der auf der rechten Seite ganz in dem dazu gehörigen Körper auf, während der mittlere sich mit einer sehr kleinen Portion des vierten Wirbelkörpers verbindet, der auf der linken Seite übrig bleibt. Die beiden oberen Processus transversi sind ver-

wachsen und verbinden sich mit dem Rest des dritten Wirbelkörpers. Die drei Proc. spinal. sind vollzählig vorhanden; die beiden unteren kommen von dem Rest der bezüglichen Wirbel, während der obere Dorn vollständig mit dem rechten Bogen des dritten Wirbels zusammenhängt.

Derselbe Autor erwähnt noch an anderer Stelle[1]) ein Skelet eines Erwachsenen, bei welchem die linke Hälfte des dritten Rückenwirbels fehlt, woraus eine lange Dorsalcurve nach links unter diesem Halbwirbel und eine zweite compensatorische Krümmung in der Lumbargegend resultirt.

Smith[1]) bespricht auch noch ein 12jähriges Mädchen, deren Wirbelsäule eine doppelte Seitenkrümmung, in der Dorsalregion nach links, in der Lumbargegend nach rechts, darbot. Diese Verkrümmungen schienen als compensatorische zu gelten für eine scharfe Curve im Nacken, welche er als angeboren diagnosticirte.

Er fügt noch bei, dass ihm in den letzten Jahren ausser obigen noch fünf oder sechs Beispiele von angeborener Skoliose vorgekommen seien.

Kirmisson[2]) spricht von einem 20 Monate alten Kinde, bei welchem neben einer ausgesprochenen Asymmetrie des Schädels eine angeborene Dorsalskoliose mit der Convexität nach links und deutlicher Senkung der Rippen nach vorn bestand. Man nahm die Craniektomie vor, welche jedoch das Kind nicht lange überlebte. Die Autopsie ergab keine cerebrale Anomalie. Obwohl keine genaue Auskunft über die Geburt des Kindes zu erhalten war, zwänge doch das Zusammentreffen der beträchtlichen Asymmetrie des Schädels und des Thorax — so sagt Kirmisson — den Ursprung dieser Abweichungen als einen intrauterin entstandenen zu betrachten und hier ein Beispiel von angeborener Skoliose zu sehen.

Coville[3]) beschreibt ein von Kirmisson untersuchtes 2monatliches Mädchen mit einer einfachen Lumbalskoliose mit der Convexität nach links, von der die Eltern behaupteten, sie sei angeboren. Er weist hierbei auf den Punkt hin, dass die Defor-

---

[1]) Noble Smith, Curvatures of the spine. 4. Edition. London 1896.

[2]) E. Kirmisson, Traité des maladies chirurg. d'origine congénitale. Paris 1898.

[3]) Cf. Fussnote 4 auf S. 131.

mation, obwohl sie durch ein Guttaperchacorset festgelegt war, bei dem Kinde trotzdem Fortschritte machte.

Den einzigen Fall, den derselbe Autor [1]) bei seinen praktischen Messungen von 1015 Neugeborenen zur Feststellung von congenitaler Skoliose gefunden hat, und den er als den Typus dieser Verbildung betrachtet wissen will, erzählt er folgendermassen:

Das Kind, männlichen Geschlechtes, wurde 11 Tage post partum untersucht. Der halbe Umfang des Thorax betrug rechts 16 cm, links 17 cm. Das übrigens wohlgestaltete Kind, von normalem Aussehen und Gewicht, zeigte sonst keine bemerkenswerthe Besonderheit; keine Spur von Rhachitis, keine Missbildung an einem anderen Körpertheile.

---

Dies wären alle von mir in der Literatur aufgefundenen Fälle von angeborener Skoliose infolge intrauteriner Belastung und ungleichförmiger Ausbildung einzelner Wirbel. Ehe ich nun zum zweiten Theile übergehe, möchte ich den einzigen Fall erwähnen, bei dem die angeborene Skoliose zugleich mit paralytischen Störungen vorgekommen und wohl auch auf diese zurückzuführen ist.

Derselbe findet sich auch bei Coville [2]) verzeichnet.

Es handelt sich um einen $^5/_4$jährigen Knaben, der ausser einer Rückgratverkrümmung und linken Ellenbogenluxation eine rechte Klumphand, lauter paralytische Phänomene, darbietet. Das ausgetragene Kind wurde von einer I-para geboren; normale Kopfgeburt. In der Familie keine Missbildungen.

Der linke Ellenbogen befindet sich in einer der Extension sehr nahen Stellung; man kann ihn nur sehr leichte Beugebewegungen ausführen lassen. Wenn man die Lage der Gelenkoberflächen zu bestimmen sucht, merkt man, dass das untere Humerusende nach vorn einen anormalen Vorsprung bildet; an der inneren Gelenkseite findet man den durch das Olecranon gebildeten Vorsprung hinter den Humerus zurückgehen, und die von da abgehende Tricepssehne. Der Radiuskopf bildet hinten aussen eine Hervorragung, über welcher

---

[1]) Cf. Fussnote 4 auf S. 131.

[2]) Ebenda.

man die Vertiefung an der oberen Gelenkfläche fühlt. Auf dieser Seite sind alle Bewegungen der Hand erhalten. Im Gegensatz dazu hängt auf der rechten Seite die Hand träg herab, zugleich auf der Dorsalfläche und am Cubitalrand zur Klumphand gekrümmt; jedoch handelt es sich nicht um eine einfache Krümmung, sondern wohl um eine Paralyse. Die Sensibilität scheint vollständig zu fehlen.

Ausserdem besteht eine Skoliose mit Doppelkrümmung, und zwar in der Dorsalregion mit der Convexität nach rechts, in der Lumbalgegend nach links convex. Das Kind kann sich nicht aufrecht halten, es beugt sich nach vorn und bietet die Wirbelsäule in ihrer Totalität den Anblick einer ausgesprochenen Kyphose dar. Das Kind, welches bis zum 14. Monat von der Mutter genährt wurde, ist seit der Geburt nicht krank gewesen.

---

Gehen wir nun zum II. Theil über, zu den angeborenen Skoliosen, die mit anderen Missbildungen verbunden sind.

## Zweiter Theil.

Herrmann[1]) beschreibt folgende Missgeburt:

Die Frucht ist männlichen Geschlechts; im 8. Monat einer bis dahin normalen Schwangerschaft von einer I-para geboren. — Fehlen des ganzen rechten Hüftbeines und der rechten unteren Extremität. Die Wirbelsäule ist sehr krumm. Sie läuft von dem unteren Ende des Halses an bis in die Lendengegend nach rechts, da macht sie eine starke Beugung und geht nach dem linken Darmbeine. Daneben besteht noch Eventratio, Verbildungen der Leber und der Nieren. (Im „anatomischen Cabinett" zu Bern.)

Sachero[2]) erzählt von einer reifen Frucht, die von einer gesunden Mutter geboren, noch kurze Zeit post partum lebte, und neben mehrfachen Missbildungen der Bauchhöhle und der Geschlechtsorgane eine starke Abweichung der Lendenwirbelsäule nach links aufwies.

Yeatman[3]) schildert eine mit Eventratio behaftete Frucht,

---

[1]) Medic.-chirurg. Zeitung, Bd. IV. Innsbruck 1822.

[2]) Archives générales de médecine, 8. année, Bd. XXIV. Paris 1830.

[3]) London med. and physical journ. Novemb. 1824.

bei welcher die linke Thoraxhöhle durch eine seitliche Verkrümmung der Wirbelsäule stark verengt ist.

Im „Museum der Heilkunde“ [1]) sagt ein Ungenannter von einem 7 Monate alten Fötus, der ausser Eventratio noch andere Missbildungen zeigte: „Das Rückgrat krümmt sich von der rechten gegen die linke Seite so stark, dass von den Halswirbelbeinen bis zum Steissbein fast ein halber Cirkel formirt wird.“

Carus [2]) erwähnt ein todtgebornes Kind, von einer äusserst kleinen, durch Rhachitis zurückgebliebenen Person, welches alle Zeichen dieser Krankheit zeigte, und ausser den stark aufgetriebenen Knochenenden der Gliedmassen sogar deforme Rippen und eine nach der Seite gekrümmte Wirbelsäule hatte.

Eine ausserordentlich starke Verkrümmung beschreibt Breschet [3]) bei einem Kinde, bei welchem nur eine Nabelpulsader vorhanden war. Die Brusthöhle war von oben nach unten sehr enge, die rechte Niere fehlte; die Gebärmutter war kegelförmig, und es fehlten rechts Eierstock und Tube.

Bei Humby [4]) liest man von einer ausgetragenen Frucht, welcher die Muskeln und äusseren Bedeckungen des Unterleibes gänzlich mangelten, folgendes: „Das Rückgrat war kürzer als gewöhnlich und nach der linken Seite zu gekrümmt, so dass das heilige Bein u. s. w. eine horizontale Lage hatte.“

Carus [5]) berichtet noch von einer Zwillingsgeburt, bei der Kopf, Hals und Thorax normal war, abgesehen von Regelwidrigkeiten der Muskeln der Brust und der Unterarme. „Auf der Rückseite des Thorax war dagegen eine deutliche Scoliosis mit gleichzeitigem Hervorstehen des rechten Schulterblattes.“

Förster [6]) beschreibt einen Fall, den er bei Vrolik gefunden hat, und fügt die Abbildung bei. Es besteht eine Fissura thoracis; die Wirbelsäule ist stark nach rechts gekrümmt.

Unter derselben Rubrik — Fissura thoracis — finden wir auch bei Förster den schon oben erwähnten Fall Fleisch-

---

[1]) Helvetische Gesellschaft. Zürich 1794.

[2]) C. G. Carus, Zur Lehre der Schwangerschaft. Leipzig 1822.

[3]) Breschet, Medico-chirurgical Transactions. London 1818, Bd. IX.

[4]) Phys.-med. Journal. Aus dem Englischen von Kühn. Leipzig 1801, Mai.

[5]) Siebold's Journal, Bd. VI. Aus dem X. Jahresbericht des Entbindungs-Institutes der sächs. chir.-med. Akademie.

[6]) A. Förster, Die Missbildungen des Menschen. Jena 1861.

mann's. Er wird folgendermassen beschrieben: „Achtmonatlicher, männlicher Fötus. Das Sternum ist ziemlich vollständig vorhanden; es setzen sich oben an dasselbe die beiden Schlüsselbeine und die Rippen der rechten Seite. Die Rippen der linken Seite dagegen sind sehr defect, ihre vorderen Enden fehlen und es wird eine bedeutende Spalte der Brustwand gebildet. Die Wirbelsäule ist stark nach links gekrümmt, die rechte Brusthälfte ist dadurch bedeutend erweitert, die linke verengert.

Fleischmann[1]) selbst spricht noch von einem Fall, in welchem eine Doppelskoliose bestand, so zwar, dass die Rückenwirbel nach links, die Lendenwirbel nach rechts gekrümmt waren. Die Halswirbel waren dabei torquirt.

Die Beschreibung einer durch Spina bifida, completer Bauchspalte und Defect der unteren Extremitäten missgebildeten Frucht aus der geburtshilflichen Klinik in St. Petersburg bringt Virchow's Archiv[2]). Auch hier bestand eine bogenförmige Krümmung der Wirbelsäule in der Region des siebenten Halswirbels, wogegen die Brustwirbelsäule eine compensatorische Krümmung nach hinten und nach rechts zeigte.

Von neueren Autoren erwähnt Coville[3]) eine Beobachtung von Ziemssen. Es handelt sich um ein 15jähriges Mädchen, die neben einem ausserordentlich kleinen Schädel, sehr starken Muskelcontracturen an den Extremitäten und Pes varus eine enorme Skoliose mit der Convexität nach rechts zeigt, welche seit der Geburt bestand.

Zugleich mit sogen. fötaler Rhachitis auftretend, sind mir in der Literatur[4]) nur 4 Fälle von angeborener Skoliose begegnet. Dieselben zeigten neben den gewöhnlich vorkommenden Verbildungen jener Krankheit mehr oder weniger starke Verkrümmungen der Brust- und Lendenwirbelsäule[5]) [6]).

Ausser den von mir angeführten Fällen von angeborener Skoliose, die mit irgend welchen anderen Verbildungen des

---

[1]) Cf. Fussnote 5 auf S. 129.

[2]) Virchow's Archiv Bd. V. Berlin 1887.

[3]) Revue d'orthopédie, VII. Paris 1896.

[4]) Virchow's Archiv Bd. 100. Berlin 1885, S. 131 und Bd. 115, S. 357. Berlin 1889.

[5]) Archiv für Gynäkologie Bd. VII. Berlin 1875, S. 46.

[6]) Coville, Revue d'orthopédie 1896, Bd. VII.

Körpers zusammen auftrat, haben noch hierher gehörende Beschreibungen von mit solchen Missbildungen behafteten Neugeborenen geliefert: Alberti[1]), Cam[2]), Burnett[3]), Hübner[4]), Meissner[5]), Potthof[6]), Sartorius[7]) und Weber[8]). Leider habe ich diese nicht selbst nachlesen und verwerthen können, da meine Bemühungen, die dieselben enthaltenden Schriften aus mir zugänglichen königlichen, Universitäts- und Privatbibliotheken zu bekommen, fruchtlos waren.

In dem ausführlichen Werke über angeborene Difformitäten von Guérin[9]), wohl dem umfangreichsten und umfassendsten der neueren Zeit auf diesem Gebiete, fand ich noch ca. 20 Fälle von angeborener Skoliose bei anderweitigen Missbildungen der verschiedensten Art verzeichnet, worunter jedoch verschiedene sich befinden, die mit den von mir oben angeführten übereinstimmen.

---

Wenn wir nun der praktischen Bedeutung der Aufzählung aller jener Fälle näher treten, so müssen wir daraus an erster Stelle schliessen, dass solche Missbildungen ausserordentlich selten sind, und noch viel seltener in Fällen auftreten, die zum Arzt nur wegen Behandlung der seitlichen Verkrümmung gebracht werden, weil, wie wir gesehen haben, diese Defecte meistens mit anderen so schweren Deformitäten oder sogar Monstrositäten vergesellschaftet sind, dass eine Erhaltung oder wenigstens Verlängerung des Lebens kaum je möglich ist.

Die Stellung der Diagnose „Scoliosis congenita" ist immer eine sehr schwierige Aufgabe, besonders für den Geburtshelfer, dem sie bei der Geburt als mechanisches Hinderniss entgegentreten

---

[1]) Dissert. de morbis haereditariis, 1701.

[2]) Th. C. Cam im Journal der ausländ.-med. Literatur, von Hufeland. Schreyer und Herbst, December 1802.

[3]) v. Froriep's Notizen, Bd. XIII Nr. 21, Bd. XVI Nr. 11.

[4]) Capit. de morbis incurabil.

[5]) v. Siebold's Journal f. Geburtshülfe, Bd. 6, 2.

[6]) Dissert. inaug. sist. descriptionem casus rarissimi spinam bifidam totalem et columnam vertebralem antrorsum insigniter curvatam exhibentis. Berol. 1827.

[7]) Rachitidis congenitae observat. 1826.

[8]) v. Siebold's Journal, Bd. IX, 2.

[9]) Cf. Fussnote 8 auf S. 130.

kann. Es ist daher die Kenntniss von dergleichen Fällen von Bedeutung, und wird die Gestalt des Uterus und eine genaue innere Untersuchung allein Licht geben.

Wenn wir als „angeborene Skoliosen" nur jene Fälle betrachten, die wir im I. Theil aufgeführt haben, also jene intrauterin infolge fehlerhafter Belastung oder ungleichmässiger Wirbelbildung entstandenen, so können wir bezüglich ihrer Prognose nur sehr wenig sagen, da unsere Erfahrungen in dieser Hinsicht ausserordentlich geringe sind. Jedenfalls können wir aber sicher annehmen, dass die Verkrümmung fortschreiten wird, sobald das Kind sitzen kann, mehr noch, wenn es zu stehen und gehen anfängt, infolge der ungleichmässigen Vertheilung des Gewichtes von Kopf und oberen Extremitäten.

Wie einige unserer Fälle aus Theil I beweisen, können mit solchen angeborenen Skoliosen behaftete Individuen wohl ein höheres Alter erreichen; und es ist da leicht die Möglichkeit gegeben, dass sie gelegentlich in Behandlung kommen. Auch hier ist dann die Diagnose auf angeborene Skoliose nicht leicht. Gehen wir unsere Fälle im Theil I durch, so mögen wohl folgende Punkte als Hilfsmittel zur Stellung der richtigen Diagnose zu beachten sein.

Wir finden da, dass die Abbiegung am Sitze der Krümmung eine plötzlichere ist, als bei acquirirten Skoliosen. Ferner weichen auch die Dornfortsätze an der betreffenden Stelle plötzlich aus ihrer normalen, rein sagittalen Richtung nach rechts oder links ab. Es fehlt wohl auch an einer ausgesprochenen Torsion der Wirbelsäule. Die Verkrümmungen oberhalb und unterhalb des eigentlichen Sitzes der Affection können compensatorische sein, und in dieser Hinsicht den Krümmungen einer gewöhnlichen Skoliose gleichen, aber auch dann wird es immer auffallen, dass bei Scoliosis congenita die Dornfortsätze anstatt nach der Seite der Concavität nach derjenigen der Convexität schauen.

Aufmerksam muss man werden auf eine congenitale Skoliose, wenn die betreffenden Eltern sicher behaupten, dass eine Verkrümmung seit frühester Jugend besteht, während rhachitische Veränderungen am Körper nicht vorhanden sind. In schwierigen Fällen wird sich heutzutage bei Benutzung der Röntgenphotographie eine richtige Diagnose stellen lassen.

Ueber die Art und Weise einer eventuellen Behandlung der congenitalen Skoliose ist in der Literatur nichts angeführt.

Wir hoffen, mit dieser Arbeit die Anregung zu geben, dass auch von anderer Seite über einschlägige Fälle möglichst genau berichtet wird, so dass wir eventuell in absehbarer Zeit im Stande sein können, ein wesentlich vollständigeres Bild der angeborenen Skoliose uns zu machen, als es mir bei dem zu Gebote stehenden spärlichen Material zu geben möglich war.

---

Es sei mir noch gestattet, mich der sehr angenehmen Pflicht zu entledigen, meinem hochverehrten Lehrer, Herrn Professor Dr. A. Hoffa, meinen ganz besonders herzlichen Dank für die gütige Ueberweisung dieses interessanten Themas und für die liebenswürdige Anleitung bei der Bearbeitung desselben auszusprechen. Gleichzeitig danke ich Herrn Dr. Gocht, Secundärarzt an der chirurgisch-orthopädischen Klinik, für seine freundliche Unterstützung.

---

# VII.

# Die Gymnastik in der Behandlung der Skoliose.

Von

**Dr. Max Haudek,**

Specialarzt für orthopädische Chirurgie in Wien.

Mit 1 in den Text gedruckten Abbildung.

Unter den Forderungen, die bei einer rationellen Behandlung der Skoliose gestellt werden müssen, steht die Kräftigung der Musculatur in erster Linie. Sind wir ja doch nur durch diese im Stande unsere Behandlungsresultate zu dauernden zu machen. Es fällt daher ausser der Massage einer zweckmässigen Gymnastik eine sehr wichtige Rolle zu.

Neben der allgemeinen Gymnastik, in Form von rationell ausgewählten Uebungen, Freiübungen und Uebungen mit Hanteln und Stäben, ist der Widerstands- und Redressionsgymnastik besondere Aufmerksamkeit zuzuwenden. Die allgemeine Gymnastik ist eine active, welche den ganzen Organismus stärken und den Körper recht beweglich machen soll. Bei der Auswahl der Uebungen muss selbstverständlich auf den speciellen Zweck besonders Rücksicht genommen werden und es werden daher Uebungen vorwiegen, die die Musculatur des Rückens in Anspruch nehmen. Schildbach und Schreger, sowie v. Mosengeil haben derartige Uebungen zusammengestellt und in ausführlicher Weise geschildert.

Durch die Widerstands- und Redressionsgymnastik werden dagegen nicht alle Muskeln des Körpers zu üben sein, sondern die Aufgabe für die erstere wird darin bestehen, jene Muskeln, durch deren mangelhafte Function die Skoliose mit veranlasst ist, dies sind die Muskeln des Schultergürtels und Rückens, zu kräftigen, während durch die Redressionsgymnastik Bewegungen vorzunehmen

sind, die in corrigirendem Sinne auf die Deformität wirken und den Patienten in Stand setzen sollen, durch eigene Kraft die fehlerhafte Haltung auszugleichen.

Die Redressionsgymnastik muss individualisirt werden und darf daher nicht in schablonenhafter Weise ausgeübt werden. Es muss in jedem einzelnen Falle untersucht werden, welche Bewegungen die geeigneten sind, einen Ausgleich der vorhandenen fehlerhaften Körperhaltung herbeizuführen oder in vorgeschritteneren Fällen einen solchen anzustreben. Wir werden also z. B. beim runden Rücken die Patienten eine Uebung ausführen lassen, bei der sie, während sie die rücklings geschlossenen Hände nach abwärts strecken, die Schultern bei möglichster Streckung des Oberkörpers nach hinten führen. Eine weitere Redressionsübung, die zugleich auch schon Widerstandsübung ist, ist jene, bei der der Patient mit dem Oberkörper frei über den Tischrand liegt, wobei er in ähnlicher Weise, wie vorher geschildert, die Streckung des Oberkörpers ausführt.

Bei skoliotischer Haltung und Skoliose sind die Redressionsübungen derart auszuführen, dass der Gymnasticirende eine Correctur der vorhandenen fehlerhaften Haltung anstrebt. Haben wir z. B. eine typische habituelle Skoliose mit rechts dorsaler und links lumbaler Krümmung vor uns, so wird zweckmässig die Uebung derart ausgeführt, dass zum Ausgleich der bestehenden Lumbalkrümmung nach links das rechte Knie gebeugt wird, während der Oberkörper nach links und oben gestreckt wird; zur Unterstützung wird die rechte Hand möglichst weit nach hinten auf den Rücken gesetzt und übt einen Druck auf den etwa vorhandenen Rippenbuckel nach links hin aus, während die linke Hand an den Hinterkopf gelegt wird und der Arm mit dem Oberkörper nach links und aufwärts strebt. In entsprechender Weise modificirt wird die Uebung auch bei den anderen Formen der Skoliose angewendet. Diese Uebungen sind sehr schwierig und sollen immer unter Aufsicht des Arztes ausgeführt werden, da sie leicht in fehlerhafter Weise gemacht werden und dann mehr schaden als nützen.

Weitere Redressionsübungen können an der senkrechten Leiter und unter Umständen auch am Wolm ausgeführt werden.

Die zweite Art der Gymnastik, von der ich oben gesprochen, ist die Widerstandsgymnastik. Während die Redressionsgymnastik vom Patienten selbst ausgeführt wird, ist zur Widerstandsgymnastik immer ein „Widerstandsgeber“ nothwendig. Es kann dieser Wider-

stand nun entweder durch menschliche Kraft gesetzt werden, wie in der schwedischen Heilgymnastik, oder durch verschiedene Belastung an Apparaten. Die Bewegungen der schwedischen Heilgymnastik sind zusammengesetzte, sogen. duplicirte Bewegungen, bei deren Ausführung entweder der Arzt dem Patienten einen Widerstand entgegensetzt, oder der Patient dem Arzte. In ersterem Falle führt der Patient die Bewegung activ aus, wir haben eine activ-passive, eine concentrische oder Verkürzungsbewegung, im zweiten Falle leistet der Patient den Widerstand, er ist der passive Theil, wir haben dann eine passiv-active, eine excentrische oder Verlängerungsbewegung. Bei der schwedischen Heilgymnastik besteht nun die Kunst darin, den Widerstand so abzuschwächen, dass er der Kraft des sich contrahirenden Muskels allmählich nachgibt. Concentrische und excentrische Bewegungen unterscheiden sich nur darin, dass sich in dem einen Falle der Muskel verkürzt, im anderen verlängert, während sie bezüglich ihrer Natur und physiologischen Wirkung ganz übereinstimmen.

Dieser Widerstandsbewegungen kann man sich nun in ganz ausgezeichneter Weise bedienen, um die Kraft der Musculatur der Skoliotischen zu heben und wird hierbei insbesondere Rücken- und Schultergürtelmuskeln berücksichtigen. Bei der Ausführung dieser Bewegungen muss man darauf achten, dass dieselben gleichmässig ausgeführt und die Widerstände dem Kraftmasse des Patienten angepasst werden, um eine Uebermüdung zu vermeiden. Allmählich müssen jedoch die Widerstände gesteigert und so der Patient zu einer grösseren Entfaltung seiner Muskelkräfte trainirt werden.

Diese Art der Gymnastik stellt naturgemäss auch an die Kräfte des „Gymnasten", der die Uebungen mit dem Patienten ausführt, grosse Ansprüche und führt bei einer grösseren Anzahl von Patienten bald Ermüdung herbei, die eine gleichmässige Ausführung der Uebungen selbstverständlich unmöglich macht. Um nun diesem Uebelstande abzuhelfen, wurden sogen. Widerstandsapparate construirt, die, den Gesetzen der Muskelmechanik Rechnung tragend, die Ausführung der Widerstandsbewegungen in exacter Weise ermöglichen sollen. An diesen Apparaten kann der Widerstand dem Kräftezustande des Patienten entsprechend dosirt werden, während gleichzeitig die Bewegungen in gleichmässiger Weise ausgeführt werden. Solcher Apparate wurden bereits eine grosse Zahl und zwar für die verschiedenen Gelenke des Körpers, sowie auch für die Bewegungen

der Wirbelsäule construirt. Als die besten möchte ich hier die Apparate von Zander, Herz und Kruckenberg, sowie die speciell für die Skoliosengymnastik von Schulthess construirten nennen.

Schulthess hat sehr sinnreiche Apparate für die Vor- und Rückwärtsbeugung und die Rotation des Rumpfes construirt, die eine Ausführung der Uebung in exacter und für jeden Fall anzupassender Weise ermöglichen, während durch entsprechende Vorrichtungen gleichzeitig im Sinne der Redression der bestehenden Verbiegung eingewirkt werden kann. Diese Apparate sind nun leider infolge ihres hohen Preises der Allgemeinheit schwer zugänglich, was auch von den Zander'schen und Herz'schen Apparaten gilt. Ausgezeichnete Dienste für die Widerstandsgymnastik an den Gelenken leisten uns auch die Kruckenberg'schen Pendelapparate und sind dieselben insbesondere bei der Nachbehandlung von Verletzungen zu empfehlen.

Von dem Princip des belasteten Pendels habe ich nun auch bei einem Apparate Gebrauch gemacht, den ich für Ausführung von Widerstandsbewegungen im Sinne der Seitenbeugung des Rumpfes construirt habe und dessen Zusammensetzung und Function aus nebenstehender Abbildung ja leicht zu verstehen ist (s. Figur).

Auf einem Stativ ist an dem einen Ende einer sagittal verlaufenden Achse ein Kammrad *K*, an dem anderen senkrecht zur Achse eine Hebelstange *a* angebracht. Das Kammrad trägt eine Anzahl von Löchern, in welche mittelst eines Zapfens der Gewichtshebel (Pendel) *b* eingelassen und daselbst befestigt werden kann. In der Mitte der Achse befindet sich noch eine Führung *c*, an welcher ein zweiter Gewichtshebel (Pendel) *d* mittelst Stellschraube befestigt werden kann. An der vorderen Hebelstange *a* ist, der Höhe nach verschieblich eine Querstange *e* angebracht, die verschiebliche gebogene Pelotten *ff* trägt, die den Oberkörper von beiden Seiten umfassen sollen. Vor dem Stativ, entsprechend dem Ende, an welchem sich der Hebel *a* befindet, ist der mittelst des Hebels *h* stellbare Sitz angebracht, welcher durch Stellschrauben *s s* schräg gestellt werden kann. Auf dem Sitze wird der Patient mittelst einer gepolsterten Querstange fixirt, während die Beine in der Vorrichtung *g* festgehalten werden können.

Bei mittlerer Einstellung, d. h. wenn das Gewichtspendel *b* am Kammrad auf *D* eingestellt ist und die Pendelstange *d* in der Mitte

der Führung fixirt ist, wird der Kraftaufwand zur Beugung nach der Seite beiderseits gleich sein und lässt sich durch Verschieben der




Gewichte an den Pendeln dosiren. Eine skoliotische Verbiegung in der Lendenwirbelsäule kann nun durch Schrägstellung des Sitzes com-

pensirt werden. Wollen wir jedoch bei Dorsal- oder Totalskoliosen die Kraft der Muskeln, speciell der langen Rückenstrecker, der einen Seite besonders in Anspruch nehmen, so werden wir das Pendel *b* schräg einstellen, die Hebelstange *a* wird dann gleichfalls schräg gestellt und zwar nach der der Concavität der skoliotischen Verkrümmung entsprechenden Seite, also z. B. bei rechtsseitiger Dorsalskoliose nach links. Da durch die Pendelstange *b* jetzt hauptsächlich das Gewicht des Hebels *a* compensirt wird, müssen wir die Dosirung der Belastung am Pendel *d*, welches jetzt gleichfalls nach links gestellt wird, vornehmen. Während bei der Beugung nach links kein Kraftaufwand nothwendig ist, wird die Bewegung des Oberkörpers nach rechts die Muskeln dieser Seite in Action setzen. Da die Beugung durch Anstemmen des Oberkörpers an die Pelotten *ff*, die den Brustkorb seitlich und etwas von hinten umfassen, ausgeführt wird, wird auch hierbei ein Druck auf die Convexität der Verkrümmung ausgeübt. Der Apparat wirkt also gleichzeitig auch redressirend.

Durch Ausschaltung des Pendels und Anhängen eines Schrotsackes an das Kammrad kann der Apparat auch als reiner Widerstandsapparat verwendet werden. Ich ziehe den Apparat[1]) in der geschilderten Weise bei der Behandlung meiner Skoliosenfälle in Anwendung, wobei er sich mir recht gut bewährt hat.

Ausser des genannten Apparats kann man sich nun noch einer grossen Anzahl anderer für die Widerstandsgymnastik geeigneter Apparate bedienen, die hauptsächlich die Stärkung der Musculatur des Schultergürtels und Rückens zur Aufgabe haben. Beugung und Streckung der Arme im Schultergelenk, nach den verschiedenen Richtungen hin ausgeführt, Ruderbewegungen, Vor- und Rückwärtsbeugung, Seitenbeugung und Rotation des Rumpfes werden die Bewegungen sein, die vornehmlich zu berücksichtigen sind.

Der wichtigen Aufgabe, die der Gymnastik in der Skoliosenbehandlung gestellt ist, kann man durch gewissenhafte Zuhilfenahme der oben aufgezählten Massnahmen gewiss gerecht werden und wir werden demgemäss denselben ebenso unsere vollste Aufmerksamkeit zuwenden müssen, wie der direct auf die Verbiegung einwirkenden Reddressionsbehandlung.

[1]) Der Apparat ist von Herrn Fr. Baumgartel in Halle, der denselben in sorgfältigster Ausführung herstellt, zum Preise von 400 Mark zu beziehen.

# VIII.

# Offener Brief an Herrn Dr. G. Zander in Stockholm.

Von

Dr. **M. Jagerink** in Rotterdam.

Mit 2 in den Text gedruckten Abbildungen.

Geehrter Herr College!

Seit Jahren habe ich ein reges Interesse für ihre Methode der Skoliosenbehandlung. Sie wissen, dass ich mir vor einigen Jahren sehr viel Mühe gegeben habe, hier in Rotterdam ein Zander-Institut zu eröffnen, da ich meinte, Ihre Therapie sei die beste gegen die Skoliose. Ich glaube jetzt, dass ich damals durch die Aussprüche der höchsten Bewunderung von Seiten ihrer Schüler beeinflusst war.

Meine Begeisterung für Ihre Methode verminderte sich und verwandelte sich in Zweifel, als ich die, wie mir vorkam, zu guten Resultate von verschiedenen Ihrer Schüler las, als ich sah, dass fast jede concurrirende Methode von einer abbrechenden Kritik getroffen wurde; hauptsächlich aber schienen mir die Indicationen, die von Ihnen selbst über Ihre Therapie veröffentlicht wurden, zu weitgehend; gestatten Sie, dass ich hier einige Beispiele anführe, indem ich mich dabei auf folgende Citate beschränke. Diese Citate sind aus:

**Dr. G. Zander's Medico-mechanische Gymnastik.**

Von Dr. Alfred Levertin. Stockholm 1892.

„Er (Zander) empfiehlt die Gymnastik bei sämmtlichen Klappenfehlern des Herzens resp. deren Folgezuständen bei idiopathischer Hypertrophie und Dilatation (Ueberanstrengung) des Herzens, Myocarditis chronica, Fettherz, Neurosen des Herzens, Angina

pectoris (Stenocardie), nervösem Herzklopfen, Arteriosklerose. Er bezeichnet die Behandlung, wenn dieselbe anhaltend gebraucht wurde, als durchaus günstig." (S. 65.)

„Nervöse und Hysterische können, wie mir Dr. Zander versichert hat, und ich selbst Gelegenheit hatte zu erfahren, von Bewegungskuren Vortheil haben, vorausgesetzt, dass das Uebel nicht zu weit gediehen ist, dass wir mit der nöthigen Vorsicht und Geduld zu Werke gehen, und dass es uns gelingt, die oft sehr schwierigen Kranken bei guter Laune zu erhalten." (S. 67, Citat von Dr. Nebel.)

„Bei Menstruationsanomalien können wir nicht genug die Vorzüglichkeit unserer Behandlung betonen, deren Effectivität wir eine lange Reihe von Jahren zu constatiren Gelegenheit hatten, und bei welchen Uebeln auch die manuelle Gymnastik nicht geringe Erfolge zu verzeichnen hat. Als geeigneten Abschluss für dieses Kapitel referiren wir Dr. Zander's Worte über die Bedeutung der Gymnastik bei der Schwangerschaft: „Während der Schwangerschaft sind eine Anzahl vorsichtig gewählter und ausgeführter Muskelübungen von grossem Nutzen, nicht nur wegen ihres wohlthuenden Einflusses auf den allgemeinen Gesundheitszustand während derselben. Wiederholte Beobachtungen haben nämlich auch dargethan, dass Entbindung und Wochenbett durch eine solche Vorbereitung einen günstigeren Verlauf nimmt, als in früheren Fällen, wo Gymnastik nicht angewendet wurde"." (S. 78 u. 79.)

„Ein anderes Symptom, das die Neurasthenie oftmals im Gefolge hat, ist der Kopfschmerz und Kopfdruck, ebenso oft freilich kann der Kopfschmerz von einem Gehirn- oder Magenleiden herrühren; zuweilen folgt er als treuer Begleiter der Chlorose oder Anämie, manchmal wiederum sind die Infiltrationen der Nackenmuskeln die Ursache, letztere überhaupt eine der am meisten vorkommenden Ursachen des Kopfschmerzes. In vielen derartigen Fällen wird die Heilgymnastik mit grossem Vortheil in Verbindung mit Massage und Elektricität angewendet. Bei Infiltrationen in den Nackenmuskeln ist es durchaus geboten, Massagebehandlung immer vor oder gleichzeitig mit der Gymnastik eintreten zu lassen. Die Hauptsache ist, dass man stets bei Kopfschmerz die Nacken- und Schläfenmuskeln untersucht und sein besonderes Augenmerk auf die Trigeminuszweige richtet." (S. 70 u. 71.)

Diese und viele andere Aussprüche riefen meinen Zweifel wach:

die Indicationen, wie z. B. Menstruationsanomalien und Kopfschmerz, waren mir zu unbestimmt, die Ursache des Kopfschmerzes in den Infiltrationen der Nackenmuskeln zu suchen, war mir zu phantastisch, das bei guter Laune erhalten der Hysterischen zu naiv, und der bessere Verlauf des Wochenbettes durch Gymnastik zu wenig bacteriologisch. Infolge dieser Zweifel studirte ich mit mehr Kritik Ihre Publication.

## Ueber die Behandlung der habituellen Skoliose mittelst mechanischer Gymnastik.

(Zeitschrift für orthopädische Chirurgie von Prof. Albert Hoffa, II. Bd. S. 338—369.)

Die ersten Seiten dieses Aufsatzes beziehen sich auf Ihren Rumpfmessungsapparat; es heisst da:

„Denn es schien mir eine conditio sine qua non eines wirklich wissenschaftlichen therapeutischen Vorgehens gegen jenes Leiden zu sein, dass man sich im Besitze eines Instrumentes befinde, vermittelst dessen man Körperhaltung und Form bestimmen könnte," u. s. w. (S. 338.)

Dass man mit Ihrem Apparat im Stande ist, jeden Punkt am Körper genau zu bestimmen, wird niemand bezweifeln, vorausgesetzt, dass der Körper eine unbewegliche Masse wäre.

Dass aber das mit Ihrem Apparat genommene Messbild so über alle anderen Controllirungsmethoden gestellt werden kann, dass Sie Recht haben zu schreiben:

„Keine der bisherigen Untersuchungs- und Controllirungsmethoden gab mir sicheren und klaren Aufschluss über ein mechanisches Moment, dessen Kenntniss mir unerlässlich erschien, um jeden speciellen Fall richtig aufzufassen und die Behandlung individualisiren zu können. Ich meine die Gesammthaltung des Patienten, wenn wir ihn aufgefordert haben, ungezwungen dazustehen." (S. 338.) Dem könnte ich auch dann noch nicht beistimmen, wenn Ihre folgende Behauptung richtig wäre:

„Jeder Mensch hat eine gewisse Haltung, die er unbewusst, habituell einnimmt und längere Zeit hindurch einzuhalten vermag," u. s. w. (S. 344.)

In diesem Falle meine ich, dass die Photographie ein viel brauchbareres Bild gibt, wie Ihr Apparat. Auf der Photographie sieht

man doch die natürliche Gesammthaltung des Körpers, man kann auch die Aufnahmen von verschiedenen Seiten mit einander vergleichen und Messungen anstellen. Die Bilder, mit Ihrem Apparat genommen, sind ebenfalls Projectionen, aber nicht von den Patienten selbst, sondern bloss von den Punkten, die man vorher auf die Patienten gezeichnet hat. Und die Probe ist leicht zu machen, wie wenig genau diese Punkte markirt werden können. Man braucht nur 2—3mal hinter einander einen Punkt mit verschlossenen Augen anzuzeichnen, und wird finden, dass die verschiedenen Punkte oft mehrere Millimeter aus einander liegen. Wenn man die Probe macht mit einem leicht zu bestimmenden Punkte, mit der Spina sup. ant. pelvis wird man sich über die Ungenauigkeit wundern. Wie weit ungenauer müssen dann die Punkte sein, die das Acromion oder die Spitze des Schulterblattes andeuten sollen!

Sie wollen mit Ihrem Messbilde die Gesammthaltung des Patienten angeben und Sie geben nur einige Striche, aus denen man kaum einen Menschen construiren kann: Der fehlende Hals, der Kreis, der ein Kopf sein soll, die geraden Schulterlinien geben doch kein Urtheil über die Gesammthaltung. Sie zeichnen in Ihren Messbildern den Verlauf der Dornfortsatzlinie des Halses, ohne diese auf den Patienten zu zeichnen, also ohne Messung!

Auch wenn Ihre Behauptung:

„Jeder Mensch aber hat eine gewisse Haltung, die er unbewusst, habituell und längere Zeit hindurch einzuhalten vermag," u. s. w. (S. 344)

richtig wäre, meine ich noch, dass Ihr Messapparat nicht so viel leisten kann, als die Photographie.

Aber diese Behauptung, **mit der Ihr Messapparat auch principiell steht oder fällt**, ist nicht richtig.

Ein Jeder, der öfters Gelegenheit hat, Patienten mit Skoliose zu sehen, wird mir beistimmen, dass die Haltung sehr veränderlich ist; fortwährend ist ein Patient, der so ruhig wie möglich steht, in Bewegung; sehr bald sinkt er zusammen, und wenn man ihn dann auffordert, sich doch recht ruhig zu verhalten, nimmt er wieder eine gestrecktere Haltung ein. Und Sie werden mir doch zugeben, dass diese Haltung nicht ungezwungen ist.

Durch eine sehr einfache Probe können Sie sich auch von dieser Beweglichkeit überzeugen. Wenn Sie einen Skoliosepatienten vor sich stellen und ihn bitten, sich recht ruhig zu verhalten, und

Sie dann jede Minute eine photographische Aufnahme nach Dr. Rud. Oehler nehmen, werden Sie sehen, wie verschieden fünf dieser hintereinander genommenen Bilder sind.

Nicht 4—5 Minuten, die Zeit, die die Aufnahme in Ihrem Apparate dauert, steht der Patient ruhig, öfters sieht man sogar bei einer Aufnahme, die nur 5—6 Sekunden braucht, sehr hübsche Doppelbilder entstehen. Aber die Haltung, die Sie in Ihrem Messapparate einnehmen lassen, ist nicht ungezwungen.

Sie schreiben doch:

„Aufgefordert, ungezwungen zu stehen, nimmt der Patient instinctmässig seine natürliche Gleichgewichtslage ein und kann dann während der Messung so stille stehen, wie nöthig ist." (S. 344.)

In diesem einen Satze sind drei Controversen, drei Beweise, dass der Patient gezwungen steht.

I. „Aufgefordert, ungezwungen zu stehen;" diese Aufforderung schliesst eine ungezwungene Haltung aus.

II. „Nimmt der Patient instinctmässig seine Gleichgewichtslage ein;" eine Gleichgewichtslage kann der Patient haben, dass er sie einnimmt, ist wieder eine Action.

III. „Kann dann während der Messung so stille stehen, wie nöthig ist;" ist dies Stillestehen denn keine Action?

Aber Sie behaupten auch:

„Die eine oder andere unfreiwillige Bewegung kann wohl vorkommen, aber der Körper federt sogleich in die Gleichgewichtslage zurück." (S. 344.)

Ein zurückfedernder Körper?!

Zurückfedernd in die Gleichgewichtslage?!

Ehrlich gestanden, das begreife ich nicht.

Durch welche Kraft findet das Zurückfedern statt?

Betrachten wir auch einmal die ungezwungene (?) Haltung, die in Ihrem Apparat von dem Patienten eingenommen wird, etwas näher.

Sie schreiben darüber selber:

I. „Die Hüften werden mittelst der Centrirungsvorrichtung fixirt." (S. 343.).

II. „Während des Messens der Seitenlinien hält sich der zu Messende mit beiden, im Ellenbogengelenke rechtwinklig gebogenen, bis zur Schulterhöhe vorwärts hoch

gehaltenen Armen an einem vor dem Messapparate herabhängenden Querstabe." (S. 345.)

III. „Während des Messens der Rückgratslinie stützt Patient die Brust gegen die Brustplatte." (S. 345.)

Nach dem Vorgehenden ist es meine Ueberzeugung, dass Ihr Messapparat nicht verdient, dass Sie schreiben:

„Erst nachdem es mir gelungen war, einen zuverlässigen Rumpfmessungsapparat herzustellen, konnte ich der Skoliosenbehandlung Geschmack abgewinnen." (S. 338.)

Es ist meine Ueberzeugung, dass Ihre Behandlung, wenn sie sich bloss auf die Controlle durch diesen Messapparat stützt, nicht „ein wirklich wissenschaftliches therapeutisches Vorgehen" ist.

Aber ich stütze mich nicht bloss auf meine Ueberzeugung und auf theoretische Ueberlegungen, wenn ich behaupte:

Die Messfiguren mit Ihrem Rumpfmessapparat construirt sind **phantastisch** und nicht mit der Wirklichkeit übereinstimmend.

Betrachten wir, um dies zu beweisen, Fig. 18 (S. 365) etwas genauer.

Die Hauptveränderungen, die das punktirte Messbild, das etwas mehr als 6 Monate nach dem ursprünglichen schwarz contourirten genommen ist, aufzuweisen hat, sind:

a) die Seitenkrümmung des Rückgrats ist fast verschwunden;
b) der siebente Halswirbel ist um 2 cm gestiegen;
c) die Acromialpunkte sind 5 resp. 6½ cm gestiegen;
d) der Hals allein ist 3 cm länger geworden;
e) die antero-posterioren Krümmungen sind geringer geworden.

Diese Messfiguren können unmöglich der „Gleichgewichtslage" der nämlichen Patientin entsprechen!

Wie würde denn zu erklären sein, dass — noch abgesehen von dem gestreckteren Verlauf des Rückgrats — der Körper von den Füssen bis zum siebenten Halswirbel nur 2 cm verlängert wird, während die Schultern 5 resp. 6½ cm steigen und last not least **der Hals allein 3 cm länger wird.**

Wenn dieses Wachsthum der Wirklichkeit entspricht, würde es interessant sein, zu erfahren, ob dieser Riesenwuchs des Halses noch lange fortgedauert hat.

Ebenso beweisend für die Ungenauigkeit der Messfiguren ist Fig. 20 (S. 368).

Bei dieser Patientin ist nach 2 Monaten der siebente Halswirbel auf der nämlichen Höhe, obwohl die Patientin, die 15 Jahre alt ist, doch wahrscheinlich wohl etwas gewachsen sein wird und die Kyphose und die Skoliose abgenommen haben und . . . . . bei dieser Patientin ist der Hals auch wieder $1^3/_4$ cm gewachsen.

Fig. 1.

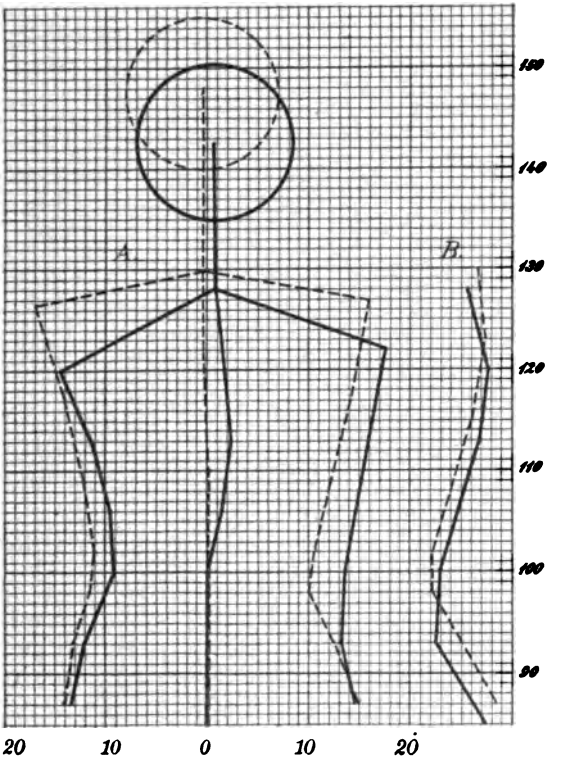


Auf Ihre folgende Aeusserung muss ich noch näher eingehen, da sie mir auch unbegreiflich ist:

„Bei den folgenden drei Patienten handelt es sich um leichtere Formen von Schiefheit, die ihre Trägerinnen noch für kurze Zeit selbst ausgleichen konnten, um aber schleunigst in die habituelle schiefe Haltung zurück zu fallen." (S. 363.)

Und von diesen Patienten geben Sie Messfiguren!? Es ist mir absolut nicht klar, wie weit die Patienten zurücksinken müssen. Sie werden wahrscheinlich antworten: bis zur Gleichgewichtslage;

aber wann ist diese Haltung, „ein Product einerseits statischer Momente, nämlich der vorliegenden anatomischen Form der Rückgratstheile, andererseits dynamischer Momente, nämlich der Spannkraft und Elasticität der Muskeln," erreicht? (?? S. 344.)

Ich will jetzt nicht eingehen auf eine Betrachtung Ihrer

Fig. 2.

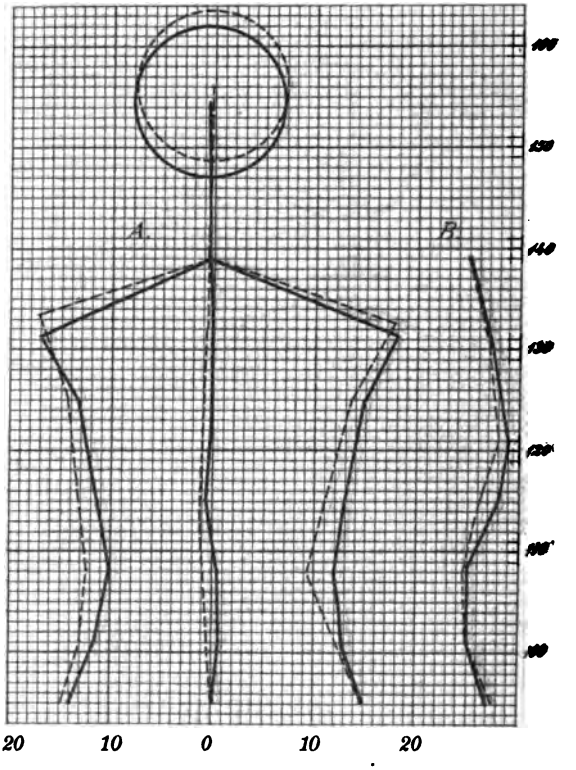


Lagerungsapparate und auf Ihre Behandlung der Skoliose, nur scheint es mir noch erwünscht, Ihre eigenen Worte über den Effect Ihrer Behandlung zu referiren, damit diejenigen Aerzte, die ihren Patienten mit Skoliose zu einer Zander-Behandlung rathen, wissen, wie lange so eine Behandlung dauern muss.

„Ich meine nicht, dass die Behandlung im ganzen länger dauern müsste, eher kürzer, weil concentrirter. Denn bei rechtzeitig eingeleiteter, beharrlich durchgeführter Behandlung würden sich wohl grössere Resultate in kürzerer Zeit gewinnen lassen. Nachher könnte

dann eine weniger Zeit in Anspruch nehmende, mehr auf allgemeine Kräftigung abzielende conservirende, gymnastische Behandlung eintreten. Eine Stunde Gymnastik täglich bliebe freilich nöthig, so lange die schädigenden Einflüsse einwirken, d. h. während der ganzen Schulzeit, damit Rückfälle vermieden werden." (S. 351.)

Also ein Kind von 5 Jahren, das eine skoliotische Haltung zeigt, würde, wenn es bis 17 Jahre die Schule besuchen soll, 12 Jahre hindurch täglich behandelt werden müssen. Hierbei darf wohl an die finanzielle Tragkraft der Eltern gedacht werden. Hier in Rotterdam würde so eine Behandlung in dem Zander-Institute kosten $12 \times 300 = 3600$ Gulden!

Das Ziel dieser Betrachtungen ist, die Aufmerksamkeit der Aerzte mehr auf die Publicationen über die Zander-Therapie im allgemeinen zu lenken, damit diese Publicationen mehr kritisch gelesen werden und die Aerzte dadurch mehr selbständig, wie bis jetzt, sich ein Urtheil formen über diese neue Methode.

Dieses Ziel kann Ihnen doch nur angenehm sein.

Ergebenst Ihr

Rotterdam, März 1899. **M. Jagerink.**

# IX.

# Erwiderung.

Von

Privatdocent Dr. **F. Lange**, München.

Im 6. Bande dieser Zeitschrift (S. 209) hat Herr Schanz einen kurzen Aufsatz von mir (Münch. med. Wochenschr. 1898 Nr. 15 u. 16) besprochen.

Wenn ich darauf zunächst geschwiegen habe, so geschah dies, weil ich das Erscheinen meiner ausführlichen Arbeit über denselben Gegenstand (Samml. klin. Vortr.) abgewartet habe. Ich wollte, dass es den Fachgenossen auf Grund dieser Veröffentlichung möglich ist, sich ein endgültiges Urtheil über die Tendenz meiner Untersuchungen zu bilden, und ich glaube, dass mir dadurch gleichzeitig die nothwendige Stellungnahme zu der Kritik des Herrn Schanz wesentlich erleichtert wird.

1. Herr Schanz beginnt seine Besprechungen mit dem Satze: „Lange bringt eine neue Behandlungsmethode der angeborenen Hüftverrenkung," und erhebt schliesslich „Einspruch gegen die Proclamation einer Methode Lange".

Darauf habe ich folgendes zu erwidern. Ich habe die Punkte, in denen ich von Paci und Lorenz abweiche, hervorgehoben; dass ich aber auf Grund der von mir empfohlenen Abänderungen den Anspruch erhebe, eine neue Methode begründet zu haben, habe ich an keiner Stelle auch nur angedeutet, geschweige denn ausgesprochen. Von einer Methode „Lange" oder von „meiner Methode" findet sich kein einziges Wort in meiner Arbeit. Alle die Ausführungen des Herrn Schanz, die sich darauf beziehen, sind völlig grundlos und gänzlich unberechtigt.

2. Herr Schanz sagt: „Wenn er (d. h. Lange) aber behauptet, auch die Demonstrationen solcher Kinder auf Congressen u. s. w. seien ohne Werth gewesen, so wird er mit dieser Behauptung bei den betheiligten Orthopäden und Chirurgen wohl ein allgemeines Schütteln des Kopfes hervorrufen."

Der Satz in meiner Arbeit lautet: „Ebenso wenig sind die Demonstrationen der Kinder selbst auf Congressen etc. von Werth." Im unmittelbaren Anschluss daran habe ich dann ausgeführt, dass ein guter Gang der Patienten nur als functioneller Erfolg aufzufassen ist, und dass diese Besserungen vielfach auch ohne Reposition erzielt worden sind. Ich habe damit geschlossen: „Sie sind aber für eine Heilung des Leidens gar nicht beweisend."

Wie der erste Satz aufzufassen war, ging aus dem letzteren in unzweideutiger Weise hervor.

Ich stehe auch heute noch auf dem Standpunkte, dass ein guter Gang bei einem Kinde mit angeborener Hüftverrenkung nicht im geringsten beweisend für eine Heilung ist. Ein augenblickliches, gutes functionelles Resultat bietet meines Erachtens nicht die mindeste Garantie gegen eine spätere Reluxation und gegen eine dadurch bedingte Verschlechterung des Ganges. Ich habe bei allen Collegen, denen gegenüber ich diese Ansicht ausgesprochen habe, niemals „Kopfschütteln" erregt, sondern ausnahmslos volle Zustimmung gefunden.

3. Auf die Schlusssätze der Schanz'schen Kritik ausführlich einzugehen, würde mich zu weit führen. Ich begnüge mich mit der Feststellung der Thatsache, dass Paci ebenfalls annimmt, wie ich mich bei Durchsicht der Literatur überzeugt habe, dass der interponirte Kapseltheil nach der Transposition einer angeborenen Hüftverrenkung unter dem Druck des Schenkelkopfes sich resorbirt (cf. Lorenz, Path. u. Therap. der angebor. Hüftverrenk. S. 164).

In Bezug auf meine frühere Annahme, dass nach dem Calot'schen Redressement eine genügende Knochenneubildung zu Stande kommt, bemerke ich, dass es damals recht schwierig war, die verblüffenden Bilder Calot's richtig zu deuten, weil erst wenige Monate seit dem Bekanntwerden der Calot'schen Operation verflossen waren, und weil meine Arbeit die erste war, welche Stellung zu dem Vorgehen Calot's nahm. Dass bei einer Spondylitis reichliche Knochenmassen neugebildet werden können, und dass dadurch ein Zusammensinken der Wirbelsäule verhindert werden kann, ist durch

ein von Krause veröffentlichtes Präparat erwiesen. (Die Tubercul. d. Knochen u. Gelenke, S. 45.)

Ob ein ausreichender knöcherner Ersatz nach dem Redressement der Wirbelsäule in der Regel eintrat, konnte nur die Erfahrung lehren. Als durch eine Anzahl von Sectionen und Röntgenbilder erwiesen war, dass meine Annahme nicht zutraf, habe ich im Centralbl. f. Chirurg. 1898, März, meinen Irrthum rückhaltslos anerkannt.

Es ist nicht üblich, eine Ansicht, die der Autor bereits zurückgenommen hat, nachträglich zum Gegenstand eines Angriffs zu machen. Da dies aber durch Herrn Schanz geschehen ist, so möchte ich feststellen, dass auch heute, trotz 2jähriger reichlicher Erfahrungen, die Frage nicht endgültig entschieden ist. Während ein Theil der Autoren eine genügende Knochenneubildung in Abrede stellt, halten andere, wie Calot, Hoffa, Redard, Heusner an der Möglichkeit oder Wahrscheinlichkeit eines knöchernen Ersatzes fest.

Keinesfalls hat Herr Schanz Recht, wenn er annimmt, dass ich mit meiner Ansicht in den beiden besprochenen Fragen allein stehen würde; seine Kritik ist auch in diesem Punkte völlig unzutreffend.

Ob Herr Schanz die erste Aufgabe eines wissenschaftlichen Berichterstatters erfüllt, und den Inhalt der besprochenen Arbeit sinngetreu — ohne entstellende Zusätze und ohne wesentliche Weglassungen — wiedergegeben hat, überlasse ich nach diesen Ausführungen dem Urtheil der Fachgenossen.

# X.

# Zur Erwiderung des Herrn Lange.

Von

Dr. A. Schanz-Dresden.

Zu der Erwiderung des Herrn Lange seien mir einige Worte gestattet.

Ad I. Zuerst will ich constatiren, dass Herr Lange mir in der Sache Recht gibt, indem er anerkennt, dass von einer Methode Lange nicht die Rede sein kann.

Nun behauptet Herr Lange, er habe in seiner fraglichen Arbeit überhaupt nicht den Anspruch erhoben, eine neue Methode begründet zu haben. Wer aber die fragliche Arbeit studirt, ohne von Herrn Lange besonders belehrt zu sein, dass er in derselben nicht eine Methode Lange proklamiren wolle, der muss wie ich auf diese Annahme verfallen.

Wenn man in jener Arbeit zu Anfang liest: „Die Lorenz'sche Methode der unblutigen Einrenkung hat sich bisher nur bei einer verhältnissmässig kleinen Anzahl von Kranken bewährt," wenn dann die Kapitelüberschrift folgt: „Die Reposition und Retention durch Kapselspannung," wenn dann weiter der Satz kommt: „Das Repositionsmanöver, das ich beschrieben habe, lehnt sich eng an die von Paci und Lorenz an," und wenn man weiter liest: „Im allgemeinen aber muss das Lorenz'sche Retentionsverfahren ... genau wie die Methode von Paci ... zur Reluxation ... führen. Statt dessen suche ich die Retention ... zu erreichen" —: wenn man derartige Sätze liest (sie sind Accorde, welche die Melodie der Arbeit charakterisiren), so kann man das kaum anders verstehen, wie ich es verstanden habe. Auch heute noch sprechen nach meiner Ueberzeugung diese Sätze laut und deutlich von der Methode Lange, wenn sie auch diesen Namen nicht nennen.

Ad II. Herr Lange sagt, ich habe den fraglichen Satz falsch bezogen. Er sagt, derselbe beziehe sich auf die folgenden Angaben.

Da muss ich Herrn Lange entgegnen, dass ein Satz, welcher mit „ebensowenig" beginnt, ohne dass ein mit „wie" beginnender Nachsatz folgt, auf das Vorausgehende Beziehung nimmt, nicht auf das Folgende. Vor jenem Satz führt Herr Lange aus, dass die Röntgenphotographie keinen Aufschluss darüber gebe, ob bei einem reponirten Kind ein Schlottergelenk entstanden sei, das sich bei Belastung luxire und bei Entlastung leicht reponire, oder ob eine feste Reposition vorliege. Er schliesst diese Ausführungen mit dem Satz: „Die bisher veröffentlichten Röntgenbilder entsprechen diesen Anforderungen nicht und sagen deshalb über den Enderfolg nichts." Der nächste gesperrt gedruckte Satz heisst: „Ebensowenig sind die Demonstrationen der Kinder selbst auf den Congressen etc. von Werth." Wie kann man diesen Abschnitt ohne Deutelei anders verstehen als ich in meinem Referat ausgeführt habe? Herr Lange spricht hier den betreffenden Chirurgen und Orthopäden die Fähigkeit ab, zu entscheiden, ob es sich in jenen vorgestellten Fällen um solche Schlottergelenke oder um feste Repositionen handelt. Wenn Herrn Lange darauf nicht härter als durch Kopfschütteln geantwortet wird, so ist die Antwort noch sehr mild.

Ad III. Der von mir angefochtene Passus heisst: „Dass ein Theil der Kapsel zwischen Becken und Femur zwischengelagert ist, scheint den Erfolg nicht zu beeinträchtigen. Wenn der Verband unter starker Spannung der Musculatur angelegt wird, und die interponirte Kapsel zwischen den Knochen für Monate lang fest zusammengepresst wird, so wird dieselbe voraussichtlich blutleer werden und der Nekrose verfallen.

Paci spricht nach Lorenz die etwas sanguinisch erscheinende Ueberzeugung aus, dass sich die interponirte Kapselpartie unter dem Druck des Schenkelkopfes resorbire.

Ich bin der Zustimmung jedes Pathologen sicher, wenn ich Herrn Lange hier daran erinnere, dass Blutleere und Nekrose durch Druck und andererseits Resorption unter Druck in der pathologischen Anatomie als verschiedene Begriffe gelten.

Wenn ich Herrn Lange auf seinen strikten Widerspruch gegen die Erfahrungen der pathologischen Anatomie aufmerksam machte und ihn an eine von ihm kurz vorher aufgestellte, ebenso haltlose

Behauptung auf demselben Gebiet erinnerte, so geschah dies, um Herrn Lange zu sagen, dass der Leser und der Vertreter des Lesers — der Referent — ein Recht haben, vom Autor zu verlangen, dass ihm dieser nicht Behauptungen auftische, für welche nicht nur keine Spur eines Beweises erbracht werden kann, welche sich sogar auf den ersten Blick für absolut falsch erweisen, und welche der Autor ohne Discussion zurücknehmen muss.

Herr Lange hat damals behauptet, wir wüssten, dass sich nach dem Calot'schen Redressement die Lücke in der Wirbelkörperreihe durch neugebildete Knochenmasse ersetze. Heute spricht er von Möglichkeit oder Wahrscheinlichkeit. Die habe ich nicht geleugnet; aber von wissen darf heute noch nicht und durfte erst recht damals nicht die Rede sein.

Wenn Herr Lange in meinem Referat nicht das wiedergegeben findet, was er hat sagen wollen, so ist das seine Schuld. Der Referent hat über das zu berichten, was der Autor gesagt hat. Und wenn der Referent zu einem absprechenden Urtheil kommt, so ist es seine Pflicht, auch dieses frei und offen auszusprechen. Ich bin mir bewusst, mein angegriffenes Referat sine ira et studio verfasst zu haben und überlasse gern dem Urtheil der Fachgenossen die Entscheidung, ob ich in demselben die Aufgabe eines wissenschaftlichen Berichterstatters erfüllt habe oder nicht.

---

# Referate.

Mit 1 in den Text gedruckten Abbildung.

Rinne, Chirurgisch-Akiurgische Therapie. Einzelabtheilung aus dem Lehrbuch der allgemeinen Therapie und der therapeutischen Methodik von Eulenburg und Samuel. Verlag von Urban und Schwarzenberg. Berlin und Wien 1898.

Auf wenig mehr als 200 Seiten hat Verfasser versucht, aus dem grossen Gebiet der chirurgischen Therapie dasjenige kurz und sachgemäss darzustellen, was für den praktischen Arzt bei seiner täglichen Berufsarbeit von ganz besonderer Wichtigkeit ist. Dies ist Rinne mit seinem Buch voll und ganz gelungen. Er beginnt mit der Antisepsis und Asepsis in der Wundbehandlung; die folgenden sechs Kapitel befassen sich mit der Blutstillung, der Esmarchschen Blutleere und Blutsperrung, der Drainage der Wunden und Heilung unter dem feuchten Blutschorf, der Transfusion und Infusion, der Sehnen-, Muskel- und Nervennaht, Neurolyse, mit dem plastischen Ersatz von Gewebsdefecten und der Transplantation nach Thiersch. Ausführlichst wird sodann die Behandlung der Knochenbrüche besprochen, ferner die Behandlung der Gelenkkrankheiten, die Entleerung von Exsudaten und Transsudaten, die Behandlung der Unterleibsbrüche, der Katheterismus, die Methodik der Untersuchung und Behandlung der Blasen- und Harnröhrenleiden. Den Schluss bildet das Kapitel über die Narkose und locale Anästhesie. 289 in den Text gedruckte Abbildungen tragen wesentlich zur Klarheit der Ausführungen bei. Der Praktiker kann sich jedenfalls schnell und leicht darüber unterrichten, was sich gegenwärtig auf den einzelnen Gebieten bei den erfahreneren Chirurgen aus der grossen Masse der operativen Vorschläge und therapeutischen Empfehlungen als brauchbar bewährt hat, und dies hat Rinne mit seiner Darstellung der chirurgisch-akiurgischen Therapie zu erreichen bezweckt. Gocht-Würzburg.

Herz und Bum, Das neue System der maschinellen Heilgymnastik. Verlag von Urban und Schwarzenberg. Berlin und Wien 1899.

Herz und Bum haben bekanntlich auf Grund exacter physiologischer Untersuchungen ein neues System maschineller Heilgymnastik aufgebaut. Dieses System ist in dem letzten Halbjahr an zahlreichen Patienten erprobt worden

und hat den erwarteten Erfolgen durchaus entsprochen. Die Herz'schen Apparate zerfallen in folgende Gruppen:

1. Widerstandsapparate,
2. Apparate für Selbsthemmungsgymnastik,
3. Förderungsapparate,
4. Passive Apparate,
5. Erschütterungsapparate.

Für die Construction der Widerstandsapparate wurden folgende Grundsätze aufgestellt: 1. Die Bewegung soll möglichst einfach sein, d. h. sie soll, wenn möglich, nur von einem Muskel oder einer völlig synergistischen Muskelgruppe ausgeführt werden. 2. Die Drehungsachse des Apparates muss mit derjenigen des Gelenkes zusammenfallen. 3. Der Widerstand muss sich parallel den während der Bewegungen spontan eintretenden Schwankungen des Muskelzuges ändern. 4. Die Gesammtsumme der bei einer Bewegungsserie geleisteten äusseren Arbeit soll auf möglichst viele Muskelgruppen gleichmässig vertheilt werden.

Jeder dieser leitenden Grundsätze wird eingehend und überzeugend begründet.

Es folgt dann eine genaue Beschreibung der Anwendungsweise und eine Beschreibung der Widerstandsapparate selbst. Wir haben da Apparate, welche die Widerstandsbewegungen am Kopf, an den oberen und unteren Extremitäten, sowie am Rumpfe ausführen. Ueberall thut die durchaus wissenschaftliche Darstellung sehr wohl. Die einzelnen Apparate sind gut illustrirt.

Der Beschreibung der Widerstandsbewegungen folgt die der Selbsthemmungsgymnastik. Die hierfür construirten Apparate gestatten eine grosse Reihe von Bewegungen, da die hiezu nöthigen Vorrichtungen vielfach combinirt sind. Es wird hier speciell die Wirkung der Apparate auf das Circulationssystem eingehend besprochen.

Auch die Förderungsapparate gestatten eine grosse Reihe von Bewegungen. Das Charakteristische an der Förderungsbewegung ist der Rhythmus. Die Förderungsbewegungen selbst sind activ aber automatisch, sie sind entweder pendelnde oder kreisende.

Den passiven Bewegungen dienen fast durchweg dieselben Apparate wie den gleichen Widerstands- oder Förderbewegungen, für die Erschütterung ist eine Reihe neuer Vorrichtungen construirt worden.

Als Anhang ist eine heilgymnastische Ordination und ein Bewegungsschema für die Benützung der Herz'schen Apparate beigegeben.

Die Herz'schen Apparate werden sich wohl sehr bald einbürgern und wird die vorliegende Schrift sicher viel dazu beitragen, den Apparaten Freunde zu gewinnen. Jedenfalls müssen wir Herz und Bum für ihr durchaus wissenschaftliches, exactes Vorgehen sehr dankbar sein. Der Fortschritt, den uns ihre Arbeiten gebracht haben, ist ein bedeutender. Hoffa.

Herz, Zur heilgymnastischen Behandlung von Circulationsstörungen. Wiener med. Presse, 1899. Nr. 15.

Ausgehend von den Erfolgen, die ohne allen Zweifel die mechanische Behandlung der Circulationsstörungen aufzuweisen hat, werden zunächst die

verschiedenen Methoden von Ling, Zander, Schott und Oertel und ihre verschiedenartige wissenschaftliche Begründung kritisch beleuchtet. Verfasser glaubt, durch die Anordnung der von ihm und Bum eingeführten Widerstandsapparate den bewährten praktischen Anforderungen der verschiedenen heilgymnastischen Methoden entsprochen zu haben, und indem er bestrebt ist, die überall wirksamen Heilfactoren herauszuschälen und zu einem allgemeiner verwendbaren System zu vereinigen, will er der Einseitigkeit der einzelnen Methoden entgehen.

Wir wollen und können nicht entscheiden, ob und in wie weit die Methode Herz-Bum einen Vorzug vor den anderen verdient, jedenfalls führen die im Princip wenig verschiedenen Wege in den Händen tüchtiger Aerzte bei genauester Individualisirung und sachgemässer Durchführung zum Ziele.

Gocht-Würzburg.

Lange (Realschuldirector in Oschatz), Erfahrungen mit Rettig's neuer Schulbank.

Rabe (Schulvorsteherin in Neumünster), Ueber die praktische Bewährung des Rettig'schen Schulbanksystems in der höheren Mädchenschule zu Neumünster. Zeitschrift für Schulgesundheitspflege. XI. Jahrgang 1898.

Die beiden kurzen Arbeiten, welche sich auf Grund praktischer Erfahrungen mit den Vorzügen der von Oberbaurath Rettig construirten Schulbänke befassen, verdienen neben anderem insofern unser Interesse im höchsten Grade, als sie darthun sollen, dass einmal die Reinigung der Schulzimmer bei Rettigbänken viel gründlicher und leichter zu bewerkstelligen sei; dass ferner die Bank auf die Haltung der Schüler und Schülerinnen, namentlich beim Schreiben von sehr günstigem Einfluss sein soll. Rabe sagt, dass das gute Sitzen sich darum so leicht mache, weil die Schülerin bei guter Haltung am bequemsten auf der Bank sitzt. Dies letztere wäre jedenfalls von dem grössten Vortheil für die Jugend, an deren Rückgratsverkrümmungen neben anderen Schädigungen das schlechte Sitzen in der Schule viel Schuld hat. Gocht-Würzburg.

Roeseler, Beiträge zur Osteomyelitis mit besonderer Berücksichtigung der Therapie und der Heilerfolge. Sammlung klinischer Vorträge, neue Folge Nr. 243. Mai 1899.

Verfasser gibt einen Bericht über die in den letzten 6 Jahren im St. Hedwigs-Krankenhause zu Berlin behandelten 43 Fälle von Osteomyelitis, deren Krankengeschichten am Schluss kurz angefügt sind. Besonders werthvoll sind die Mittheilungen deswegen, weil die erzielten Heilungen alle schon längere Zeit sich als dauernd erwiesen haben.

Im ersten Abschnitt wird die Methode und Technik der operativen Behandlung für die Fälle acuter Osteomyelitis behandelt und zusammenfassend festgestellt, dass sich bei frühzeitiger Aufmeisselung Metastasen in anderen. Recidive in demselben Knochen und Complicationen mit Vereiterung des benachbarten Gelenkes, welche bei primärer Incision relativ häufig auftraten. immer haben vermeiden lassen, und dass ferner ein günstiger Einfluss der Aufmeisselung auf die Entfieberung und die Ausdehnung der Nekrose sich entschieden hat feststellen lassen.

Im zweiten Theil werden die ausgeführten Nekrosenoperationen besprochen, und hat sich als bestes Verfahren auch dort bewährt, die Knochenhöhle nach Möglichkeit auszuschalten, indem man durch Fortmeisseln der Seitenwände eine möglichst flache Rinne herstellt, in die sich die Weichtheile leicht hineinlegen lassen. Die Wunde wurde nach der Operation immer mit Jodoformgaze tamponirt und dann durch die Naht theilweise geschlossen. Die Tamponade blieb gewöhnlich 3—6 Tage liegen, wurde dann entfernt und durch ein Drain ersetzt, worauf gewöhnlich in einigen Wochen Heilung erfolgte.

Die Resultate der Nekrosenoperationen sind sehr gute zu nennen, indem von 32 Patienten 30 geheilt und nur 2 gestorben sind. Gocht-Würzburg.

Bennecke, Die gonorrhoische Gelenkentzündung nach Beobachtungen der chirurgischen Universitätsklinik in der kgl. Charité zu Berlin. Berlin 1899. Verlag von August Hirschwald.

Die mit einem Vorwort von Geheimrath König versehene Monographie soll die an der Charité gemachten Erfahrungen über die Beziehungen der Gonorrhöe zu den Erkrankungen der Gelenke zusammenfassend darstellen.

Im allgemeinen Theil wird zunächst ein kurzer historischer Ueberblick gegeben; daran schliesst sich eine Besprechung des sehr mannigfaltigen vielgestaltigen Krankheitsbildes. Unter Zugrundelegung des pathologisch-anatomischen Befundes unterscheidet Bennecke nach König 4 Formen: 1. den Hydrops, 2. die serofibrinöse Entzündung, 3. das Empyem, 4. die phlegmonöse Entzündung; von denen die ersten drei nur graduell verschieden sind. Die phlegmonöse ist die bösartigste mit ihren starken Schmerzen, der Tendenz, die Grenzen der Gelenkkapsel zu überschreiten, und mit der schlimmen Eigenschaft, auf das Gelenk und die paraarticulären Weichtheile destruirend zu wirken. Diese Gelenkphlegmone ist nach den dortigen Erfahrungen die bei weitem häufigste Form der gonorrhoischen Arthritis, die wie bekannt sowohl monarticulär verläuft, als auch sehr häufig mehrere Gelenke ergreift.

Die Therapie richtet sich stets zuerst gegen die Gonorrhöe, im übrigen ist die Behandlung rein local. Beim Hydrops und der serofibrinösen Entzündung: Bettruhe, Compression des Gelenks, ableitende Mittel wie Jodtinctur, Vesicatorien; am raschesten wirkt die Punction mit dem Troicart und nachfolgender Injection von 5procentiger Carbolsäurelösung (8 ccm ins Kniegelenk). Bei eitrigen Ergüssen ist gelegentlich Incision und Drainage nöthig.

Die Behandlung der Phlegmonen erfordert grosse Sorgfalt in zweierlei Hinsicht: zur Beseitigung der Entzündung und prophylaktisch gegen etwaige Deformitäten. Das mächtigste Mittel ist auch hier die Ruhe: absolute Immobilisirung mit Hochlagerung; ausgezeichnete Erfolge sind erzielt worden mit der Distraction durch Gewichtsextension (Knie und Hüfte). Als äusseres Reizmittel wird energische Application der Jodtinctur empfohlen, eventuell nach Punction mit oder ohne Carbolinjection. Nimmt die Entzündung den Charakter maligner Eiterung an, so treten die Incision, Gelenkdrainage, selbst die Resection in ihr Recht. Als Regel wird aber aufgestellt: grösste Zurückhaltung mit dem Schneiden, da oft die phlegmonöse Weichtheilschwellung tiefe Fluctuation vortäuscht.

Als Mittel zur Mobilisirung versteifter Gelenke dienten passive Bewegungen

mit activen Uebungen seitens des Kranken, Massage, warme Bäder, Brisement forcé in Narkose, Bier'sche Stauung, Resection.

Die Prognose der gonorrhoischen Gelenkentzündung ist quoad vitam gut, im übrigen aber ganz unbestimmt. Mit der Möglichkeit der Recidive muss besonders gerechnet werden, solange noch Reste der Gonorrhöe bestehen.

Die Frage der Aetiologie wird als entschieden angesehen, der Tripperprocess ist als die bestimmende Ursache zu betrachten.

Bezüglich der klinischen Diagnose ist Verfasser auf Grund seines Materials zu der Ansicht gekommen, dass die Gelenkentzündungen gonorrhoischen Ursprungs viel häufiger sind, als man früher anzunehmen geneigt war. Jede acute Gelenkentzündung bei einem Menschen, der an Tripper leidet oder eben gelitten hat, muss für dringend verdächtig des gonorrhoischen Ursprungs angesehen werden, wenn nicht eine andere Aetiologie offenkundig ist.

Die gonorrhoische Affection ist in der Mehrzahl der Fälle monarticulär oder die Zahl der befallenen Gelenke ist gering. Praktisch ergibt sich die Nothwendigkeit, bei jeder acuten Gelenkentzündung nach einem Tripper zu fahnden.

Es folgt nun der specielle Theil, dem in der Hauptsache die Zeit vom 1. December 1895 bis zum 1. December 1897 zu Grunde gelegt ist. Es wurde bei 56 Patienten die Diagnose auf gonorrhoische Gelenkentzündung gestellt, und zwar bei 18 Männern und 38 Frauen. 31mal war das Knie erkrankt, 8mal die Hüfte, 9mal das Talocruralgelenk, 6mal die übrigen Gelenke am Fuss, 4mal die Schulter, 10mal der Ellenbogen, 6mal das Handgelenk, 4mal Mittelhand- und Fingergelenke.

Im Anschluss an die statistischen Ausführungen werden eingehend die Krankheitsbilder, der Verlauf und die Folgen der einzelnen Gelenkentzündungen besprochen sammt der je nach dem Gelenk verschiedenartig zu wählenden Therapie. Diese einzelnen sehr wichtigen Kapitel, das Knie, die Hüfte, die Hand, die Schulter, das Ellenbogengelenk betreffend, müssen im Original nachgelesen werden, da ihre ausführliche Besprechung den Rahmen eines Referates überschreiten würde.

Den Schluss bildet ein sehr umfangreiches Literaturverzeichniss, das mit Arbeiten aus dem 17. Jahrhundert beginnt und Zeugniss dafür ablegt, wie besonders in den letzten 15 Jahren die Arbeiten über vorliegendes Thema ganz gewaltig angewachsen sind. Gocht-Würzburg.

Spitzy, Ueber das Vorkommen multipler chronischer deformirender Gelenkentzündungen im Kindesalter. Jahrbuch für Kinderheilkunde Bd. 49 Heft 2 u. 3.

Verfasser theilt zunächst die ausführliche Krankengeschichte eines 3jährigen Mädchens mit; es handelt sich um eine Gelenkaffection, die im Reconvalescenzstadium einer Influenzaerkrankung acut einsetzte, unter den Symptomen eines acuten Gelenkrheumatismus verlief, attaquenweise im Verlaufe eines Jahres fast alle Körpergelenke befiel, sich in den grossen Gelenken der unteren Extremitäten localisirte, dort einen exquisit chronischen Verlauf nahm und zu ausgesprochen deformirten Processen führte; dabei sind Tuberculose und Lues absolut ausgeschlossen. Nach 4monatlicher rein mechanisch-orthopädischer Be-

handlung wurden die durch eine Photographie illustrirten schweren Contracturen beseitigt und, wie ein zweites Bild und der Status lehren, ein sehr gutes functionelles Resultat erzielt. Die beigefügten Röntgenbilder haben keinen besonderen Aufschluss geben können.

Verfasser bespricht dann an der Hand ähnlicher Veröffentlichungen die sonstigen Gelenkerkrankungen des Kindesalters und sagt mit grossem Recht: Je mehr man auf die einschlägige Literatur und diesbezügliche Controversen eingeht, desto mehr kommt man zur Ueberzeugung, dass die Begriffe chronischer Gelenkrheumatismus und Arthritis deformans grosse Sammelbegriffe sind, in welchen die verschiedensten Krankheitsprocesse, die zwar häufig gemeinsame Symptome, oft aber eine grundverschiedene Aetiologie haben, untergebracht sind.

Es wird als Bezeichnung, unter die man diese und ähnliche Processe zusammenfassen könnte, vorgeschlagen: Multiple chronische deformirende Gelenkentzündung. Dieselbe leidet nur leider an dem einen Fehler, dass auch bei ihr nicht Rücksicht auf die Aetiologie genommen wird; es müsste in jedem Fall angefügt werden, z. B. wie im vorliegenden: nach Influenza, oder nach Scharlach, bei Hämophilie, bei Scorbut etc.

Gocht-Würzburg.

Joachimsthal, Ueber Zwergwuchs und verwandte Wachsthumsstörungen. Deutsche medicinische Wochenschrift 1899, Nr. 17 u. 18.

Verfasser hat eine Reihe von Individuen mit sogen. Zwergwuchs mit Röntgenstrahlen untersucht und übereinstimmend festgestellt, dass die Knorpelfugen weit hinaus über die gewöhnliche Altersgrenze offenbleiben, und dass damit für die betreffenden Personen die Fähigkeit besteht, das, was in der Zeit des normalen Wachsthums mangelhaft geblieben ist, später wenigstens noch theilweise zu ergänzen. Im übrigen entbehrt das Skelet jeder nachweisbaren krankhaften Veränderung, und erklärt sich das Wesen des Zwergwuchses als ein Stehenbleiben der Knochen auf einer Stufe der kindlichen Entwickelung.

Ferner wurde eine Patientin, die an der hyperplastischen Form der sogen. fötalen Rhachitis (Chondrodystrophia foetalis hyperplastica) leidet, röntgographirt. Die Innenbilder zeigen sowohl die Knorpelwucherung, als auch ein Einwachsen des Periostes zwischen den Epiphysenknorpel und das spongiöse Gewebe.

Auch die Verschiedenheit der echten und der congenitalen Rhachitis von der fötalen Rhachitis konnte durch Röntgogramme dargethan werden.

Schliesslich werden noch die Skeletveränderungen bei infantilem Myxödem an zwei Patienten besprochen. Es handelt sich hier um ein Zurückbleiben der Ossificationsverhältnisse, ohne dass, abgesehen von dieser Verzögerung an den Intermediärknorpeln, irgend welche Unregelmässigkeiten nachzuweisen gewesen wären.

Gocht-Würzburg.

Pagenstecher, Beiträge zu den Extremitätenmissbildungen. I. Defecte an der oberen Extremität. Deutsche Zeitschrift für Chirurgie, Bd. 50 Heft 5 und 6, S. 427.

Verfasser theilt den genauen Befund einer 17jährigen Patientin mit unter Beigabe einer Photographie, die den äusseren Anblick und die Form der ver-

bildeten Arme und Hände demonstrirt, und zweier Röntgenbilder, welche uns die knöchernen Verhältnisse der vorliegenden Missbildungen ausgezeichnet vor Augen führen.

Pagenstecher weist mit Recht auf die grosse Bedeutung der Röntgenuntersuchung hin, welche besonders für solche Fälle eine erwünschte Ergänzung bietet, in welchen eine anatomische Untersuchung fehlt, weil die Beobachtung von sonst lebenskräftigen Individuen stammt. Gocht-Würzburg.

J. Riedinger, Ueber Werthigkeit der Finger in Bezug auf Defect und Verbildung. Sammlung klinischer Vorträge von v. Volkmann, Nr. 237, März 1899.

Riedinger hat sich mit dieser ausführlichen und eingehenden Arbeit einer mühsamen, aber sehr dankenswerthen Aufgabe unterzogen. Jeder Arzt, der mit der Beurtheilung von Verletzungen oder Verstümmelungen der Hand, resp. der Finger zu thun hat, und vor allem die Berufsgenossenschaften selbst, werden in diesen Ausführungen einen willkommenen, sowohl wissenschaftlich, wie praktisch begründeten Rathgeber finden.

„Es war nicht meine Aufgabe, die absolute Höhe der Fingerwerthigkeit in Zahlen ausgedrückt ausfindig zu machen. Denn dieselbe lässt sich wissenschaftlich durch Zahlen überhaupt nicht ausdrücken. Ich habe nur zeigen wollen, welcher Antheil einer gegebenen Grösse nach physiologischen und ärztlichen Grundsätzen den einzelnen Abschnitten der Hand und den Fingern anzuweisen ist.“ Mit diesen Worten charakterisirt Riedinger selbst das leitende Motiv seiner Abhandlung.

Es ist ganz unmöglich, in einem Referate genauer auf den gediegenen Inhalt und die von ihm aufgestellten Grundsätze für die Beurtheilung der Fingerverletzungen einzugehen. Nur ein gründliches Studium der Arbeit selbst, durch die die Physiologie der Hand mit ihren complicirten Bewegungen eine werthvolle Bereicherung erfährt, kann dem sich Interessirenden wirkliche Klarheit über das bringen, was der Verfasser zum Ausdruck bringen will.

Wir verweisen deshalb hier angelegentlichst auf dieselbe.

Gocht-Würzburg.

Heller, Experimenteller Beitrag zur Aetiologie des angeborenen musculären Schiefhalses. Deutsche Zeitschrift für Chirurgie, Bd. 49 Heft 2 u. 3, S. 234.

In der aus dem Laboratorium der Kocher'schen Klinik zu Bern hervorgegangenen Arbeit gibt Heller zunächst einen Ueberblick über die historische Entwickelung und den heutigen Stand der Aetiologie des Caput obstipum. Sehr eingehend werden die beiden Theorien von Strohmeyer und von Petersen besprochen und kritisch beleuchtet, und denselben schliesslich als dritte die Ansicht von Mikulicz und Anderen gegenübergestellt. Um in die umstrittene Frage Klarheit zu bringen, hat Verfasser experimentelle Studien über die Art und Weise der Heilung der verschiedenen Muskelverletzungen angestellt. Die Experimente wurden an Kaninchen angestellt, die gesetzten Verletzungen bestanden in einmaligen oder multiplen Quetschungen, in Dehnungen, in Quetschung mit Staphylokokkeninfection, in Incisionen, in Einlagen

von Schweinsborsten in den Muskel, in Incision mit Staphylokokkeninfection, in Muskelätzungen, in Fixation des Hinterbeins in Equinusstellung. Ferner wurden intramuskuläre Hämatome erzeugt etc. Die Resultate fasst Heller auf Grund der genau mitgetheilten Sections- und mikroskopischen Befunde in folgenden Sätzen zusammen:

1. Weder eine blosse Muskelruptur, noch ein einfaches Hämatom, noch eine Dehnung, noch einfache oder multiple Incisionen und Quetschungen an und für sich führen — beim Kaninchen wenigstens — zu Muskelveränderungen, wie sie beim Caput obstipum constant vorkommen. Es war oft geradezu wunderbar, wie nach den schwersten und gröbsten Verletzungen der Muskel sich bei der Section von dem normalen makroskopisch gar nicht und mikroskopisch relativ wenig unterschied.

2. Dauernde Annäherung der Ansatzpunkte eines Muskels führt zwar zur Verkürzung desselben, wahrscheinlich aber nicht zu der sehnigen Entartung, wie wir sie in fast allen Sectionsberichten verzeichnet finden.

3. Verkürzung sowohl wie sehnige Entartung können resultiren aus einer heftigen Myositis, die besonders durch bacterielle Infection hervorgerufen werden kann.

Die Annahme, dass eine infectiöse Myositis zu Muskelverkürzung und -verhärtung, resp. zu der sogen. fibrösen Degeneration führen könne, legt es uns auch nahe, beim Caput obstipum einen solchen Process anzunehmen.

Heller kommt also hiernach zu der gleichen Annahme wie Kader von der Mikulicz'schen Klinik, der glaubt, dass gelegentlich ein einfaches Trauma die Myositis fibrosa des Sternocleido hervorrufen könne, dass aber in der Regel eine bacterielle Infection, im Verein mit dem Trauma an dem Entstehen des Caput obstipum Schuld sei. Gocht-Würzburg.

Vulpius, Zur Statistik der Spondylitis. Archiv für klinische Chirurgie Bd. 58 Heft 2.

Vulpius hat sich mit seiner Statistik einer ausserordentlich mühsamen Arbeit unterzogen, der man volle Anerkennung zollen muss. Es ist unmöglich, in einem Referate auch nur annähernd das zu bringen, was der Verfasser durch die von den verschiedensten Gesichtspunkten aus zusammengestellten Tabellen gezeigt hat. Zu einer genauen Orientirung müssen wir auf das Original verweisen. Wir wollen nur Folgendes bemerken: Aus den von verschiedenen Seiten mitgetheilten Zahlen ergibt sich, dass auf etwa 10000 chirurgische Kranke etwa 44 Entzündungen der Wirbelsäule kommen. In den Sectionsbefunden befinden sich 3—4mal mehr Spondylitiden als unter dem klinischen Material. Ein Fünftel aller Knochentuberculosen localisirt sich an der Wirbelsäule. Das erste Jahrzehnt bildet die Hauptdomäne der Spondylitis, und zwar zeichnen sich die ersten 5 Lebensjahre durch ein ganz besonders gehäuftes Auftreten der Krankheit aus. Das männliche Geschlecht überwiegt bezüglich der Erkrankung um ein Geringes, die hereditäre Belastung und das Trauma spielen eine grosse Rolle. Ferner stellt Verfasser fest, dass sich eine von oben nach unten zunehmende Häufigkeit der Localisation innerhalb der Brustwirbelsäule zeigt, kaum minder häufig erkrankt die Lendenwirbelsäule, am seltensten der untere Abschnitt der Halswirbelsäule. Unter den Complicationen der Spondylitis ist

die häufigste die Abscessbildung (24,5 %), eine weitere wichtige die Lähmungen (12,7 %). Die Angaben bezüglich der Prognose empfiehlt Vulpius ganz besonders mit Vorsicht aufzunehmen. Er stellt im allgemeinen eine Mortalität von 21,3 % fest, und von seinen 84 Patienten waren 41 mehr oder minder lange anscheinend völlig gesund. Gocht-Würzburg.

Gevaert, Le traitement du Mal de Pott. Brüssel. Hayez, Rue de Louvain 112, 1898.

Gevaert gibt in der vorliegenden Arbeit ein Resumé über die beiden mit der Calot'schen Methode erzielten Resultate. Er stützt sich dabei auf die gesammte diesbezügliche Literatur, welche anhangsweise aufgeführt wird. Gevaert kommt zu dem auch von den deutschen Collegen jetzt vertretenen Standpunkt, dass der Buckel jetzt nicht mehr absolut als ein noli me tangere anzusehen ist, dass man ihn vielmehr in bestimmten Fällen vorsichtig redressiren darf. Hoffa.

Sylvan Rosenheim, Ueber die pathologischen Veränderungen in einem Falle von Pott'scher Erkrankung. Aus dem anatomischen Laboratorium der John Hopkins Universität.

An der Hand eines Falles von Pott'scher Erkrankung, deren Verlauf klinisch genau untersucht wurde, gibt der Verfasser eine genaue Beschreibung der durch Obduction gewonnenen Präparate. Das Rückenmark wurde sofort in eine Mischung von gleichen Theilen Formalin (5 %) und Müller'scher Flüssigkeit gelegt. Die Färbung wurde nach Weigert und Marchi vorgenommen. Verfasser hält die erstere Methode für besonders geeignet in den Fällen, wo die Degeneration schon lange bestanden hat, während die Marchi'sche Methode Aufschluss bei frischen Processen gibt. Ausserdem wurde noch mit Hämatoxylin und Eosin, mit Carmin und nach der van Gieson'schen und Mallory'schen Methode gefärbt. Das Compressionsgebiet erstreckte sich von dem 8. cervicalen bis zum 4. thoracischen Nerv. Innerhalb desselben schildert Verfasser die bekannten Veränderungen der Nervenfasern und Achsencylinder, ebenso der Ganglienzellen. Das bienenwabenartige Aussehen des comprimirten Rückenmarks schreibt er mit Krauss der Formalinhärtung zu, die eine Contraction der Neuroglia bedinge. Im ganzen hat man das Bild einer schon längere Zeit bestehenden Myelitis vor sich mit den verschiedenen Stadien der weissen und gelben Erweichung. Entsprechend dieser langen Dauer der Erkrankung findet sich auch viel sklerotisches Gewebe.

Der genaue Befund der auf- und absteigenden Degeneration der einzelnen Rückenmarksabschnitte muss im Original nachgelesen werden. Die wesentlichsten Veränderungen befanden sich an den Hinter- und Seitensträngen, auch der Fasciculus gracilis in der Medulla war hochgradig degenerirt. Im allgemeinen stimmen die Ergebnisse des Verfassers mit den Untersuchungsresultaten der deutschen Forscher überein, deren Arbeiten er vielfach anführt.

Lilienfeld-Würzburg.

Gessner, Ueber Veränderungen an einer kyphotischen Wirbelsäule. Inaug.-Diss. Zürich 1898.

Der kyphotische Wirbelsäulentheil stammt von einem Patienten, bei dem sich im Anschluss an einen Fall auf Steiss und Rücken eine Spondylitis trau-

matica (Kümmell) entwickelt hatte, die nach 5jährigem Bestehen den Tod zur Folge hatte. Gessner gibt nun eine ganz genaue Beschreibung des aus der Wirbelsäule gewonnenen Präparates unter Beigabe einer Abbildung. Von den Veränderungen sind zu erwähnen:

1. An der Concavität der Krümmung den Knochenbau verstärkende Processe, an der Convexität Rarificirung der Knochensubstanz.

2. Die Intervertebralscheiben zeigen neben der Aenderung ihres Volumens und Verlaufs ein Hervorstehen in den Wirbelcanal.

3. Im vorderen Knickungswinkel liegt ein neugebildetes Knorpelknochenstück, das den Eindruck eines Stützsegmentes macht.

4. Der von der Affection am meisten betroffene Wirbelkörper zeigt ausgesprochene Keilform. Gocht-Würzburg.

Mützel, Ueber „Spondylitis traumatica". Inaugural-Dissertation. Würzburg 1898.

Die flott und kritisch geschriebene Arbeit geht von den Ausführungen Kümmell's aus, mit denen derselbe die traumatische Spondylitis seiner Zeit als eine Erkrankung sui generis beschrieben und charakterisirt hat. Im Anschluss hieran werden die weiter in der Literatur veröffentlichten einschlägigen Fälle von Kaufmann, Henle, Kocher, Heidenhayn, Bähr, Schneller Hattemer und die einer Reihe ausländischer Autoren besprochen und deren Ansichten über die Spondylitis traumatica kurz mitgetheilt. Aetiologisch nimmt Mützel auf Grund der einwirkenden Traumen für die meisten Fälle eine primäre Compressionsfractur der Wirbelkörper an. Er kommt sodann differentialdiagnostisch auf die Affectionen zu sprechen, die gelegentlich zur Gibbusbildung führen, und überträgt die von Bruns an anderen Skeletabschnitten beobachteten Callusresorptionen, die durch den Reiz nekrotischer Knochensplitter veranlasst sein sollen, auf die Wirbelsäule. Die rareficirende Ostitis der Wirbelkörper erklärt er demnach als Folgezustand der Compressionsfractur, indem dabei losgetrennte Knochensplitter den ständigen Reiz auf den Callus ausüben und denselben zur Erweichung bringen. Auch die von anderen Forschern gegebenen Erklärungsversuche für den pathologisch-anatomischen Vorgang bei der traumatischen Spondylitis werden ausgeführt. Die Diagnose der fertigen Erkrankung ist allerdings nicht schwer, dieselbe von Auftreten markanter Symptome zu diagnosticiren, ist oft unmöglich. Auch die Röntgenuntersuchung wird da entgegen der Ansicht von Mützel leider keinen Aufschluss erbringen. Den Schluss bildet dann eine Besprechung der einzuschlagenden therapeutischen Massnahmen, die in Fixirung und Entlastung der Wirbelsäule durch ruhige Bettlage mit Extension und durch Stützcorsets zu bestehen hat. Man muss jedenfalls bei der Beurtheilung von Kranken, die schwerere oder geringere Erschütterungen der Wirbelsäule erlitten haben, sehr vorsichtig sein.

Gocht-Würzburg.

Wegner, Ein Fall von hysterischer Skoliose. Deutsche Zeitschrift für Chirurgie Bd. 50 Heft 1 u. 2 S. 198.

Wegner theilt nach einer kurzen Besprechung der hierher gehörigen Literatur einen Fall von hysterischer Skoliose mit, der der chirurgischen Uni-

Störungen complicirte Myelocystocele sollten im allgemeinen ihrem Schicksal überlassen bleiben.

Der Arbeit sind die embryologischen sowie die anatomisch-physiologischen und allgemein teratologischen Angaben beigefügt, welche fürs genaue Verständniss dieser Missbildungen erforderlich waren: dann folgen zwei Kapitel, welche die in Bezug auf ihre Aetiologie und Pathogenese betrachtete Syringomyelie, sowie die angeborenen Geschwülste der Kreuz-Steissbeingegend behandeln, insofern dieselben bei der Differentialdiagnose von der Sp. b. sacralis in Betrachtung kommen.

Die eigenen Fälle des Verfassers sind in Form so vieler gesonderter, mit der zugehörigen Erläuterung und den literarischen Angaben versehener Berichte zusammengebracht und sind folgende: Drei pathologische Präparate, wovon eine dorso-lumbale Myelomeningocele, eine lumbo-sacrale Meningocele und eine sacrale Meningocele.

Sechs klinische Fälle, und zwar: eine Entwickelungshemmung des Kreuz-Steissbeinabschnittes der Wirbelsäule mit Betheiligung des Rückenmarks, eine Myelomeningocele sacralis, eine Myelomeningocele lumbo-sacralis, eine Meningocele sacralis, welche sich während des intrauterinen Lebens spontan öffnete und heilte, eine Sp. b. occulta lumbo-sacralis, eine angeborene Skoliose. Letztere betraf ein 2monatliches Mädchen, welches ungefähr 1 Jahr hindurch des Verfassers eigener Methode der fortschreitenden manuellen Detorsion unterworfen und vollkommen geheilt wurde; die Stabilität des Resultates ist durch Verfolgung des betreffenden Falles für mehr als 2 Jahre bestätigt worden.

Zwei anatomische Fälle mit entsprechender histologischer Untersuchung, beide sacro-lumbale Meningocelen, welche frühzeitigen Früchten angehörten. Die eine derselben (s. S. 29—34) war besonders interessant, insofern in der Sackwand manche ihr anhaftenden Stränge von Neuroblasten mikroskopisch nachgewiesen wurden. Autoreferat.

Huber, 2 Fälle von Ellenbogenankylose. Ein Beitrag zur Kenntniss der functionellen Anpassung des Knochensystems. Inaugural-Dissertation. Zürich 1898.

Huber haben zwei Präparate der pathologisch-anatomischen Sammlung der Universität Zürich zur Verfügung gestanden, deren instructive Photogramme angefügt sind.

Zunächst erfolgt eine Skizzirung der normalen Structur des distalen Humerusendes und des proximalen Ulnaendes, alsdann werden die verschiedenen Sagittalschnitte der beiden Ellenbogenankylosenpräparate besprochen und schliesslich die pathologischen Präparate mit den normalen verglichen.

Aus allem erhellt, dass die Präparate das Gesetz der Transformation der Knochen von Jul. Wolff in vorzüglicher Weise illustriren und bestätigen.

Gocht-Würzburg.

Salaghi, M., Una resezione per esiti di frattura articolare del gomitô con sublussazione posteriore della testa del radio (Eine Resection für den Ausgang eines Gelenkbruches des Ellenbogens mit Subluxation nach hinten

des Radiuskopfes). Aus der chirurgisch-pädiatrischen Klinik in Florenz, Director Prof. D. Baiardi. Archivio di Ortopedia del Panzeri (Mailand) 1898, Nr. 5.

Der Fall betrifft eine seltene Verletzung bei einem 13jährigen Mädchen, welches sich durch Fall auf die innere Seite des abducirten linken Ellenbogens einen complicirten Schrägbruch des unteren medialen Endes des Oberarmbeins zuzog, mit Ablösung der Trochlea und Epitrochlea und Drehung des unteren Bruchendes nach unten vorne und innen: zugleich wurde durch den Fall ein einfacher Bruch des Radius an seinem unteren Drittel erzeugt. Ausserdem erlitt der Radiuskopf eine Subluxation nach hinten (die isolirten Verrenkungen des Radiuskopfes sind äusserst selten, indem dieselben der Lossenschen Statistik 1897 zufolge 3,75% aller Verrenkungen betragen).

Die nachfolgende schwere Steifigkeit des Ellenbogengelenkes hat zur Resection Veranlassung gegeben, wobei man ausgedehnte fibröse Verwachsungen zwischen den Gelenkköpfen der Artic. humero-ulnaris vorfand, während die Eminentia capitata des Oberarmbeins von einer neugebildeten bindegewebigen Schicht überzogen erschien, deren Structur durch die mikroskopische Untersuchung klargelegt wurde.

Die Operation wurde mittelst des bilateralen Schnittes mit Schonung der Gelenkköpfe der Vorderarmknochen und der Tricepsanheftung am Olecranon ausgeführt, während das untere Ende der Humerusdiaphyse sammt der Epiphyse ausgiebig abgetragen wurde.

Das Ergebniss war sehr günstig, indem sich bei der Patientin ausgedehnte active Bewegungen des Vorderarmes wiederhergestellt haben und derselben die Möglichkeit gegeben wurde, ihre Hausarbeiten wieder zu verrichten. Autoreferat.

Zuelzer, Die Schleimbeutel der Hüfte und deren Erkrankungen. Deutsche Zeitschrift für Chirurgie Bd. 50 Heft 1 u. 2 S. 148.

Ausgehend von einem Fall von chronischer Entzündung der Bursa mucosa subiliaca, der in der Klinik von Prof. Hoffa zur Beobachtung und Begutachtung kam, bespricht Zuelzer an der Hand der diesbezüglichen Untersuchungen einleitend die anatomischen Verhältnisse der Hüftgegend in Bezug auf die Schleimbeutel, von denen regelmässig die Bursa trochanterica profunda und die Bursa iliaca seu subiliaca anzutreffen sind.

Aus der Literatur hat Verfasser 1. 14 Fälle von Entzündungen der Bursa subiliaca zusammengestellt, 2. 45 Fälle von Entzündung der Bursa trochanterica und noch 3. eine Reihe von Tumoren anderer Schleimbeutel der Hüftgegend.

Im Anschluss hieran werden die hauptsächlichsten, charakteristischen Symptome besprochen, welche die verschiedenen Schleimbeutelerkrankungen machen, besonders die der Bursa subiliaca und der Bursa trochanterica profunda. Um differentialdiagnostisch eine eventuelle Knochenerkrankung auszuschliessen, wird mit Recht die Röntgenaufnahme empfohlen.

Die Prognose der Bursitiden, besonders der nichteitrigen, ist eine gute.

Den Schluss bildet eine Darstellung der üblichen therapeutischen Massnahmen. Gocht-Würzburg.

Sudeck, Statische Schenkelhalsverbiegung nach Trauma (Coxa vara traumatica). Centralblatt für Chirurgie 1849. Nr. 13.

Sudeck bespricht kritisch einen Fall von Schenkelhalsverbiegung bei einem 38jährigen Patienten, der auf der chirurgischen Abtheilung des Neuen allgemeinen Krankenhauses Hamburg-Eppendorf Aufnahme fand. Eine nach der Röntgenaufnahme gezeichnete Skizze illustrirt die Schenkelhalsstellung. Verfasser nimmt an, dass es sich hier um eine durch das Trauma entstandene Impression ohne Trennung des Zusammenhangs oder um einen Sprung in der Corticalis des oberen Schenkelhalsumfangs gehandelt hat; secundär habe sich dann unter der Belastung infolge der verminderten Widerstandsfähigkeit des Schenkelhalses allmählich und unter leichten Schmerzen die Verbiegung gebildet (Coxa vara traumatica — unvollkommener intracapsulärer Schenkelhalsbruch mit nachträglicher Belastungverbiegung). Sudeck stellt schliesslich diese Erkrankung als ein Analogon hin zu der Kümmell'schen traumatischen Spondylitis.

Gocht-Würzburg.

Coville, Contribution à l'étude du traitement des Ankyloses vicieuses de l'Hanche. Thèse. Paris 1899.

In der mit guten Abbildungen versehenen und gut und sachgemäss geschriebenen Abhandlung kommt Coville zu dem Schluss, dass bei completen Ankylosen älterer Personen die bisherigen Behandlungsmethoden noch Manches zu wünschen übrig lassen. Er empfiehlt in solchen Fällen die orthopädische Resection des Hüftgelenkes mit der schiefen subtrochanteren Osteotomie zu verbinden. Diese doppelte Operation soll in zwei Zeiten mit einem Zwischenraum von 2—3 Monaten gemacht werden. Ist die zweizeitige Operation nicht möglich, so kann man im Nothfalle auch einzeitig operiren. Das Resultat ist aber im letzteren Fall namentlich hinsichtlich der Erreichung einer Verlängerung des Beines zweifelhaft.

Hoffa.

Lotheisen, Zur Behandlung der tabischen Hüftgelenkserkrankung. Beiträge zur klinischen Chirurgie. Bd. 22, Heft 2, S. 531.

Verfasser bespricht eingehend einen an der v. Hacker'schen Klinik beobachteten Fall von tabischer Hüftgelenkserkrankung bei einer 34jährigen Patientin, die bei einer Drehbewegung zu Boden fiel. Die rechte Hüfte schwoll an, active Bewegungen unmöglich. Aus dem sonstigen Befunde (Pupillen reagiren minimal, Fehlen der Patellarsehnenreflexe, lancinirende Schmerzen etc.) und gemäss eines Röntgogramms wurde die Diagnose tabische Arthropathie sichergestellt. Das Bein wurde nach aussen rotirt gehalten und war bedeutend verkürzt, Rotation unmöglich, sonstige Bewegungen mit Mühe ausführbar. Da Patientin wegen der ausserordentlichen Beweglichkeit des Beins kaum mehr gehen konnte, wurde nach einer präparatorischen 14tägigen Heftpflasterextension operativ vorgegangen. Das Gelenk wurde mit dem Langenbeck'schen Resectionsschnitt eröffnet. Kopf und Hals des Femur fehlten. Die Pfanne war von grauröthlichem zottigen Gewebe erfüllt. Gelenkkapsel durch gleiches Gewebe ersetzt. Ein grosser Theil der Glutäalmusculatur war in diesen Schwielen aufgegangen. Dieselben wurden mit der Scheere exstirpirt und die Wundhöhle mit Jodoformgaze tamponirt, um durch die Heilung per granulationem straffes

Narbengewebe hervorzubringen, das im Stande wäre, den Oberschenkelknochen in der Nähe der Gelenkpfanne festzuhalten.

Patientin ist dann mit einer v. Bruns'schen Schiene gegangen. Bis zur Ausbildung einer festen Verwachsung sollte sie mit einem Stützapparat gehen.

Verfasser empfiehlt das geschilderte Operationsverfahren; zeigt sich nach Eröffnung des Gelenks, dass starke osteophytische Wucherungen vorhanden sind, soll man ein grösseres oder kleineres Stück des oberen Femurendes reseciren.

Schede hat im Jahre 1890 durch die Arthrotomie bei einer tabischen Hüftgelenksvereiterung ebenfalls ein gutes Resultat erzielt.

Gocht-Würzburg.

Lange, Die Behandlung der angeborenen Hüftverrenkung. Sammlung klin. Vorträge von v. Volkmann. Nr. 140. April 1899.

Die Arbeit ist eine weitere Ausführung der in der Münchener medicinischen Wochenschrift 1898 Nr. 15 und 16 von Lange gegebenen Abhandlung, über welche bereits auf S. 209 und 210 im Bd. VI dieser Zeitschrift referirt ist. (Vergleiche ferner dieses Heft S. 172 und S. 175).

Drehmann, Zur Aetiologie der congenitalen Hüftluxation, nebst Bemerkungen über die unblutige Behandlung derselben nach Paci-Lorenz. Centralblatt für Chirurgie Nr. 13. 1899.

Verfasser bespricht ganz kurz die verschiedenen Theorien über das Zustandekommen der congenitalen Hüftverrenkung und kommt auf Grund einiger Beobachtungen zu dem Schluss, dass die mechanische Theorie im Sinne von Lorenz, wonach durch eine intrauterine Zwangsstellung des Hüftgelenks in starker Flexion ein allmähliches Abrutschen der Gelenkflächen von einander zu Stande komme, für die meisten Fälle wohl die beste Erklärung bietet. Dabei nimmt er jedoch an, dass nicht alle Hüftluxationen dieselbe Aetiologie haben, und er sucht aus dieser ätiologischen Verschiedenheit auch die verschiedenen Erfahrungen zu erklären, welche in der Behandlung des Leidens besonders mit den unblutigen Methoden gemacht wurden.

Im Anschluss hieran werden die Erfahrungen der Breslauer chirurgischen Klinik bei 104 Fällen besprochen. 49 Fälle wurden mit dem Mikulicz'schen Lagerungsapparat behandelt; 25 Hüftluxationen wurden blutig eingerenkt und gaben im ganzen gute Resultate. 3 Fälle einseitiger Luxation wurden rein orthopädisch mit Mieder, Sohlenerhöhung und Gymnastik bei vortrefflichen Resultaten behandelt. In 43 Fällen wurde die unblutige Einrenkung nach Paci-Lorenz versucht, und zwar in den letzten 8 Fällen ohne vorausgegangene Schraubenextension; bei diesen wurde der Kopf durch die stark gespannte Musculatur viel fester in der Pfanne fixirt, als bei den durch Extension vorbereiteten.

In 19 Fällen blieb der Kopf in der Pfanne stehen.

Gocht-Würzburg.

Petersen, Beitrag zur unblutigen Behandlung der congenitalen Hüftverrenkungen. Deutsche Zeitschrift für Chirurgie, Bd. 50, Heft 5 und 6, S. 534.

Petersen hat sich die Aufgabe gestellt, das Facit zu ziehen aus der 2¼jährigen Arbeitsperiode, die seit der Anwendung der forcirten unblutigen

Einrenkung an der Schede'schen Klinik verstrichen war. Die Arbeit spiegelt die Stellungnahme in Bonn bis zum März 1898 wieder.

Er schildert in dem 1. Kapitel „Reposition" zunächst die Entstehung des nach Schede's Angaben von Eschbaum in Bonn construirten Extensionstisches und die Eigenschaften desselben. Hieran schliesst sich eine genaue Schilderung der in Bonn üblichen Einrenkungsmethode: das narkotisirte Kind wird im Apparat extendirt, der Trochanter wird mit der Faust herab und nach vorn gedrängt, das Bein je nach dem Widerstande der Adductoren mehr weniger abducirt und schliesslich aus extremer Aussenrotation in ebensolche Innenrotation übergeführt, um die vordere Pfannentasche auszuweiten und den Kopf in das Pfannenlager einzubohren. Dem letzteren Zwecke dient nach Ausschaltung der Extension die Ausführung der Lorenz'schen typischen Tempi. Nun wird das Kind wieder in den Extensionstisch bei Abduction eingehängt und ein Beckengipsverband angelegt. Führte in einzelnen Fällen das geschilderte Verfahren nicht zum Ziel, so wurde eine präparatorische Gewichtsextension und mehrfache Tractionen auf dem Tisch vorausgeschickt. Petersen nennt die Schede'sche Methode eine Extensionsmethode mit hebelndem Druck im Gegensatz zu den Circumductionsmethoden von Paci und Lorenz.

Die Gefahren und entstandenen Unfälle werden mitgetheilt, desgleichen die zu beobachtenden Vorsichtsmassregeln. Unter den ersteren sind besonders zu nennen: Zerreissen des Introitus vaginae, Einreissen der Urethra, completer Scheidendammriss, Wundhöhlenbildung an der Stelle der zerrissenen Adductorenansätze, Einbiegen der Symphyse; ferner als Folgen übertriebener manueller Manöver 11 Fracturen bei älteren Kindern, als Folgen zu grossen Zuges Kniegelenkslockerungen und 9mal Lähmungen.

Es folgt sodann die Besprechung der Resultate. In 109 Fällen ist die Reposition gelungen, in 10 Fällen konnte nur eine primäre Transposition, wo die hintere Luxation in eine vordere verwandelt wurde und der Kopf einen Halt unter der Spina il. ant. sup. fand, erreicht werden, 5 Fälle stellen völlige Misserfolge dar.

In dem nun folgenden Kapitel „Retention" wird zunächst die Technik des Gipsverbandes besprochen, das Anmodelliren um den Trochanter herum, das Herausarbeiten der Spina und des Darmbeinkammes. Als Polsterung verwendet Schede nur einen dicken, plastischen, weichen Filz. Ausser Gips wurden abnehmbare Schienenapparate verwendet, und zwar für einseitige Luxationen die bekannte Schede'sche Abductionsschiene, für doppelseitige eine über einem Gipsmodell gearbeitete, das Becken und die Oberschenkel umfassende unbewegliche Lederhose. Um eine bestimmte Vor- oder Einwärtsrotation zu erhalten, hat Schede eine Rotationsschiene fertigen lassen, die an der Oberschenkelhülse des Gipsverbandes angebracht den Unterschenkel und Fuss umgreift. Einige Abbildungen illustriren die Verwendung derselben.

Das Leitmotiv der Nachbehandlung ist das von Lorenz eingeführte, durch die natürliche functionelle Belastung den Schenkelkopf in sein Lager einzurammen.

Die Patienten gingen mit dem Gipsverband für 8, 10, 12 Wochen nach Hause, um nach einer Prüfung bei ihrer Rückkehr noch einen zweiten und dritten Verband für 8—12 Wochen zu erhalten. Da in vielen Fällen die Köpfe

unter den Verbänden von der Pfanne abgeglitten waren, wurde die Aussenrotation verlassen und mit Hilfe der Rotationsschiene Vor- oder Innenrotation hergestellt. Auch durch Abmagerungen unter dem Verband wurden Misserfolge hervorgerufen.

In den sich anschliessenden Zusammenstellungen werden die Resultate bekannt gegeben. Es handelt sich um 61 einseitige und 52 doppelseitige Fälle.

Geheilte Fälle, deren gemeinsame Eigenschaft die vollkommene Festigkeit ist, zählt Petersen 6. In eine zweite Gruppe gehören 48 Fälle, bei denen sich der Kopf am Pfannenorte oder unmittelbar daneben halten liess. In 59 Fällen ist eine primäre oder secundäre Transposition sub spinam erreicht worden.

Uns wundert sehr, dass es dem Verfasser überflüssig erscheint, die sogen. voll restituirten Extremitäten (d. h. die dem Verband entnommenen feststehenden) noch besonders zu behandeln. Solche Extremitäten sind eben nicht voll restituirt, und da haben wir doch in der Massage und den Uebungen ganz vorzügliche Nachbehandlungsmittel zur Kräftigung der stets sehr geschwächten Musculatur und zur Wiederherstellung der Bewegungsfreiheit. Man sollte diese ausserordentlich werthvollen, uns in die Hand gegebenen Massnahmen zur Erzielung guter Resultate nicht unterschätzen.

In 4 Fällen von starker störender Aussenrotation der transponirten Glieder wurde zur Correctur die subtrochantere Osteotomie ausgeführt; für leichte Fälle wurde die Rotationsschiene angewandt.

Die eingehende und interessante Arbeit findet ihr Ende in einer Kritik und in Schlussfolgerungen. Es wird zunächst wie von anderen Forschern constatirt, dass zwar sehr oft eine Reposition in die Pfanne zu erreichen, aber sehr selten eine solche zu erhalten gewesen, und die Transposition bei weitem das häufigere Endresultat ist. Ferner wird die Bedeutung der Röntgenaufnahme als unerlässliche Bedingung zur Demonstration der Stellung des Kopfes und zum Beweise einer vollen Reposition und Retention hervorgehoben und an der Hand von 8 nach Röntgenbildern durchgepausten Skizzen alles das besprochen, was uns das Röntgogramm zu zeigen im Stande ist und was nicht: über die Pfannenbildung resp. Verbildung, das obere Femurende, über die Stellung des Kopfes zur Pfanne bei Abduction auswärts oder Innenrotation, über die Anteversion des Schenkelhalses etc.

Die Frage von Petersen, ob sich vielleicht schon der erste Verband nach der Reposition in einer mittleren Abduction von 45—50° höchstens, mit Vor- oder Einwärterotation als sicher erweisen könnte, die er selbst bejahen möchte, muss nach unseren Erfahrungen, wie Hoffa bereits mitgetheilt hat, entschieden bejaht werden.

Wenn Petersen schliesslich der zielbewussten Transposition besonders für ältere Fälle das Wort redet, so kann man ihm wieder nur zustimmen, solange nämlich eine blutige Reposition verweigert wird. Dass aber eine Transposition gerade bei älteren Fällen einer Operation bei weitem vorzuziehen sei, weil die fast sichere Aussicht auf Ankylose und auf immer wiederkehrende Adductionsstellung bestehe, ist natürlich ganz unrichtig. Die zahlreichen ausserordentlich günstigen Resultate nach blutigen Repositionen, die sowohl anatomisch

wie functionell das Beste darstellen und von denen Hoffa noch auf dem letzten Chirurgencongress einige vorstellen konnte, sprechen für sich selbst und die Güte der blutigen Reposition. Gocht-Würzburg.

Lorenz, II. Bemerkungen zur Therapie der angeborenen Hüftverrenkung durch unblutige Reposition. Berliner klinische Wochenschrift 1899 Nr. 3—6.

Der Vortrag wurde gehalten in der chirurgischen Section der 70. Versammlung deutscher Naturforscher und Aerzte in Düsseldorf und soll den Klagen über die Leistungsfähigkeit der unblutigen Einrenkung entgegentreten, Klagen, welche gewiss nicht der Methode, sondern ihrer mangelhaften Handhabung zur Last zu legen sind. Lorenz bezieht sich dabei auf ein Behandlungsmaterial von über 300 Fällen.

Die einseitige Luxation bleibt, wie er ausführt, der Einrenkung weit länger zugänglich, als die doppelseitige. Er hat z. B. reponirt bei einer Patientin von 14 Jahren, doch setzt er im allgemeinen das 10. Lebensjahr als Grenze der Repositionsindication bei einseitiger Luxation. Für die doppelseitige soll die Grenze das 8.—9. Lebensjahr sein. Je früher man die Patienten zur Behandlung bekommt, desto besser ist es im allgemeinen.

Nach Lorenz kommt in erster Linie für die Repositionsbehandlung in Betracht die Luxatio iliaca; die Einrenkung bei der Luxatio supracotyloidea (Kolliker) vollzieht sich ohne Narkose und ohne sonstige Vorbereitungen durch einfache Extension, und die Behandlung hat sich lediglich darauf zu beschränken, zu verhindern, dass die supracotyloide Verrenkung sich in eine iliacale Luxation fortentwickelt.

Die Technik der iliacalen Einrenkung ist im allgemeinen ziemlich unverändert geblieben; er hat die Einrenkung über den hinteren Pfannenrand beibehalten. Bei sehr unnachgiebigen Weichtheilverkürzungen wurden die Kniekehlensehnen vorher tenotomirt und eine präparatorische Extensionsbehandlung eingeleitet. Auch hat sich ihm in sehr schweren Fällen, das von Hoffa empfohlene Pumpenschwengelmanöver gut bewährt.

Verfasser empfiehlt warm, bei schwierigen Fällen 1. die Herabholung des Schenkelkopfes und 2. die Erweiterung des Abductionsgebietes bis mindestens 90° gründlichst vor der eigentlichen Reposition auszuführen, und er bemerkt sehr richtig, dass es darüber überhaupt keinen Zweifel geben darf, ob die Reposition gelungen ist, oder nicht.

Im Anschluss hieran demonstrirt Lorenz das sehr interessante Präparat einer rechtseitigen Hüftgelenksluxation einer verstorbenen 8jährigen Patientin, an der die Reposition in vivo thatsächlich ausgeführt war, und woran man die unmittelbar aus der Operation resultirenden Veränderungen des Gelenkapparates studiren kann. Einige instructive Bilder illustriren den sehr klaren diesbezüglichen Text.

Es folgt nun die Besprechung der Retention des Kopfes nach wohlgelungener Reposition, und es wird als allgemeine Regel der Satz aufgestellt, dass man den Oberschenkel nach der Reposition in jener primären Stellung fixire, bei welcher eine Reluxation nach hinten zur mechanischen Unmöglichkeit wird. Eingehend beschäftigt sich Verfasser sodann mit der Frage der Einwärts- oder Auswärtsrotation. Er ist der Innenrotation, wenigstens soweit die-

selbe ein primäres Retentionsmittel im Sinne einer Vertiefung der knöchernen Pfanne ist, seit langem abtrünnig geworden und spricht sich aus genau dargelegten Gründen für Aussenrotation aus. Nach ihm ist im allgemeinen die Primärstellung des eingerenkten Schenkels durch Abduction, ganz leichte Ueberstreckung und mässige Aussenrotation charakterisirt. Die gewählte Primärstellung fixirt er durch 4—5 Monate und beginnt erst dann mit der etappenweisen Stellungscorrectur, sodass die strenge Fixationsbehandlung etwa die Dauer von 9 Monaten in Anspruch nimmt.

Zum Beweise seiner Annahme, dass die Wachsthumsrichtung des Bodens der rudimentären Pfanne durch den Druck des permanent auflastenden Kopfes im Sinne einer Ausgestaltung der Pfanne beeinflusst werden könne, werden zwei Röntgogramme gebracht, die allerdings, falls die Originale nichts Besseres zeigen sollten, absolut ohne jede Beweiskraft in dieser Richtung sind. Wir werden dieselben in Bälde einer genaueren Besprechung unterziehen.

Lorenz gibt zu, dass Heilungen in anatomischer Beziehung die Ausnahme bilden, und dass wir noch nicht im Stande sind, eine nachträgliche Verschiebung des reponirten Schenkelkopfes nach oben, also eine vordere Reluxation nach oben zu verhüten. Da aber auch bei dieser tadellose functionelle Resultate zu erzielen sind, so bedeutet dieselbe absolut keinen Misserfolg.

Die Stabilitätszunahme der Reposition erfolgt in erster Linie durch trophische Schrumpfung der im Scheitel des Einstellungswinkels gelegenen Weichtheile, und die Schrumpfungsverkürzung der pelvitrochanteren Weichtheile ist offenbar jenes wichtige Retentionsmittel, welches so grosse Sicherheit gegen die hintere Reluxation bietet.

Lorenz hält zur Vermeidung der Reluxation nach oben eine Primärstellung nach der Reposition für am günstigsten, welche der mittleren Gelenklage (leichte Beugung, Aussenrollung, etwas stärkere Abduction) entspricht. Ist diese zu labil, dann muss man extremere Primärstellungen wählen.

Zum Schluss werden noch einige gute Resultate mitgetheilt und mit einem Bilde einer geheilten doppelseitigen Luxation einer 6jährigen Patientin vor und nach der Reposition belegt. Gocht-Würzburg.

Wolff, Ueber die unblutige Einrenkung der angeborenen Hüftverrenkung. Berliner klinische Wochenschrift 1899 Nr. 18, 19 u. 21.

Die Arbeit entspricht zwei Vorträgen mit Demonstrationen von Röntgenbildern mittelst des Projectionsapparates, die Verfasser am 14. November 1898 in der freien Vereinigung der Chirurgen Berlins und am 23. November 1898 in der Berliner medicinischen Gesellschaft gehalten hat.

Die Beobachtungen Wolff's beziehen sich auf 89 Fälle; bei 36 Patienten bestand eine doppelseitige, bei 53 eine einseitige Verrenkung und bei 104 von den 125 Gelenken wurde die Lorenz'sche unblutige Einrenkung versucht und sie gelang bei 97 Gelenken. Bei 46 Gelenken ist das reponirt gewesene Gelenk nachher wieder reluxirt, doch ist bei 22 derselben die wiederholte Reposition von dauerndem Erfolg gewesen, so dass also 73 Gelenke reponirt geblieben sind. Die meisten Reluxationen fallen in die Anfangszeit des Verfahrens und sind in letzter Zeit erheblich seltener geworden. Der Enderfolg

ist bisher bei 12 Patienten mit einseitiger und 1 Patientin mit doppelseitiger Verrenkung ein durchaus idealer gewesen, sowohl in anatomischer wie in functioneller Hinsicht, und bei 5 Kranken mit 8 verrenkt gewesenen Gelenken ist der Erfolg ein nahezu idealer.

An 6 einzelnen Fällen zeigt dann Wolff, was er durch das Lorenz'sche Verfahren erreicht hat, und zwar hat er zu diesem Zwecke nicht allein die Patienten selbst mit ihren ausgezeichneten Erfolgen vorgestellt, sondern er belegt die Resultate gleichzeitig mit sehr guten Röntgenhüftbildern, die von den betreffenden Patienten vor der Einrenkung und nach bestehen gebliebener Reposition hergestellt worden sind. Hierdurch wird die Abhandlung ganz besonders interessant und werthvoll.

Die Röntgenbilder werden nun einer ganz eingehenden Würdigung und Besprechung unterzogen. Muss auch von vornherein anerkannt werden, dass die Resultate allein gemäss dieser Röntgogramme sehr gute sind, und dass der hohe Werth des Röntgenverfahrens durchaus sachlich und kritisch gerade für die Beurtheilung der Hüftluxationen und des therapeutischen Erfolges gewürdigt wird, so können wir doch in vielen Punkten den Folgerungen des Verfassers nicht beistimmen. Manches ist auf den Bildern nicht richtig gedeutet, manches übersehen und anderes nicht mit der unbedingt nothwendigen Kritik betrachtet worden. Diese Zeilen würden nicht ein Referat ergeben, sondern müssten selbst zu einer langen kritischen Arbeit anwachsen, wenn alle hierher gehörigen Punkte genauer belegt und eingehend erörtert werden sollten.

Wolff spricht seine Verwunderung darüber aus, dass fast nirgends in der bisherigen Literatur von der Senkung des Beckens nach der Seite der geschehenen Einrenkung hin bezw. von der späteren allmählicheu Ausgleichung dieser Senkung die Rede ist. In Wahrheit ist es doch ganz selbstverständlich, dass bei der im Gefolge der Einrenkung geschaffenen Abductionsstellung des Beins diese Beckenseite beim Gebrauch gesenkt werden muss. Je starrer die Abductionsstellung ist, desto langsamer geht mit ihr die Beckensenkung zurück. Abduction und Beckensenkung, Adduction und Hochstand der betreffenden Beckenseite sind doch sich ergänzende Begriffe. In der Nachbehandlung gleicht sich also nicht die Beckensenkung aus, sondern das in Abduction starre Hüftgelenk erhält allmählich seine Beweglichkeit wieder und damit kann dann der Patient sein Becken wieder richtig stellen (confer Abbildung 2 und 3, 6 und 7, 9 und 10, 14 und 15).

Ganz ebenso verhält es sich mit der sogen. horizontalen Hinüberlegung des Hüftbeindaches über den eingerenkten Schenkelkopf; auch diese ist nur eine Erscheinung der Abductionsstellung.

Umgekehrt zwingt die starke Adductionsstellung des linken Beins auf Bild 2 den Femurkopf hinter dem Os ilei seitlich hervorzutreten.

Dass der breitere Spalt zwischen Schenkelkopf und Pfanne, der bei den eingerenkten Hüften übereinstimmend zu constatiren ist, immer nur von der abnorm grossen Weite der Gelenkkapsel herrührt, mit dieser Ansicht dürfte Wolff auch allein da stehen. Die Kapsel ist allerdings weiter als auf der gesunden Seite, der breitere Spalt rührt aber sicher in den meisten Fällen nicht daher, sondern er zeigt uns, dass zwischen Kopf und eigentlicher Pfanne ein Etwas zwischen gelagert ist, was die Röntgenstrahlen leichter durchlässt, seien

dies eingeklemmte Kapseltheile, ein stärkeres Ligamentum teres oder sonstige knorplig bindegewebige Pfannenauflagerungen.

Zur Beschreibung der Fig. 16 im Vergleich zu dem vorhergehenden sagt Wolff: „Ueberdies hat sich allem Anschein nach das Collum femoris ziemlich erheblich verlängert." Wenn dies, was nach dem gesperrt gedruckten für den Leser anzunehmen ist, so gemeint ist, als ob diese Verlängerung durch die Transformation des ganzen Gelenks durch die erfolgte Reposition mit nachfolgender Belastung entstanden sei, so geht er zu weit. Das Kind ist einmal 1 ¾ Jahr älter geworden seit der 1. Aufnahme, bei der dem Bilde nach die Beine ganz auswärts rotirt gelegen haben, und die Schenkelhälse gar nicht zu Gesicht kamen. Der Unterschied in den Bildern 15 und 16 erklärt sich gleichfalls aus dem Wachsthum der Knochen überhaupt und der guten Mittelstellung des Beines bei der Aufnahme Fig. 16.

Ich werde an anderer Stelle sowohl auf das Vorhergehende noch ausführlicher zurückkommen, als auch auf die Pfannenausbildung, wie sie an den verschieden zeitlichen Aufnahmen nach gelungener Reposition zu constatiren ist. Auch da wird meist von den Autoren vergessen, dass die Patienten inzwischen älter geworden sind, dass auch die Pfanne der gesunden Seite sich vertieft hat und dass das Hüftbeindach breiter und hohler geworden ist. Denn auch bei nichteingerenkten Hüftgelenken kann dies, wie ich an Bildern zu beobachten Gelegenheit hatte, constatirt werden, dass sich nämlich die Pfanne auch ohne Inanspruchnahme dem zunehmenden Alter entsprechend häufig im guten Sinne transformirt.

Wir haben es für nöthig gehalten, auf die Punkte aufmerksam zu machen, die uns nicht richtig gedeutet zu sein scheinen, denn nur eine kritische Besprechung derselben kann, für die Betheiligten und die Leser vollkommene Klarheit schaffen, und thut der Güte der Arbeit und den sonst so trefflichen und lehrreichen Ausführungen Wolffs keinen Abbruch.

Gocht-Würzburg.

Husmann, Ueber die Ogston'sche Operation beim Genu valgum. Inaugural-Dissertation, Bonn 1898.

Nach einer kurzen Besprechung der Theorien über das Entstehen des Genu valgum, ergeht sich Verfasser des Näheren über verschiedene hierher gehörige Operationsmethoden, besonders über die im Jahre 1877 auf dem VI. Chirurgencongress von Ogston empfohlene und nach ihm benannte, der bekanntlich den Condylus internus femoris subcutan mit der Stichsäge absägte, ihn dann durch mediangerichtetes Führen des Unterschenkels absprengte und nach oben drängte und damit die Deformität beseitigte. Die verschiedenen gewichtigen Einwände gegen diese Operation werden dargelegt und schliesslich die von Reeves modificirte Ogston'sche Operation, welcher die Abtrennung des inneren Condylus offen und mit dem Meissel besorgt, für solche Fälle empfohlen, wo das Genu valgum durch eine abnorm starke Hypertrophie des Condylus internus femoris bedingt ist. Einen so operirten Fall aus der Schede'schen Klinik theilt Husmann zum Schluss mit.

?

Pels Leusden, Ueber die bei Tuberculose des Kniegelenkes zu beobachtenden Wachsthumsveränderungen am Femur. Deutsche Zeitschrift für Chirurgie Bd. 51 Heft 3 u. 4, S. 257.

Verfasser hat sich eine Studie über die Wachsthumsverhältnisse der langen Röhrenknochen bei Erkrankungen benachbarter Gelenke zur Aufgabe gemacht, da speciell auf diesen Punkt bezügliche Untersuchungen fast ganz fehlen oder nur nebenbei erwähnt werden, und zwar sind aus gewichtigen anzuerkennenden Gründen nur die Wachsthumsverhältnisse am Femur bei chronischer tuberculöser Kniegelenksentzündung in den Bereich der Untersuchungen einbezogen worden.

Aus der Literaturübersicht wird zunächst festgestellt, dass bisher eine Verkürzung der an Gonitis tuberculosa erkrankten Extremität als die Regel, eine Verlängerung hingegen als die Ausnahme angesehen wurde.

Der Arbeit sind 34 Fälle zu Grunde gelegt, die vom 1. April 1896 bis Ende October 1898 in der Braun'schen Klinik zu Göttingen beobachtet wurden.

Um die üblichen Massmethoden bei ihrer Ungenauigkeit zu controlliren, wurde das Röntgenverfahren herangezogen. Unter den 34 Fällen waren nur 2, welche eine, aber auch nur sehr geringe Verkürzung des Femur der kranken Seite aufwiesen. Dagegen war in 18 Fällen gleiche Länge beider Oberschenkelknochen vorhanden, von welchen jedoch nur 3 durch das Röntgogramm controllirt waren. 13mal wurde eine Verlängerung des Femur der erkrankten Seite gemessen; 12 davon sind röntgographirt, müssen also als besonders beweisend gelten. In 1 Falle handelt es sich um eine doppelseitige Erkrankung; dieser kann daher zur Constatirung von abnormen Wachsthumsverhältnissen nicht mit verwandt werden.

Die Frage, ob die Verkürzung der Extremität erst auftrete, nachdem die entzündlichen Erscheinungen abgelaufen seien, kann Verfasser vorläufig aus seinem Material nicht definitiv beantworten, doch sollen ihm seine jetzigen Untersuchungen als Grundlage für spätere diesbezügliche Nachuntersuchungen dienen.

Nachdem sich Verfasser schliesslich noch eingehend der Frage zugewandt hat, welcher Abschnitt des Femur für seine Verlängerung verantwortlich zu machen sei: Schenkelhals, Diaphyse oder untere Epiphyse? kommt er zu folgenden Schlusssätzen:

1. Zur Constatirung der Grössenverhältnisse von Skelettheilen, welche von mehr weniger dicken Weichtheilmassen bedeckt sind, ist eine Aufnahme mittelst Röntgenstrahlen das am sichersten zum Ziel führende Hilfsmittel.

2. Bei chronischer, im Wachsthumsalter auftretender tuberculöser Kniegelenksentzündung ist, solange dieselbe sich noch im Florescenzstadium befindet, Verkürzung des Femur der erkrankten Seite ein seltenes, Verlängerung dagegen ein sehr häufiges Vorkommniss.

3. Ob diese Verlängerung später, wie das von manchen Autoren angenommen wird (Dollinger), einer Wachsthumsverminderung Platz macht, ist zweifelhaft, jedenfalls tritt letztere nicht immer ein.

4. Die Verlängerung betrifft vorzugsweise den Femurschaft und ist in der Hauptsache bedingt durch ein vermehrtes Wachsthum von der unteren Femurepiphyse aus.

5. Die Ursache der Verlängerung ist mit grosser Wahrscheinlichkeit in einem von dem erkrankten Gelenk aus auf die Epiphysenlinie wirkenden, vermehrten Wachsthumsreiz zu suchen. Gocht-Würzburg.

Lübbe, Zur Frage des Haemarthros genus. Deutsche Zeitschrift für Chirurgie Bd. 49 Heft 6 S. 615.

Lübbe bespricht kurz unter Zugrundelegung diesbezüglicher Arbeiten von Riedel, v. Volkmann, Kocher die Frage: Was wird zunächst aus dem in ein Gelenk ergossenen Blut, gerinnt es oder gerinnt es nicht? — und urtheilt mit Recht nach den klinischen Beobachtungen, dass die Gerinnung des Blutes sich nicht nach der Dauer des Ergusses, sondern vielmehr nach der Art der Verletzung, nach der Grösse der Wundflächen in der Gelenkkapsel richtet. Nicht immer tritt aber eine glatte, mehr oder minder lange Zeit in Anspruch nehmende Resorption ein, es kann aus einem Hämarthros eine Gelenkankylose, vollkommen zottige Entartung der Synovialis, ja noch einen Schritt weiter auch die sogen. Arthritis deformans traumatica resultiren.

Drei eigene Beobachtungen illustriren die verschieden schweren Ausgänge von Blutergüssen ins Kniegelenk.

Bezüglich der Therapie eines Haemarthros genus spricht sich Verfasser, wohl in Uebereinstimmung mit den meisten Chirurgen, dahin aus, für die Hospitalpraxis, wo es in erster Linie darauf ankommt, die Patienten so rasch als möglich wieder arbeitsfähig zu machen, den Bluterguss durch aseptische Punction zu entfernen unter eventueller Zuhilfenahme antiseptischer Nachspülungen, sowohl in frischen Fällen, als auch da, wo sich die Resorption des Blutergusses verzögert. Gocht-Würzburg.

Thébaud, Contribution à l'étude des Arthropathies hémophiliques et de leur diagnostic par la radiographie. Thèse pour le Doctorat en médecine. Bordeaux 1898.

Verfasser hat aus der Literatur 7 Fälle von Blutergelenken zusammengestellt, und zwar die vier Beobachtungen von König, und je eine von Bowlby, Ligorio und Sabragès et Cabannes. Seine Ausführungen lehnen sich eng an die Arbeit von König an. Dass die Diagnose durch die Untersuchung mit den Röntgenstrahlen ganz besonders erleichtert werde und dass überhaupt nur diese uns vor Verwechslungen mit der rheumatischen oder tuberculösen Gelenkentzündung schützt, kann nicht anerkannt werden.

Gocht-Würzburg.

Lasserre, Pied-Bot acquis par synovite tendineux. Thèse. Paris 1899.

Sehnenscheidenentzündungen am Fuss können dem Fuss gelegentlich infolge von Contractur, Muskelretraction, Adhäsionen eine Klumpfussstellung geben. Die Behandlung soll wesentlich eine prophylaktische sein; der Fuss soll deshalb bei vorhandenen Sehnenscheidenentzündungen gleich von vorneherein in guter Stellung fixirt werden. Der ausgebildete Klumpfuss soll mehr wie ein gewöhnlicher congenitaler Klumpfuss redressirt werden. Hoffa.

Judson, Tabischer Talipes valgus (Verhandlungen der orthopädisch-chirurgischen Abtheilung der New York Academy of medicine.

Judson zeigte die Photographie eines Talipes valgus des linken Fusses bei einem 35jährigen Manne, der seit einer Reihe von Jahren an locomotorischer Ataxie litt (s. Figur). Es handelte sich um ein Charcot'sches Gelenk mit besonderer Betheiligung des Tarsus. Das rechte Kniegelenk des Patienten war wegen derselben Erkrankung resecirt worden, aber ohne dass eine Ankylose erreicht wurde. Die Untersuchung des Kniegelenks ergab ein hochgradiges Schlottergelenk mit Erweichung des Knochens und des umgebenden Gewebes. Bei der locomotorischen Ataxie und der Friedreich'schen Krankheit entstünde auch Equinovarusstellung, die aber nicht durch Veränderungen am Knochen, sondern infolge von abnormer Muskelthätigkeit sich ausbilde. Uebrigens sei die primäre Erkrankung eine so schwere, dass man praktisch nicht oft vor die Frage einer Behandlung dieser secundären Veränderungen gestellt würde. Bei der mechanischen Behandlung müsse man drei Punkte ins Auge fassen: 1. die Feststellung des Fussgelenks bei richtiger Stellung des Fusses, 2. die seitliche Unterstützung des Kniegelenks, 3. die Stabilität der Kniee, durch frühzeitige Anwendung von automatischen Gelenken, damit die Periode verlängert werde, wo die Patienten noch mit Krücken sich fortbewegen können.

Tabetic Talipes valgus.

Lilienfeld-Würzburg.

# XI.

# Mittheilungen aus dem orthopädischen Institut von Dr. A. Lüning und Dr. W. Schulthess, Privatdocenten in Zürich.

## Klinische Studien über die Lendenskoliose.

Von

**Jacob Stahel,** med. pract.

Mit 11 in den Text gedruckten Abbildungen.

Seitdem durch die neuen Messapparate (Mess- und Zeichnungsapparat, Nivellirzirkel, Nivellirtrapez) genaue Messbilder der Skoliosen angefertigt werden, die uns einen sichern Aufschluss geben über die Deviation und namentlich die Torsion bei Skoliosen, sind aus dem von HH. Dr. W. Schulthess und Dr. A. Lüning geleiteten hiesigen orthopädischen Institut verschiedene Arbeiten hervorgegangen, die die Ergebnisse der Messungen verwertheten. G. Jach [1]) hat eine Zusammenstellung über das klinische Verhalten der Torsion bei Total-, Dorsal-, Lumbal- und mehrfachen Skoliosen verfasst. Später hat J. Steiner [2]) eine Studie über das Verhalten der Torsion bei Totalskoliose herausgegeben, in der er vor allem auf die interessante Concavtorsion hinweist. Während so genaue Angaben gewonnen wurden über die Torsion bei Total-, Dorsal- und mehrfachen Skoliosen, fehlen noch Zusammenstellungen über die Messungs-

[1]) G. Jach, Klinische Studien über das Verhalten der Torsion bei Skoliose. Zeitschr. f. orth. Chir. I. Bd.

[2]) J. Steiner, Klinische Studien über Totalskoliose und die dabei beobachtete concavseitige Torsion. Zeitschr. f. orth. Chir. V. Bd.

ergebnisse bei einer grösseren Anzahl von Fällen der Lumbalskoliose, da G. Jach in seiner Arbeit nur über die geringe Anzahl von 10 Fällen verfügte, bei welchen er zudem hauptsächlich nur das klinische Symptom der Torsion besprach. Seit dem Erscheinen seiner Arbeit hat sich die Zahl der Fälle im Institut bedeutend vermehrt, so dass es nun von Interesse schien, auch einmal die Lumbalskoliose einer diesbezüglichen Durchsicht zu unterwerfen. In sehr dankenswerther Weise hat mir Herr Dr. W. Schulthess das gesammte Material zur Verfügung gestellt und mich bei der Auswahl der Fälle unterstützt.

Bei dieser Auswahl haben wir nur die einfachen Skoliosen berücksichtigt, d. h. solche, die keine oder nur ganz geringe, namentlich in den Horizontalcurven nicht markirte Gegenkrümmungen aufwiesen. Ferner wurde die Auswahl nicht nur auf die reinen Lumbalskoliosen, d. h. solche, bei denen die skoliotische Verkrümmung nur in der Lendenwirbelsäule verläuft, beschränkt, sondern es wurden auch sogen. Dorso-Lumbalskoliosen mitgerechnet, da sich in den weitaus meisten Fällen die Verkrümmung auch auf die untersten Brustwirbel ausdehnt. Auch Lorenz[1]) bemerkt in seiner klassischen Abhandlung über Skoliosen, dass die primäre Lendenkrümmung in der Regel nicht vollständig in der Lendenwirbelsäule ablaufe, sondern sich auch auf die unteren Brustwirbel erstrecke. Aus dieser Auswahl der Fälle erklärt sich der grosse Unterschied in der Zahl der Lendenskoliosen, über die im letzten ärztlichen Bericht aus der Anstalt[2]) referirt ist [17], unter 424 Skoliosen im ganzen mit der jetzt zu besprechenden Anzahl von Fällen [89]; es wurden nämlich damals nur die reinen Lumbalskoliosen gerechnet. Unsichere Fälle, solche z. B., wo die Patienten bei der Messung unruhig waren, wurden bei der Auswahl weggelassen.

Klinisch charakterisiren sich unsere Fälle im allgemeinen durch die typischen Symptome der Lendenskoliose, d. h. Verflachung manchmal fast bis zu vollständigem Verstrichensein, eventuell Vorwölbung der Taillencontour der convexen Seite (das vollständige Taillendreieck ist auf den Zeichnungen nicht immer zu sehen), während die Taillencontour concaverseits vertieft wird. Aus der

[1]) Dr. Lorenz, Pathologie und Therapie der Rückgratsverkrümmungen. Wien 1886, S. 90.

[2]) Aerztl. Ber. über den Zeitraum von Dec. 1890 bis Dec. 1894. Zeitschr. f. orth. Chir. V. Bd.

Combination der Taillencontour mit der entsprechenden Horizontalcontour ergibt sich stärkere Völle des convexseitigen Unterrumpfes gegenüber dem concavseitigen.

Die Projection der Dornfortsatzlinie zeigt eine am unteren Lendentheil beginnende Abweichung derselben von der über der Kreuzbeinmitte errichteten Verticalen. Sehr oft beginnt die Abweichung mit einer ziemlich scharfen Abknickung von der verticalen Richtung des unteren Stücks. Der Krümmungsscheitel liegt in der Höhe der oberen Lendenwirbel oder der unteren Brustwirbel; daselbst biegt die Dornfortsatzlinie wieder um, steigt in den meisten Fällen gerade nach oben, in anderen nähert sie sich der Verticalen mehr oder weniger. Auf ihr näheres Verhalten zur Verticalen werden wir später bei der Besprechung der einzelnen Punkte genauer eingehen. Dieses auffällige Verhalten der abgewichenen Dornfortsatzlinie der Verticalen gegenüber ist schon von Schildbach[1]) angedeutet worden. Er sagt, dass oft der ganze Oberkörper bei linksconvexen Lumbalskoliosen nach links verschoben sei, „indem die Linie der Dornfortsätze, welche sich über dem Kreuzbein nach links wendet, dann nicht völlig in die senkrechte sagittale Halbirungsebene des Beckens zurückkehre".

Bei fast allen Fällen wurden nur die Anfangsbilder verwerthet, d. h. keine, welche schon durch die Therapie verändert waren, nur 2 Fälle auf 89 (Journalnummern 104 und 106), also 2,2 %, stehen am Schluss der Behandlung, da deren Anfangszeichnungen unvollständig waren. Jedoch wurden manchmal zur Beurtheilung der Fälle die späteren Bilder in Betracht gezogen, z. B. wenn das Anfangsbild keinen deutlichen Unterschied zwischen Dorsal- und Lumbalskoliose bot, wurde der Fall nach den späteren deutlicheren Bildern beurtheilt und eventuell rubricirt, wenn die Form als eine Lumbalskoliose sich entpuppte, oder weggelassen, wenn er nachher zu einer deutlichen Dorsalskoliose ward. Zeigte aber die erste Messung das deutliche Bild einer Lumbalskoliose, so wurde der Fall unter allen Umständen gerechnet, ob sich auch im späteren Verlauf eine Dorsalskoliose daraus entwickelte, wie dies in einigen Fällen geschehen ist, oder ob spätere Bilder z. B. das Bild einer Totalskoliose aufwiesen. So ist es gekommen, dass 1 Fall (Journalnummer 253) in unserer Statistik figurirt, den auch Steiner in seiner

[1]) Schildbach, Die Skoliose. Veit u. Co. Leipzig 1872, S. 8.

Arbeit über Totalskoliosen verwerthete, da wir immer nur die Anfangsbilder in Betracht zogen, während Steiner alle Fälle mitrechnete, die im Verlauf der Behandlung einmal das Bild einer Totalskoliose zeigten.

2 Fälle von Ischias scoliotica haben wir mitgerechnet, da sie im ersten Messbild das typische Bild von Lumbalskoliosen zeigten.

Zur Beurtheilung der Torsionsverhältnisse wurden die Horizontalcurven und in den späteren Fällen auch noch die Nivellirtrapezmaasse benutzt, im gleichen Sinne, wie sie G. Jach und J. Steiner in ihren Arbeiten verwertheten. Ich verweise auch auf die Jach'sche Arbeit betreffend Definition der Torsion als klinisches Symptom.

Unter den ersten Fällen unserer Statistik fehlen einigemale die Horizontalcurven und andere Angaben über die Torsion; in einigen anderen Fällen waren Messungen mit dem Mikulicz'schen Skoliosometer gemacht worden, die natürlich verwerthet wurden.

Bei dieser Durchsicht fanden wir im ganzen 89 Fälle von Lumbal- und Lumbodorsalskoliosen. In der Tabelle berücksichtigen wir folgende Punkte:

1. Alter und Geschlecht,
2. Deviation
3. Ueberhängen
4. Typus der Deviationsform

} der Dornfortsatzlinie,

5. Haltungstypus,
6. Lage des Krümmungsscheitels,
7. Torsion beim aufrechten Stehen (Horizontalcurven),
8. a) Torsion in Vorbeugehaltung,
   b) Neigung der Spinae posterior. und anter. (Nivellirtrapezmaasse).

Als unwichtigere Punkte wurden noch aufgeführt das Datum der Messung, die Beobachtungszeit, die Anzahl der Zeichnungen und eventuelle Behandlung.

Wir finden bei unseren Fällen ein bedeutendes Ueberwiegen der linksconvexen Lumbalskoliosen über die rechtsconvexen mit 74 gegen 15 Fälle resp. 83,1 % gegen 16,9 %. Es ist dies zwar zu erwarten, da ja von einigen Autoren [1]) (Lorenz. Schmidt, Drachmann) die primäre linksconvexe Lendenskoliose

[1]) Lorenz l. c. S. 100 ff.

überhaupt als die häufigste Skoliosenform angegeben wird oder zum mindesten gleich häufig vorkommend wie die primäre rechtsconvexe Brustskoliose, während andere (Eulenburg, Adams, Heine[1]) letztere als die häufigste ansehen. Hueter[1]) behauptet dagegen, die primäre Lendenskoliose habe er nur an vereinzelten Fällen gesehen, und zwar nur an Knaben vom 14. Lebensjahr an beim Beginn angestrengter Arbeit.

Gehen wir nun auf die einzelnen Punkte etwas näher ein.

## Alter und Geschlecht.

Die meisten Patienten standen in einem Alter von 10—14 Jahren und zwar:

| | | | |
|---|---|---|---|
| Im | 7. Jahr | 1 | |
| „ | 8. „ | 3 | |
| „ | 9. „ | 5 | |
| „ | 10. „ | 4 | |
| „ | 11. „ | 10 | (1) |
| „ | 12. „ | 11 | (1) |
| „ | 13. „ | 19 | |
| „ | 14. „ | 10 | (2) |
| „ | 15. „ | 8 | (1) |
| „ | 16. „ | 5 | (1) |
| „ | 17. „ | 3 | |
| „ | 18. „ | 3 | (1) |
| „ | 19. „ | 2 | |
| „ | 22. „ | 1 | |
| „ | 23. „ | 1 | |
| „ | 26. „ | 1 | |
| „ | 35. „ | 1 | (1) |
| „ | 38. „ | 1 | |
| | | 89 | (8) |

(Die eingeklammerten Zahlen bedeuten die Zahl der männlichen Patienten.)

Wenn Dr. W. Schulthess im ersten ärztlichen Bericht aus dem Institut von 1883—1890[2]) bei der Besprechung der Lenden-

[1]) Lorenz l. c. p. 100 ff.

[2]) Aerztl. Ber. von 1883—1890. Zeitschr. f. orth. Chir. I. Bd.

skoliose sagt: „Die Anhäufung der Fälle in einem bestimmten Altersjahr, wie hier im 14., ist bei keiner der übrigen Skoliosen so deutlich zu constatiren wie hier. Diese Thatsache ist ein Grund mehr, die Lendenskoliose als ein bestimmtes eigenartiges Krankheitsbild aufzufassen, das primär auftritt, während die Ansicht, es entwickle sich aus einer Brust- oder Totalskoliose, in den Hintergrund gedrängt wird," so findet dies eine auffallende Bestätigung in dieser neuen Statistik, da wir das 13. Altersjahr mit der sehr grossen Zahl von 19 Fällen vertreten finden, während die anderen Jahre weit dahinter zurückbleiben. Die Zeit vom 10.—14. Jahr scheint überhaupt für die Entwickelung von Lendenskoliosen am günstigsten zu sein. Die Vermuthung, diese grosse Zahl von im 13. Altersjahr auftretenden Lumbalskoliosen hänge vielleicht mit einer in diesen Jahren sich einstellenden grösseren Beckenneigung zusammen, wird durch die Statistiken des Instituts nicht bestätigt, da Henggeler[1]) die Beckenneigung am grössten im Alter von 10 Jahren beim weiblichen und von 16 Jahren beim männlichen Geschlecht findet.

Was das Geschlecht anbelangt, so finden wir, wie dies schon aus der Altersstatistik ersichtlich ist, ein sehr starkes Ueberwiegen der weiblichen Fälle gegenüber den männlichen, nämlich 81 gegen 8, resp. 91 % gegen 9 %, eine Procentzahl, die schon zu den höheren gerechnet werden muss unter anderen diesbezüglichen Procentzahlen.

## Deviation.

Den Begriff der Deviation haben wir für unsere Zwecke in zwei Grössen zerlegt:

1. Die Krümmungsgrösse; sie findet ihren speciellen Ausdruck in der Höhe des Krümmungsscheitels (*c*), den wir durch seinen maximalen Abstand (*cc'*) von einer Verbindungslinie, die wir von der Vertebra prominens zu dem am weitesten nach der concaven Seite vorspringenden Punkt gezogen haben, bestimmen (*ab*).

2. Ein Maass für das sogen. Ueberhängen, welches durch die Distanz der Vertebra prominens von der auf der Kreuzbeinmitte errichteten Verticalen bestimmt wird (*aa'*).

---

[1]) Henggeler, Beiträge zur Kenntniss der Beckenstellung. Inaug.-Diss. 1898. Siehe diese Zeitschr. V. Bd.

Unter den Deviationsformen können wir verschiedene immer wiederkehrende Typen unterscheiden.

Fig. 1. Fig. 2.

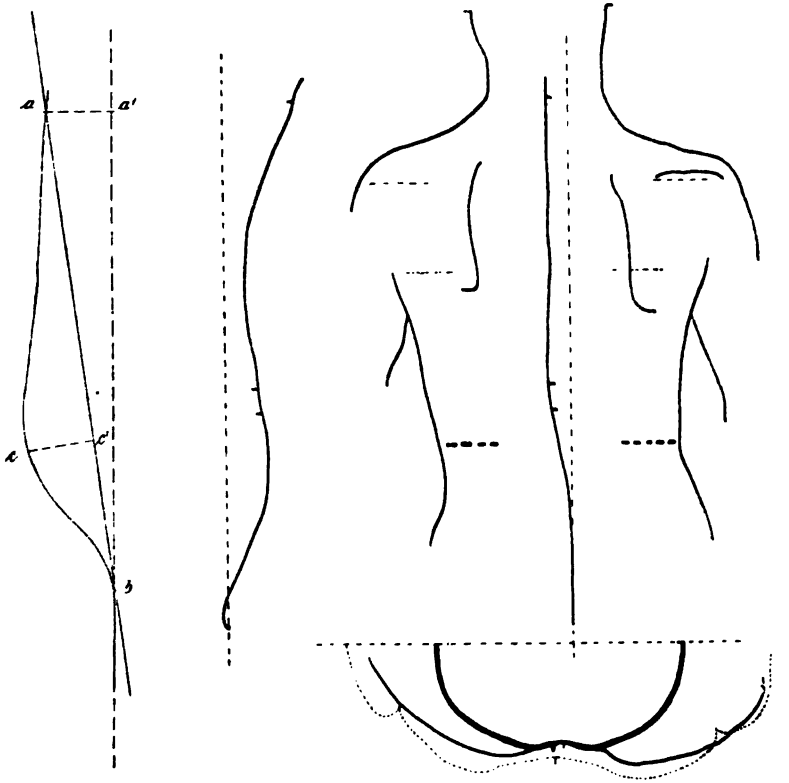


Typus I. Die Dornfortsatzlinie steigt vom Krümmungsscheitel an fast parallel zur Verticalen in die Höhe. Kreuzbein nicht abgelenkt.

## A. Linksconvexe Skoliosen.

Die häufigste Form (28 Fälle) ist die, bei der die Dornfortsatzlinie im Kreuzbein vertical verläuft, im obersten Theil des Kreuzbeins oder den untersten Lendenwirbeln allmählich nach links abbiegt, in gleichmässiger Krümmung zum Krümmungsscheitel aufsteigt, dort in einem Bogen umbiegt, sich der Verticalen um ganz wenig nähert und dann fast parallel zu ihr in die Höhe geht.

Dieser Typus umfasst nachstehende 28 Fälle:

| Journalnummern: | | | | |
|---|---|---|---|---|
| 95 | 404 | 754 | 1135 | 1977 |
| 104 | 406 | 780 | 1139 | 1979 |
| 113 | 476 | 787 | 1396 | 2052 |
| 124 | 654 | 918 | 1515 | 2062 |
| 342 | 728 | 1015 | 1583 | |
| 347 | 753 | 1032 | 1776 | |
| 6 | 6 | 6 | 6 | 4 = 28. |

Diese Form zeigt natürlich geringe Variationen bei den einzelnen Fällen; als eine specielle Unterart möchte ich die durch

Fig. 3.

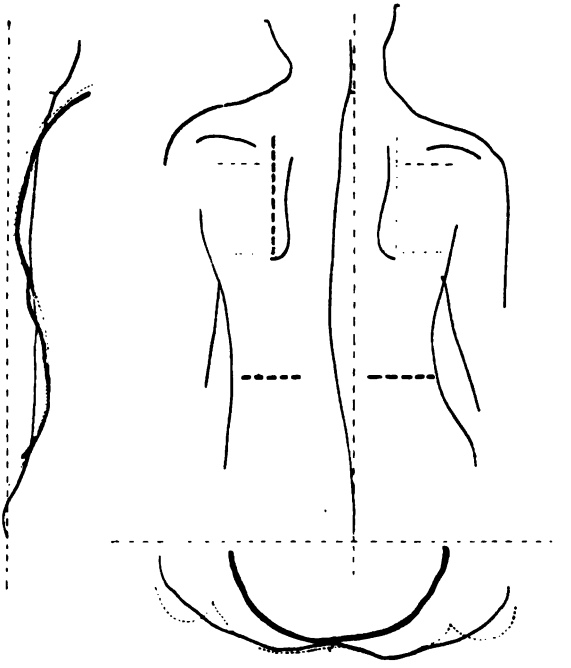

Typus Ia. Die Dornfortsatzlinie nähert sich der Verticalen; schärferer Krümmungsscheitel.

einige Fälle vertretene Form bezeichnen, bei der die Abbiegung seitwärts ungefähr in der Mitte des Kreuzbeins beginnt, dann ziemlich direct zum Krümmungsscheitel aufsteigt, dort rasch umbiegt (so dass wir eher einen Krümmungswinkel haben) und sich nach oben der Verticalen mehr nähert, als beim reinen Typus I, ohne sie aber zu erreichen oder zu schneiden.

Folgende Fälle gehören dazu: 253, 491, 1105, 1843.

Der zweithäufigste Typus (15 Fälle) gleicht dem ersten, was Form des Krümmungsscheitels und Aufsteigen der Dornfortsatzlinie vom Scheitel an aufwärts anbetrifft, zeigt aber den Unter-

Fig. 4.

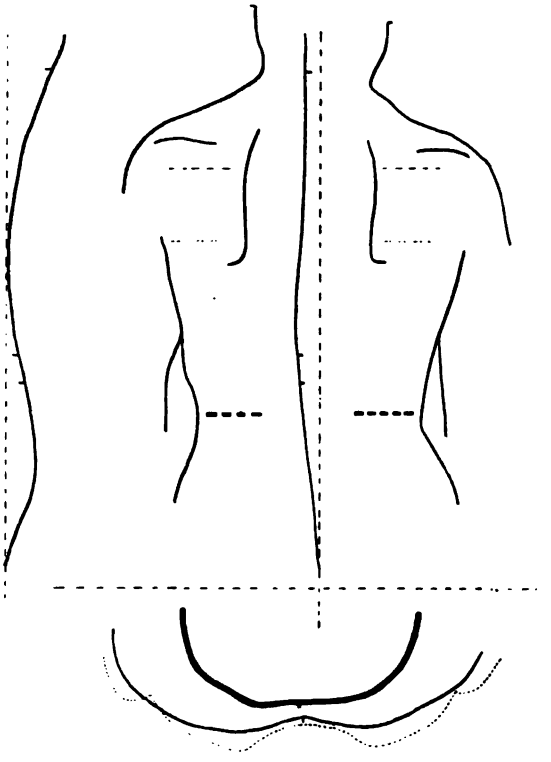

Typus II. Das Kreuzbein ist von der Spitze an abgelenkt.

schied, dass das Kreuzbein in die Abbiegung mit einbezogen wird, somit die ganze Wirbelsäule und das Kreuzbein von der Spitze an ausserhalb der Verticalen liegt. Dieser Typus betrifft hauptsächlich Fälle mit reeller Beckensenkung und Verkürzung der einen unteren Extremität.

| | | | | | |
|---|---|---|---|---|---|
| Fälle: | 106 | 672 | 933 | 1195 | 1688 |
| | 250 | 741 | 1155 | 1320 | 1819 |
| | 549 | 807 | 1157 | 1402 | 1929 = 15 Fälle. |

Die dritthäufigste Form (11 Fälle) gleicht ebenfalls der ersten, was Krümmungsscheitel und den unter demselben gelegenen Theil angeht, differirt aber in dem vom Krümmungsscheitel an aufsteigenden Theil, indem dieser nicht mehr annähernd parallel zur

Fig. 5.

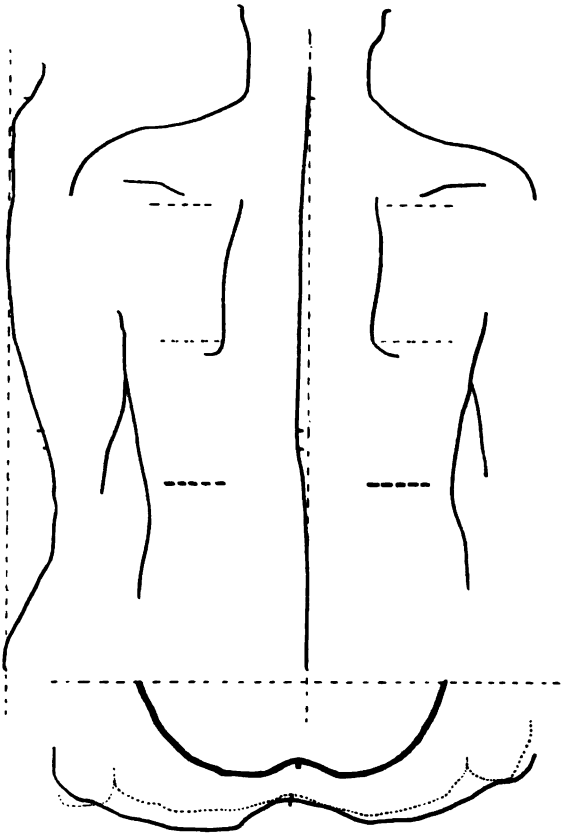

Typus III. Die Dornfortsatzlinie schneidet die Verticale ober- oder unterhalb der Vertebra prominens oder in der Vertebra prominens selbst.

Verticalen aufsteigt, sondern sich derselben immer mehr nähert und sie in der Nähe der Vertebra prominens schneidet, sei es ein wenig oberhalb, sei es ein wenig unterhalb, sei es in der Höhe der Vertebra selbst (letzteres nur in 3 Fällen).

Folgendes sind die Fälle:

| | | | |
|---|---|---|---|
| 118 | 548 | 932 | 1749 |
| 174 | 598 | 1007 | 1808 |
| 176 | 750 | 1540 | |
| 3 | 3 | 3 | 2 = 11. |

Diese Form ist der Uebergang zu den stärker nach rechts überhängenden Skoliosen (8 Fälle), bei denen die Dornfort-

Fig. 6.

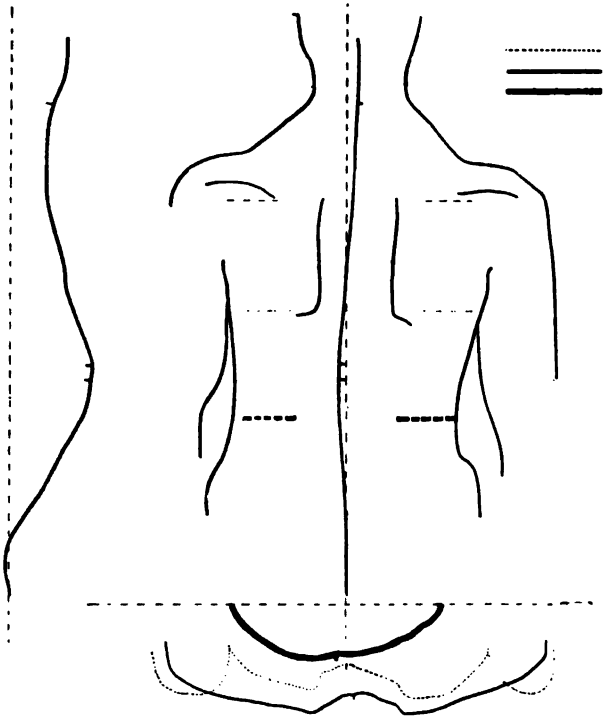

Typus IIIa. Die Dornfortsatzlinie kreuzt die Verticale unterhalb der Vertebra prominens und steigt rechts von ihr in die Höhe.

satzlinie schon im unteren Kreuzbeintheil nach links abbiegt, sich bald wieder nach rechts wendet, die Verticale unterhalb der Vertebra prominens bald weiter oben, bald weiter unten schneidet, dann auf der rechten Seite in die Höhe steigt, selten parallel zur Verticalen, meistens sich von ihr entfernend. Der Kreuzungspunkt kann so weit unten sein, dass der erste Lendenwirbel schon auf der rechten Seite der Verticalen sich befindet.

Journalnummern der betreffenden Fälle:

| | | |
|---|---|---|
| 359 | 510 | 1568 |
| 409 | 1037 | 1864 |
| 472 | 1408 | |
| 3 | 3 | 2 = 8. |

Durch einige wenige Fälle vertreten ist noch ein IV. und letzter Typus, bei dem die Dornfortsatzlinie zuerst ein Stück

Fig. 7.

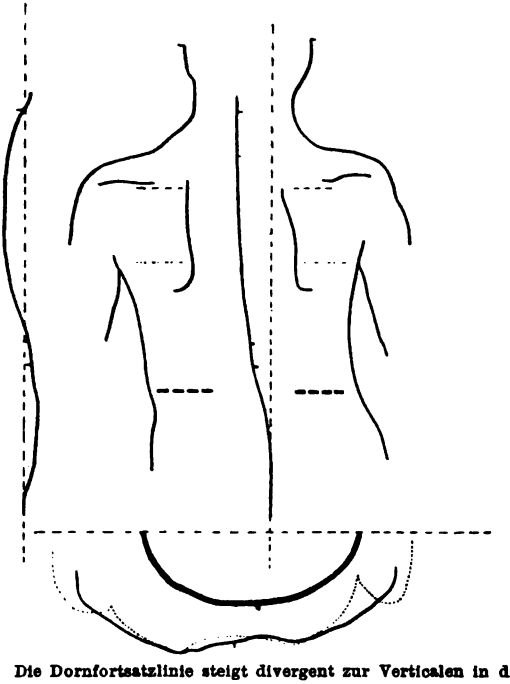

Typus IV. Die Dornfortsatzlinie steigt divergent zur Verticalen in die Höhe.

weit in der Verticalen nach oben steigt, dann nach links abbiegt und entweder geradlinig ohne Andeutung eines Krümmungsscheitels oder nach leiser Andeutung eines solchen divergent zur Verticalen nach oben steigt. Eine Unterart dieses Typus sind die Fälle, in denen die Abbiegung schon im unteren Theil des Kreuzbeins beginnt, dasselbe also mit und nach links abgelenkt ist.

Journalnummern:

Typus IV: 422, 773, 1552, 1907.

Typus IVa: 107, 435.

In diese Typen lassen sich alle linksconvexen Skoliosen einreihen bis auf zwei, die einen atypischen Verlauf haben. Die eine biegt nur in der Uebergangsstelle von der Brust- zur Lendenwirbelsäule seitlich ab, um nachher wieder in der Verticalen zu verlaufen bis hart unter die Vertebra prominens, wo sie noch einmal ein wenig seitlich abbiegt; die andere ist im untersten Kreuzbeintheil minimal nach rechts, im unteren Lendentheil minimal nach links abgewichen,

Fig. 8.

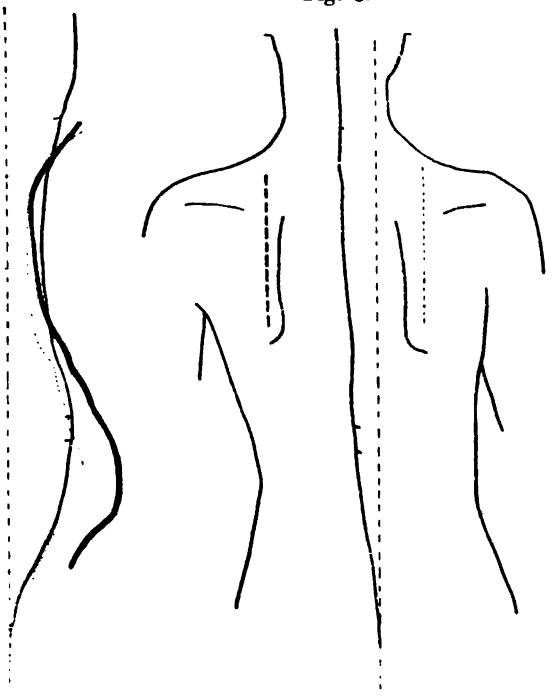

Typus IVa. Kreuzbein mit abgelenkt, sonst Typus IVa.

biegt aber erst im unteren Brusttheil nach rechts ab, schneidet die Verticale und steigt rechts wenig divergirend nach oben.

## B. Rechtsconvexe Skoliosen.

Unter den rechtsconvexen Skoliosen sind namentlich zwei Typen vertreten, der häufigste Typus (7 Fälle) ist der dem Typus II der linksconvexen entsprechende, wo also die Dornfortsatzlinie schon im unteren Theil des Kreuzbeins nach rechts abbiegt, um vom

Krümmungsbogen an parallel zur Verticalen aufzusteigen. Die Deviationsgrösse ist im Durchschnitt gleich wie bei den linksconvexen Skoliosen.

Fig. 9.

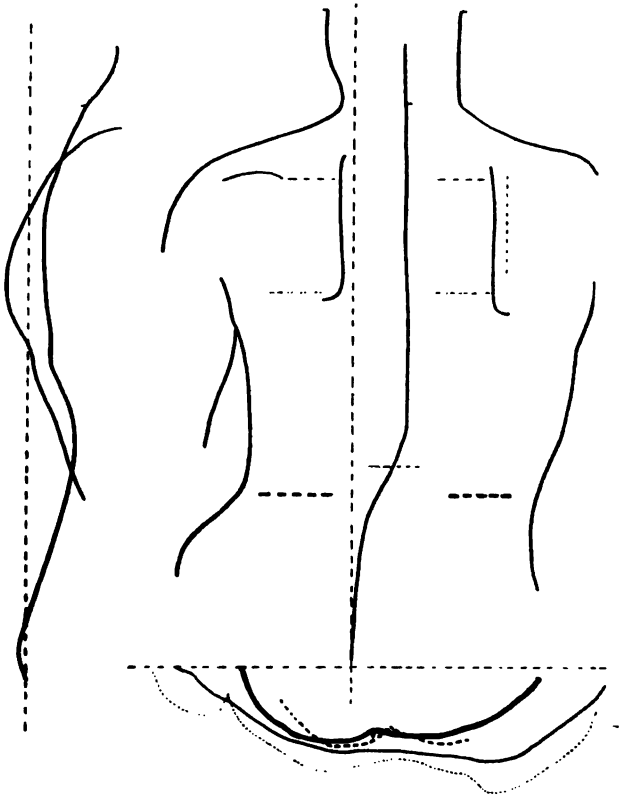

Typus II. Die Dornfortsatzlinie steigt parallel zur Verticalen in die Höhe vom Krümmungsscheitel an. Kreuzbein mit abgelenkt.

Folgende Fälle passen hierher:

| | | |
|---|---|---|
| 214 | 1563 | 1919 |
| 486 | 1820 | |
| 579 | 1833 | |
| 3 | 3 | 1 = 7. |

Nur ein einziger Fall (2292) entspricht dem linksseitigen Typus I, bei dem die Dornfortsatzlinie zuerst in der Verticalen aufsteigt, um erst in der oberen Kreuzbeinhöhe oder den unteren Lendenwirbeln abzubiegen.

Der zweite, häufig vorkommende Typus (5 Fälle) entspricht dem nach rechts überhängenden linksconvexen (Typus IIIa). Die Dornfortsatzlinie zweigt hier im untersten oder mittleren Kreuzbeintheil nach rechts ab, biegt am Krümmungsscheitel nach links um, schneidet die Verticale bald weiter oben, bald weiter unten

Fig. 10.

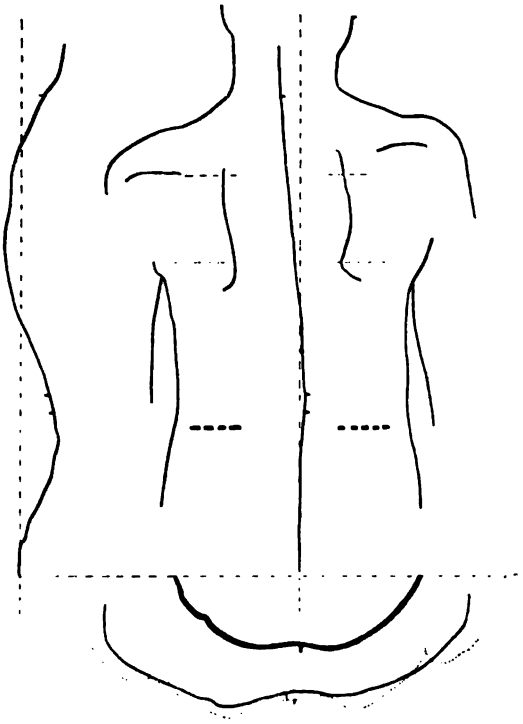

Typus IIIa. Die Dornfortsatzlinie schneidet die Verticale unterhalb der Vertebra prominens und steigt links von ihr in die Höhe.

und steigt auf der linken Seite der Verticalen entweder leicht divergent oder ganz parallel (893) zu ihr in die Höhe.

Folgende Fälle gehören hierher:

| | | |
|---|---|---|
| 124 | 893 | 881 |
| 783 | 1834 | |
| 2 | 2 | 1 = 5. |

In einer anderen Form (2 Fälle, Nr. 752 und 1307), dem Typus III der linksconvexen entsprechend, findet die Kreuzung mit

der Verticalen 1mal in der Nähe der Vertebra prominens, 1mal in der Vertebra prominens selbst statt; im letzteren Fall zweigt die Dornfortsatzlinie erst über dem Kreuzbein ab, während im ersten Fall das Kreuzbein mit abgebogen ist.

Wir haben also rechts zum Theil die gleichen Deviationstypen wie links, nur in etwas ungleicherem Zahlenverhält-

Fig. 11.

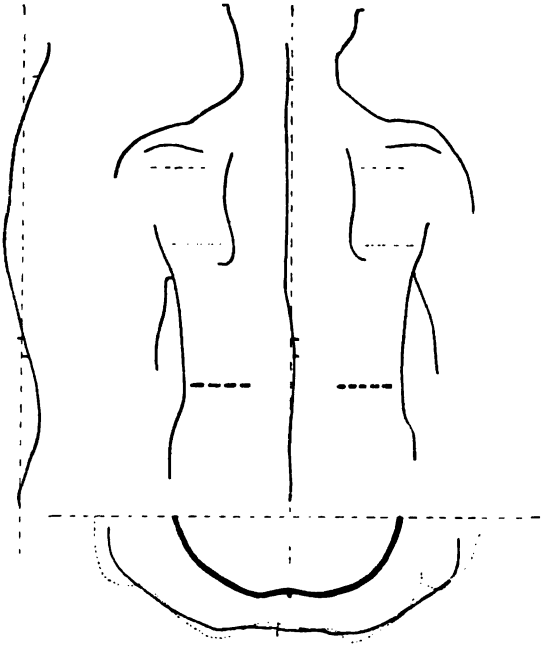

Typus IIIa. Die Dornfortsatzlinie steigt nach der Kreuzung parallel zur Verticalen in die Höhe.

niss, da die linksconvexe zahlreichste Gruppe I rechts nur einen einzigen Fall aufweist. Dagegen entspricht die linksconvexe zweithäufigste Form der rechtsconvexen am häufigsten vorkommenden (II). Auffallend ist bei den rechtsconvexen die relative Häufigkeit der stark nach links überhängenden Formen, 5 gegen 8 nicht nach links überhängende, während wir bei den linksconvexen nur 13 nach rechts überhängende besitzen gegen 58 nach links überhängende, und unter diesen 13 sind nur 8, deren Kreuzungspunkt mit der Verticalen tief liegt, die also genau den 5 nach links überhängenden rechtsconvexen entsprechen.

Im ganzen haben wir also unter 74 linksconvexen 13 nach rechts überhängende = 17,6%; unter 15 rechtsconvexen sind 5 nach links überhängende = 33,3%, also fast doppelt so viel.

Damit sind wir schon auf die Rubrik des Ueberhängens zu sprechen gekommen. Wir haben gesehen, dass dies der Ausdruck einer Verschiebung des Rumpfes auf dem Becken ist nach links oder rechts. Wenn wir unsere Fälle zu einer diesbezüglichen Tabelle zusammenstellen, indem wir nur den Abstand der Vertebra prominens von der Verticalen in Betracht ziehen, so finden wir:

| | | | |
|---|---|---|---|
| nach links überhängende Formen . . . | 63 | 58 | linksconcav, |
| | | 5 | rechtsconcav, |
| nach rechts überhängende Formen . . . | 22 | 13 | linksconcav, |
| | | 9 | rechtsconcav, |
| nicht überhängende Formen (d. h. solche, bei denen die Vert. prom. in der Verticalen liegt) | 4 | 3 | linksconcav, |
| | | 1 | rechtsconcav. |

Diese Zahlen variiren natürlich ein wenig mit denen, die wir erhalten, wenn wir die Fälle nach ihrem Deviationstypus zusammenstellen, da wir z. B. eine Form haben, in der die Dornfortsatzlinie die Verticale in der Nähe der Vertebra prominens schneidet (Typus III). Unter diesen Fällen sind einige, die in der soeben angegebenen Tabelle unter die nach links überhängenden Formen gezählt worden sind, da sie wenig oberhalb der Vertebra prominens die Verticale schneiden; oder umgekehrt sind andere als rechtsüberhängende gezählt worden, da sie die Verticale ein wenig unterhalb der Vertebra prominens schnitten. Ebenso verhält es sich mit den nach links überhängenden rechtsconvexen Fällen.

Was uns am meisten auffällt, das ist die grosse Zahl der überhängenden Formen. Während Steiner[1]) unter 175 Totalskoliosen nur 19 überhängende Formen fand, so haben wir unter 89 Fällen nur 4 nichtüberhängende. J. Hess[2]) fand allerdings im Gegensatz zur Steiner'schen Statistik unter 86 Totalskoliosen:

70 überhängende,
16 nichtüberhängende.

[1]) Steiner l. c.

[2]) J. Hess, Weitere Beiträge zur Pathol. d. Totalskoliose. Zeitschr. f. orth. Chir. VI. Bd.

Es erklärt sich dieser grosse Unterschied dadurch, dass Steiner von anderen Gesichtspunkten ausging und jeweilen aus einer Serie von Zeichnungen desselben Falles das Bild einer Totalskoliose auslas und den Fall in der Statistik verwerthete, während Hess nur die Fälle nahm, die als Totalskoliose eintraten. Von seinen 86 Totalskoliosen sind:

| | | |
|---|---|---|
| linksconvexe: | 75, davon | 45 nach links überhängend, |
| | | 15 nach rechts überhängend, |
| | | 15 nichtüberhängend, |
| rechtsconvexe: | 11, davon | 8 nach rechts überhängend, |
| | | 2 nach links überhängend, |
| | | 1 nichtüberhängend. |

In dieser Statistik ist die Zahl der nach links überhängenden rechtsconvexen ebenfalls bedeutend kleiner als bei unserer.

Es wird somit in der Mehrzahl der Fälle der Rumpf nach der Seite der Convexität der Krümmung verschoben (in 67 Fällen 58 linksconvexe und 9 rechtsconvexe) und nur in 18 Fällen (13 linksconvexe und 5 rechtsconvexe) nach der entgegengesetzten. Es widerspricht dies der Herth'schen[1]) Theorie, auf die wir ein wenig näher eingehen wollen. Herth vertritt die Ansicht, dass eine linksconvexe Lendenskoliose an sich keinen Abschnitt der Wirbelsäule, also auch nicht die Schwerlinie des Rumpfes nach links bringe, sondern den ganzen überliegenden Theil nach rechts. Der Grund davon, dass der Krümmungsscheitel manchmal doch nach links von der medianen Sagittalebene verschoben sei, liege in einer linksseitigen Abschrägung des untersten Lendenwirbels (gewöhnlich des V.), was eine tiefliegende Compensation bedinge. Somit sei dieser einzelne Wirbel, der eine regelrechte Abknickung bewirke, der Abschrägung einer ganzen Anzahl (einer Bogenbildung) äquivalent: ein häufiger Befund, der auch deutlich an Abbildungen hervortrete. Prädilectionsstellen für diese Abschrägung sind für Herth der VII.—IX. Brustwirbel und der II. und V. Lendenwirbel. Letzterer ist für die Lendenwirbelsäule, was jene für die Brustwirbelsäule sind.

Es gibt allerdings Fälle, bei denen wir ausser dem nach links convexen Bogen, welcher den Rumpf auch nach links von der

---

[1]) R. Herth, Zur pathol. Anat. u. Mech. d. Torsionsskol. Zeitschr. f. orth. Chir. I. Bd.

medianen Sagittalebene verschoben hat, noch eine rechtsconvexe compensatorische, tiefer liegende Krümmung, resp. einen tief gelegenen, nach links abgeschrägten Keilwirbel annehmen können. Dagegen zeigen eine ganze Anzahl von Fällen eine Ablenkung schon des Kreuzbeins nach links und diese Ablenkung setzt sich fort bis zum Krümmungsscheitel, der in der Lendenwirbel- oder unteren Brustwirbelsäule liegt. Alle diese Fälle und auch diejenigen, welche Beinverkürzung auf der concaven Seite zeigen, wir werden später darauf zurückkommen, sind nicht nach dem von Herth angegebenen Typus zu erklären.

Auch die stark nach rechts überhängenden linksconvexen Lumbalskoliosen, welche auf den ersten Blick ein Beweis dafür zu sein scheinen, dass eine linksconvexe Lendenskoliose alles über ihr Liegende nach rechts verschiebt, können nicht nach der Herth'schen Theorie erklärt werden, da ihr Krümmungsscheitel links von der sagittalen Medianebene liegt und das Kreuzbein mit abgebogen ist. Somit kann ein compensirender links abgeschrägter tiefer Lendenwirbel nicht angenommen werden, wie er ja nach Herth bei jeder linksconvexen Lendenskoliose angenommen werden muss, deren Krümmungsscheitel von der Medianebene nach links abgebogen liegt (z. B. 359).

In vielen Fällen ist diese Abknickung aber deutlich wahrnehmbar und auch am Messbild nachzuweisen, da dann die seitliche Abbiegung nicht allmählich, sondern scharf in einem Winkel vor sich geht. Für diese gilt sehr wahrscheinlich die Herth'sche Theorie. Sicher aber können die mit Abweichung des Kreuzbeins versehenen Fälle nicht nach der Herth'schen Theorie erklärt werden, während die anderen eine absolute Sicherheit nicht bieten, da man aus dem Verlauf der Dornfortsatzlinie allein nicht genau, sondern nur mit einer gewissen Wahrscheinlichkeit auf den Verlauf der Wirbelkörper selbst schliessen kann.

Was schliesslich noch die Lage des Krümmungsscheitels anbetrifft, so liegt er in der Mehrzahl der Fälle in der Höhe des Processus spinosus des XI. Brust- und II. Lendenwirbels und zwar in folgendem Zahlenverhältniss:

| VIII-IX, | IX-X, | X, | X-XI, | XI, | XI-XII, | XII, | XII-I, | I, | I-II, | II, | III, | III-IV, | IV-V |
|---|---|---|---|---|---|---|---|---|---|---|---|---|---|
| 1 | 1 | 4 | 3 | 17 | 12 | 14 | 15 | 9 | 3 | 7 | 1 | 1 | 1 = 89. |

## Haltungstypus.

Wir haben auch hier wie bei den anderen Skoliosen verschiedene Haltungstypen vertreten. Während aber bei den Totalskoliosen z. B. der runde Rücken mit seinen Unterarten das Bild beherrscht, so fällt uns bei den Lendenskoliosen auf, dass sich der flache Rücken bedeutend in den Vordergrund gedrängt hat. Wenn er auch noch nicht in dem Grade vorherrscht, wie der runde Rücken bei Totalskoliosen, so kommt er ihm doch fast gleich. Stellen wir nämlich die Fälle mit rundem Haltungstypus (dazu gehören: runder Rücken; normal Neigung zu rund; Totalkyphose und hohlrund) den flachen Haltungstypen (dazu gehören: flacher Rücken; normal Neigung zu flach; hohler Rücken; normal; flach, Neigung zu rund, hohe Lordose) gegenüber, so finden wir:

Runder Typus: 46 Fälle, davon reine runde Rücken 25,

Flacher Typus: 43 Fälle, davon reine flache Rücken 26.

Interessant ist das Verhalten des flachen und runden Rückens zur Torsion; bevor wir aber näher darauf eintreten, wollen wir die Ergebnisse unserer Statistik über die Torsion im allgemeinen zusammenstellen.

## Torsion.

Zur Beurtheilung der Torsion bei Skoliosen haben wir zwei verschiedene Anhaltspunkte:

1. die Horizontalcurven im aufrechten Stehen aufgenommen.
2. die Nivellirtrapezmaasse, die in Vorbeugehaltung des Patienten gewonnen werden.

Bei jedem Messbild haben wir drei Horizontalcurven: eine in Akromialhöhe, die zweite in der Höhe des Schulterblattwinkels, die dritte ungefähr in Lendenhöhe.

Die Torsion wurde gemessen durch den Abstand symmetrischer Punkte der Curve von einer durch die Spin. ant. gelegten Frontalebene. Dabei kommt aber nicht nur der absolut am entferntesten gelegene Punkt in Betracht, sondern auch der ganze Verlauf der Curve. Es kann z. B. durch eine weiter abstehende Scapula oder durch einen in der Lendenhöhe vorspringenden Muskelwulst eine stärkere Prominenz der Horizontalcurve an der betreffenden Stelle bedingt werden, während der Gesammtverlauf der Curve anzeigt, dass die Torsion auf der anderen Seite sich befindet. — Diese Horizontalcurven fehlen nur in einigen wenigen Fällen.

In der Literatur finden wir nur spärliche Angaben über die Torsionsverhältnisse bei Lendenskoliosen. Dr. W. Schulthess sagt in seinem zweiten Institutsbericht[1]) dass die untere Rippe und die zunächst der Dornfortsatzlinie gelegenen Theile der Lendengegend auf der convexen Seite nach hinten gerückt seien. Diese Torsion sei im allgemeinen bei Lendenskoliosen ziemlich stark ausgesprochen. Daneben beobachte man öfters noch eine Verdrehung des Schultergürtels nach der concaven Seite, während die Lendencurve convexseitige Torsion zeige.

G. Jach[2]) findet unter seinen 10 Fällen 3mal concavseitige Torsion und 2mal convexseitige in allen drei Curven. Die anderen 5 Fälle zeigen je in einer Curve Gegendrehung. Der Typus von Schultertorsion concav (erste und zweite Curve), Lendentorsion (dritte Curve) convex, kommt dabei nicht vor.

Stellen wir unsere Fälle in Bezug auf gleichseitige Torsion zusammen, so finden wir im Gegensatz zu den Totalskoliosen, bei denen die concavseitige Torsion in allen drei Curven der Haupttypus ist (s. Steiner l. c.), als häufigste Form die Convextorsion. Ordnen wir also die Gruppen nach ihrer Häufigkeitsziffer, so finden wir:

I. Typus: 32,58%, Convextorsion in allen drei Curven. Es entspricht dies der Andeutung von Dr. W. Schulthess im erwähnten Bericht, dass die Convextorsion ziemlich stark ausgesprochen sei.

II. Typus: 19,1%, Concavtorsion in der ersten und zweiten Curve, Convextorsion in der dritten Curve. Es stimmt dies ebenfalls auffallend mit der Bemerkung von Dr. W. Schulthess im gleichen Bericht, dass die Concavtorsion der Schulter bei Convextorsion der Lenden öfters beobachtet werde.

III. Typus: 15,73%, zeigt in allen drei Curven Concavtorsion. Dieser Typus findet sich nach den Angaben von G. Jach bei den Totalskoliosen in 30% der Fälle, ist sogar nach Steiner für schöne Totalskoliosen charakteristisch. Es spricht dies wohl deutlich dafür, dass wir bei der Lumbal- resp. Lumbodorsalskoliose ein ganz anderes Krankheitsbild haben als bei der Totalskoliose.

IV. Typus: 10,1%, Convextorsion in der ersten und

---

[1]) Aerztl. Ber. aus dem orth. Institut von 1890—1894, S. 55.

[2]) G. Jach l. c.

dritten, Concavtorsion in der zweiten, der Schulterblattcurve.

In kleineren Procentsätzen sind noch einige andere Variationen der Torsion vorhanden, z. B. convexseitige Torsion in der ersten und zweiten Curve, concavseitige in der dritten Curve (6,7%); andere Combinationen sind in ganz unbedeutender Zahl vorhanden. Fälle ohne Torsion in allen drei Curven haben wir gar keine, wohl aber solche, bei denen die Torsion in der einen oder anderen Curve fehlt.

Wir haben bei dieser allgemeinen Statistik natürlich die rechts- und linksconvexen Skoliosen zusammengezählt. Betrachten wir die Rechtsconvexen für sich, so zeigen sie im gegenseitigen Häufigkeitsverhältniss einen Unterschied von den Linksconvexen. Bei den Rechtsconvexen z. B. haben wir gleichviel Fälle (je 3) von Concav- oder Convextorsion in allen drei Curven, während bei den Linksconvexen 26 convexseitigen nur 11 concavseitige gegenüberstehen. Auch ist der in der Gesammtstatistik als zweithäufigste Form aufgeführte Typus von Concavtorsion erster und zweiter, Convextorsion in dritter Curve bei den Rechtsconvexen nur durch 2 Fälle vertreten, steht also hinter der Concavtorsion zurück. Doch ist natürlich die Anzahl der Fälle zu gering, um Schlüsse zu gestatten.

Die Torsionsveränderungen sind im allgemeinen eher gering. Wir finden nur in einem Fall in allen drei Curven eine starke Torsion; im anderen in einer, eventuell zwei Curven starke oder deutliche Torsion, in der dritten schwache etc. Stellen wir die Fälle einmal nach der Torsionsgrösse zusammen, indem wir die in den Horizontalcurven angedeutete Torsion abschätzen und eine Eintheilung machen in schwach, schwach-deutlich, deutlich, deutlich-stark und starke Torsion, so finden wir ein stetes Abnehmen der Zahlen gegen den Typus stark hin.

| Schwach: | Schwach-deutlich: | Deutlich: | Deutlich-stark: | Stark: |
|---|---|---|---|---|
| 32 | 23 | 20 | 10 | 1 = 86. |

In 3 Fällen fehlen die Horizontalcurven.

Vergleichen wir diese Torsionsstärke mit dem Haltungstypus. Bei den Totalskoliosen findet man beim runden Rücken die relativ leichtesten, beim flachen Rücken die relativ schwersten Torsionssymptome [1]). Dies würde auch übereinstimmen mit der von H. v. Meyer

[1]) G. Jach l. c.

auf Grund von Leichenexperimenten aufgestellten Ansicht, dass Abflachung infolge von Torsion sich einstelle, weil bei Wirbelsäulen jüngerer Kinder sich neben der Torsion auch jedesmal eine Geraderichtung des Brustsegmentes einstellte. Diese Abflachung der Krümmung ist seitdem durch eine ganze Reihe von Forschern (Lorenz, Albert, Hoffa) nachgewiesen worden.

Infolge dessen müsste man annehmen, dass mit zunehmender Torsion auch die Abflachung stärker werde, resp. dass man bei flachem Rücken immer eine mindestens stärkere Torsion finden müsse als bei rundem Rücken. Wenn dies auch bei den Totalskoliosen stimmt, so stimmt es für unsere Fälle nicht.

Stellen wir wieder die Fälle nach ihrem Haltungstypus zusammen und setzen neben jeden den Grad der Torsion in gleichem Ausdruck wie vorhin, so finden wir für die beiden Haupttypen:

| Runder Rücken: | | Flacher Rücken: | |
|---|---|---|---|
| 7 schwach, | Torsion. | 10 schwach, | Torsion. |
| 6 schwach-deutlich, | | 8 schwach-deutlich, | |
| 7 deutlich, | | 4 deutlich, | |
| 3 deutlich-stark, | | 4 deutlich-stark. | |
| 1 stark, | | 26 Fälle. | |
| 1 Fall ohne Curve. | | | |
| 25 Fälle. | | | |

Aus dieser Zusammenstellung sehen wir ganz deutlich, dass beim flachen Rücken die schwache Torsion entschieden überwiegt gegenüber der starken und zwar in einem viel grösseren Verhältniss als beim runden Rücken, bei dem ja auch noch die Zahl der Fälle mit schwacher Torsion grösser ist als der mit starker Torsion. Wenn wir nämlich schwach und schwach-deutlich als schwache Torsion annehmen und alles andere als starke, so haben wir beim flachen Rücken ein Verhältniss von 18:8 und beim runden Rücken von 13:11.

Dieses Ergebniss liefert einen Beitrag zu der Frage, ob der flache Rücken bei Skoliose primär oder secundär sei, und zur Discussion der alten Ansicht, dass flacher Rücken zur Skoliose disponire. Wenn diese alte Ansicht für alle Fälle richtig wäre, so müssten wir hier bei den flachrückigen Kindern vorgeschrittenere Stadien der Skoliose, somit stärkere Torsion finden. Die gefundene Thatsache jedoch deutet viel mehr darauf hin, dass flacher Rücken,

wenigstens für Lendenskoliosen, nicht unbedingt zu stärkerer Entwickelung von Lendenskoliose disponirt.

Wir haben auch noch die Torsionsgrösse mit der Grösse der Deviation zu vergleichen, um zu wissen, ob mit zunehmender Deviation die Torsionsstärke zu- oder abnehme oder indifferent bleibe. G. Jach [1]) hat gefunden, dass die Torsionssymptome, bei den Totalskoliosen wenigstens, eher mit der Form als mit der Grösse der Seitenabweichung im Zusammenhang zu stehen scheinen, da er Fälle gesehen hat von starker Seitendeviation und schwacher Torsion, aber regelmässigem Verlauf der abgewichenen Dornfortsatzlinie, neben Fällen von schwacher Deviation, starker Torsion, aber unregelmässigem Verlauf der Dornfortsatzlinie.

Auch hier haben wir eine Tabelle zusammengestellt unter Verwerthung des gleichen Maasses und der gleichen Bezeichnung für die Grösse der Torsion wie beim Haltungstypus. Die Fälle wurden nach der Deviationsgrösse in drei Gruppen getrennt und zwar

I. Gruppe: Deviationsgrösse beträgt 0— 9 mm,
II. „ „ „ 10—19 „
III. „ „ „ 20—25 „

Dabei haben wir gefunden:

| I. Gruppe: | | II. Gruppe: | | III. Gruppe: | |
|---|---|---|---|---|---|
| 8 schwach, | Torsion. | 21 schwach, | Torsion. | 3 schwach, | Torsion. |
| 4 schwach-deutlich, | | 14 schwach-deutlich, | | 3 schwach-deutlich, | |
| 5 deutlich, | | 16 deutlich, | | 3 deutlich, | |
| 2 deutlich-stark, | | 4 deutlich-stark. | | 2 deutlich-stark, | |
| 1 Fall ohne Curven. | | 55 Fälle. | | 1 stark, | |
| 20 Fälle. | | | | 2 Fälle ohne Curven. | |
| | | | | 14 Fälle. | |

Wenn wir auch, wie bei dieser Zusammenstellung ersichtlich, sowohl bei den Fällen von schwacher Deviation starke Torsion fanden als auch umgekehrt bei starker Deviation schwache Torsion, wie G. Jach, so ist doch im Durchschnitt ein Zunehmen der starken Torsion bei stärkerer Deviation zu constatiren. Stellen wir die Procentzahlen der starken Torsionsveränderungen (indem wir hierher wieder deutlich, deutlich-stark und stark rechnen) zusammen, so finden wir:

[1]) G. Jach l. c.

| I. Gruppe: | II. Gruppe: | III. Gruppe: | |
|---|---|---|---|
| 36,8% | 38,2% | 50% | starker Torsion. |

Die Unterschiede sind allerdings zu gering, um ein bestimmtes Gesetz daraus ableiten zu können, zumal da eine gewisse Willkür in der Bestimmung der Torsionsstärke nicht zu vermeiden ist, wenn sie nicht genau gemessen und in Graden angegeben wird, jedoch deuten sie darauf hin, dass die Lendenskoliose in dieser Hinsicht eine Sonderstellung einnimmt.

Was schliesslich noch das Verhältniss der Deviation zum flachen Haltungstypus anbelangt, so sagt Dr. W. Schulthess in seinen klinischen Beobachtungen [1]), dass er Abflachung des Rückens nur bei Skoliosen mittleren Grades (hinsichtlich der Seitendeviation) gefunden, niemals allerdings bei ganz leichten. Wenn wir unsere Fälle in dieser Beziehung vergleichen, so können wir die von Dr. W. Schulthess angegebene Ansicht nur bestätigen. Theilen wir die Deviationsgrösse wieder in drei Gruppen von 0—9, 10—19, 20—30 mm, so finden wir von den 26 Fällen von flachem Rücken folgende Vertheilung:

| I. Gruppe: | II. Gruppe: | III. Gruppe: |
|---|---|---|
| 3 | 19 | 4 |

also weitaus die grösste Zahl im mittleren Typus. Auch die 3 Fälle unter schwacher Deviation nähern sich in ihren Werthen von 7, 8 und 9 mm dem Mittelwerth. — Es wirft diese Thatsache ein ähnliches Licht auf die Ansicht, dass flacher Rücken zu schwerer Skoliose disponire, wie die oben in Bezug auf die Torsion constatirte.

### Nivellirtrapezmaasse.

Es ist dies die Messung der Torsion in Vorbeugehaltung. Wir haben zwei verschiedene wichtige Maasse des Nivellirtrapezes:

1. Das Maass der Torsion, gemessen über der Lenden- und der Brustwirbelsäule, meist je 1 Maass, oft auch 2—3.

2. Den Grad der Neigung der Spinae posteriores zu einander als Ausdruck der Beckenstellung resp. Beinverkürzung.

Vergleichen wir das Verhalten der Nivellirtrapezmaasse

[1]) Dr. W. Schulthess, Klin. Beobachtungen über das Verhalten der physiologischen Krümmung bei Skoliose. Centralbl. f. orth. Chir. u. Mechanik VI. Jahrg. Nr. 9.

über Brust- und Lendenwirbelsäule mit dem Verhalten der Torsion in den Horizontalcurven (resp. im aufrechten Stehen), so können wir nach dem Uebereinstimmen in gewissen Curven verschiedene Gruppen bilden. Da aber von vielen Fällen keine Nivellirtrapezmaasse vorhanden sind, weil diese Messung erst Ende 1890 eingeführt wurde, hat sich die Zahl der Vergleichsfälle von 89 auf 56 verringert.

I. Gruppe, 35,7 % aller Fälle: Gleichseitige Torsion in Brust- und Lendenwirbelsäule im aufrechten Stehen wie in Vorbeugehaltung. Unter den Fällen, die dieses Verhalten zeigen, sind am zahlreichsten vertreten die, die nur convexseitige Torsion haben, dann die mit ausschliesslich concaver Torsion, während der in den Horizontalcurven zweithäufigste Typus (Concavtorsion im Thorax-, Convextorsion im Lendentheil) an Häufigkeit in den Hintergrund tritt.

II. Gruppe, 23,2 %: Torsion im aufrechten Stehen und in Vorbeugehaltung stimmen nirgends überein, weder in der Brust- noch in der Lendenwirbelsäule.

Auch hier gehört weitaus die Mehrzahl der Fälle merkwürdigerweise dem in allen Regionen convexseitigen Torsionstypus an. Es ist dies ein gegenteiliges Verhalten wie bei der typischen Totalskoliose, bei der, wie Steiner [1]) nachgewiesen hat, die Torsion im aufrechten Stehen und in Vorbeugehaltung gleich ist.

III. Gruppe, 21,4 %: Torsion in den Horizontalcurven und die Torsion im Nivellirtrapezmaass stimmt nur in der Lendenwirbelsäule überein, während die Brustwirbelsäule entgegengesetzte Torsion zeigt.

IV. Gruppe, 19,7 %: Die Torsion stimmt nur in der Brustwirbelsäule überein.

Diese beiden letzten Gruppen zeigen kein Ueberwiegen eines Torsionstypus, in der IV. Gruppe höchstens eine Andeutung von Ueberwiegen des im aufrechten Stehen zweithäufigsten Torsionstypus (concav I und II, convex III).

Es ist zunächst etwas auffallend, dass in so vielen Fällen die Torsion im aufrechten Stehen und in Vorbeugehaltung nicht übereinstimmt, da man doch glauben sollte, eine auf anatomischen Veränderungen beruhende Torsion bleibe constant,

[1]) Steiner l. c.

während nur in dem relativ geringen Procentsatz von 35,7 % die Uebereinstimmung nachgewiesen ist. Wir müssen berücksichtigen, dass beim aufrechten Stehen und in Vorbeugehaltung die Wirbelsäule unter ganz anderen mechanischen Verhältnissen steht. Beim aufrechten Stehen werden mehr die Differenzen der beiden Seiten im Bogentheil und im hinteren Theil der Körper, bei Vorbeugehaltung mehr diejenigen an der vorderen Peripherie zur Ausprägung kommen. Ferner besitzt man nach der Ansicht von Dr. W. Schulthess in der Möglichkeit der Beckendrehung beim aufrechten Stehen ein Mittel, welches gewisse Differenzen in der Spannung beider Wirbelsäulenhälften derart auszugleichen im Stande ist, dass die Projectionsbilder der Seitendeviation beeinflusst werden können.

Demgegenüber steht in Vorbeugehaltung die Vermehrung der Spannung der Längsmusculatur der Wirbelsäule und des Truncus, welche ihrerseits wieder das Hervortreten einzelner Thoraxpartien nach hinten zu verhindern geeignet ist.

Es kommt bei der Vorbeugehaltung ziemlich häufig vor, dass die Torsion von der einen Seite auf die andere überspringt. Es ist dies nach der Ansicht Dr. W. Schulthess' so zu erklären, dass ein Theil der Wirbelsäule die Führung übernimmt und den anderen Theil mitnimmt. Nehmen wir z. B. an, es handle sich um eine rechtsconvexe Lumbal- und linksconvexe Dorsalskoliose, die im aufrechten Stehen rechts Torsion lumbal und links Torsion dorsal zeigt. Bei Vorbeugehaltung gibt das Nivellirtrapez rechts Torsion lumbal und dorsal. In diesem Fall wäre es so zu erklären, dass die nach links abgeschrägten Lendenwirbel die Führung übernehmen und die Brustwirbelkörper nach rechts umdrehen, während die Proc. spinosi ihren linksconvexen Bogen beibehalten.

Um Anhaltspunkte für das Verhalten dieser Torsionsveränderungen in Vorbeugehaltung bei einfacher Lumbal- oder Lumbodorsalskoliose zu finden, haben wir das Verhalten der verschiedenen Torsionstypen in Vorbeugehaltung verglichen.

I. Typus: Convextorsion in allen 3 Curven (*lll* oder *rrr*). 22 Fälle mit Angabe der Nivellirtrapezmaasse.

Davon waren in Vorbeugehaltung:

8 Fälle: Convextorsion in allen Curven (also gleich geblieben),

6 Fälle: Concavtorsion in allen Curven,

4 Fälle: Concavtorsion im Brust-, Convextorsion im Lendentheil,

3 Fälle: Convextorsion im Brust-, Concavtorsion im Lendentheil,

1 Fall verlor seine Torsion bei Vorbeugehaltung.

II. Typus: Concavtorsion in allen Curven (*rrr* oder *lll*). 8 Fälle mit Angabe der Nivellirtrapezmaasse.

Davon in Vorbeugehaltung:

6 Fälle: Concavtorsion in allen Curven (also gleich geblieben),

1 Fall: Convextorsion in allen Curven,

1 Fall unsicher, da die Lendencurve im Horizontalbild fehlt; die Brustcurve zeigt rechts Torsion. In Vorbeugehaltung Brust *r*-Torsion, Lenden *l*-Torsion.

III. Typus: Concavtorsion im Brusttheil (I. und II. Curve), Convextorsion im Lendentheil (III. Curve) (*rrl* oder *llr*). 12 Fälle mit Angabe der Nivellirtrapezmaasse.

Davon in Vorbeugehaltung:

7 Fälle: Concavtorsion in allen 3 Curven, d. h. die Lendentorsion wurde aus convex concav, während die Brusttorsion concav blieb,

5 Fälle, auf die wir nicht näher eintreten, da sie ein zu ungleiches Verhalten zeigen.

Der IV. Torsionstypus besitzt nur 2 Fälle mit Angabe der Nivellirtrapezmaasse.

Wenn wir diese Ergebnisse vergleichen, so scheinen am ehesten die Fälle, die im aufrechten Stehen Concavtorsion in allen 3 Curven zeigen, auch in Vorbeugehaltung constant zu bleiben (6 von 8 Fällen). Es ist das insofern interessant, als auch bei den Totalskoliosen nur in den typischen Fällen (J. Steiner), d. h. denen, die in den Horizontalcurven überall Concavtorsion zeigen, die Nivellirtrapezmaasse in auffallender Weise mit der Torsion im aufrechten Stehen übereinstimmen. Damit stimmt zum Theil auch das Verhalten der Torsion im III. Typus überein, da dort unter 12 Fällen 7 nicht nur ihre Concavtorsion beibehielten, sondern auch noch aus der convexen Lendentorsion eine concave machten. In einem der 5 nicht besprochenen Fälle genannter Gruppe bleibt die Torsion ebenfalls concav in der Brustwirbelsäule, vermag aber nicht die Lendenwirbel-

säule umzustimmen. Es scheint dieses Verhalten ein gewisses Constantbleiben der in den Horizontalcurven vorhandenen Concavtorsion in Vorbeugehaltung anzudeuten, im Gegensatz zur Convextorsion, die leichter zur concaven umspringt, sei es in der ganzen Länge, sei es nur in einem Theil (Brust- oder Lendentheil). In unseren Fällen z. B. bleibt die Convextorsion unter 22 Fällen nur 8mal constant, 13mal springt sie um, 6mal vollständig, 4mal im Brust-, 3mal im Lendentheil, während 1mal in Vorbeugehaltung überhaupt keine Torsion mehr zu finden ist.

Ein wichtiges Maass, das mit dem Nivellirtrapez gewonnen wird, ist die Neigung der Spinae posteriores. Bei der Beschreibung des Nivellirtrapezes sagt Dr. W. Schulthess[1]): „Ist nun das eine Bein verlängert, so wird auch die betreffende Beckenhälfte relativ höher stehen. Es kann also die Länge der Beine nach dem Stande der hinteren Enden der Darmbeinkämme zwar nicht gemessen, aber doch abgeschätzt werden. — Die Beckenasymmetrie muss dabei jedoch immer berücksichtigt werden; sie schafft aber bei weitem geringere Niveaudifferenzen bei der angegebenen Haltung als die Beinverkürzung, die hier sehr deutliche, oft schon ohne Messung in die Augen springende Veränderungen in der Beckenstellung hervorruft.“ Weiter unten fährt er fort: „Eben darin scheint uns der Werth der Methode zu liegen, dass man auch eine functionelle Verkürzung zu diagnosticiren im Stande ist, welche der Maassbandmessung unzugänglich wäre. Nach unserer bisherigen Erfahrung entspricht eine Senkung von ungefähr 5 ° einer Verkürzung von 10—12 mm.“

Selbstverständlich sind gewisse Vorsichtsmassregeln nicht ausser Acht zu lassen:

1. gilt das alles nur dann, wenn die Beckenmitte senkrecht über der Verbindungslinie der ersten steht;
2. gestatten nur diejenigen Fälle hier einen einigermaassen sicheren Schluss, welche sich derart nach vorn biegen können, dass die hintere Fläche des Kreuzbeins nicht sehr schief steht, wie das z. B. bei steifen Hüftgelenken vorkommt.

Nach dieser Auseinandersetzung müssten wir also in der Vorbeugehaltung bei den linksconvexen Skoliosen ein Tieferstehen der linken Spina posterior erwarten, bei den rechten umgekehrt. Wir

[1]) Aerztl. Ber. aus d. orth. Inst. 1883—1890. Zeitschr. f. orth. Chir. I. Bd.

haben die gefundenen Nivellirtrapezmaasse zusammengestellt und dabei nur die Fälle genommen, bei denen eine Niveaudifferenz von mindestens 4° vorhanden war, da ja erst bei einer gewissen Höhe des Unterschiedes mit einiger Sicherheit auf eine Verkürzung des Beines geschlossen werden kann. Unter den Fällen, die noch keine Nivellirtrapezmaasse hatten, waren einigemal Bemerkungen betreffend Beinverkürzung im Messbild eingeschrieben. Wenn wir diese Fälle mitzählen, finden wir im ganzen bei 20 Fällen eine Niveaudifferenz der Spinae posteriors von mehr als 4° oder eine mit dem Maassband gemessene Verkürzung eines Beines. Unter diesen 20 Fällen wurde 12mal die Differenz nur mit dem Nivellirtrapez, 3mal mit Nivellirtrapez und Bandmaass und 5mal nur mit dem Bandmaass festgestellt. — Unter diesen 20 Fällen sind aber noch 2 linksconvexe Skoliosen, bei denen Beinverkürzung rechts, resp. Senkung der rechten Spina posterior um 4° angegeben war. Rechnen wir also diese beiden Fälle ab, bleiben immer noch 18 oder 20,2 %, in denen eine Verkürzung des convexseitigen Beines vorhanden ist.

In der Literatur finden wir sehr verschiedene Angaben über diese Verkürzung:

Lorenz[1]) sagt: „Durch stärkere Längenentwickelung des rechten Beins wird Hochstand der rechten und Senkung der linken Beckenhälfte bedingt, wodurch die Lendenwirbelsäule eine linksseitige Convexität erhält." Nach Vogt finde sich die ungleiche Längenentwickelung der unteren Extremität „relativ häufig" bei Mädchen. Sklifosowsky habe unter 21 Fällen von habitueller Skoliose 17mal Verlängerung der rechten unteren Extremität gefunden (14 Mädchen, 3 Knaben). Staffel habe unter 230 Skoliosen das linke Bein 62mal, H. L. Taylor bei 32 Patienten 28mal verkürzt gefunden. Lorenz selbst hat unter 100 Lumbalskoliosen nur einmal eine Verkürzung des linken Beins um 1½ cm gefunden. Er gibt ferner an, dass man allerdings bei jeder Lendenskoliose den täuschenden Eindruck einer convexseitigen Beckensenkung bekomme, dass aber beide Spinae gleich hoch stehen, also eine Beckensenkung resp. Beinverkürzung nicht existire.

In einer anderen Monographie über Skoliose von Dr. Dolega[2])

---

[1]) Dr. Lorenz l. c. S. 81 ff.

[2]) Dr. Dolega, Zur Pathol. u. Ther. der kindl. Skoliosen. Leipzig 1897.

finden wir (S. 56) bei der Besprechung der Aetiologie der Skoliosen, dass er „die Schiefstellung des Beckens infolge ungleicher Längenverhältnisse der unteren Extremitäten als ätiologisches Moment von Skoliosen ebenfalls, wie Lorenz, sehr selten gesehen habe, unter 230 Fällen nur 2mal."

Unter diesen sehr verschiedenen Angaben stimmt unser Resultat am besten mit der von Staffel angegebenen Häufigkeitsziffer überein, er findet unter 230 Fällen 27,0 %, wir unter 89 20,2 %.

Die Grösse der Beinverkürzung würde nach der Angabe von Dr. W. Schulthess im erwähnten Bericht, dass 5° Neigung der Spinae posteriores einer Verkürzung von 10—12 mm entsprächen, immer ca. 1 cm gross und grösser sein, da in den meisten Fällen die Neigung 5°, ja 6° und 7° beträgt und nur wenige Fälle auf 4° gehen; die, welche weniger als 4° betrugen, haben wir gar nicht berücksichtigt.

Bei der Verwerthung unseres Materials kann es sich selbstverständlich nicht um eine Täuschung im Sinne Lorenz' handeln, da ja die Stellung der Spinae anteriores und posteriores gemessen wurden, die der anteriores mit dem Nivellircirkel im aufrechten Stehen, die der posteriores mit dem Nivellirtrapez in Vorbeugehaltung.

Eine Täuschung ist aber auch hier bei der Ausserachtlassung der oben angegebenen Vorsichtsmassregeln deshalb sehr leicht möglich, weil die verkrümmte Lendenwirbelsäule bei der Vorbeugehaltung auch nach rückwärts auf die Stellung des Beckens einen Einfluss haben und dasselbe zur Schiefstellung bezw. Drehung um eine verticale Achse veranlassen kann. Dieses Verhalten kann am besten durch einige in Vorbeugehaltung vorgenommene passive Seitenverschiebungen des Beckens geprüft werden. Wir glauben aber doch die angegebenen Zahlen in dem oben skizzirten Sinne verwerthen zu dürfen, weil die Messungen sämmtlich von Herrn Dr. W. Schulthess selbst ausgeführt wurden und diese Vorsichtsmassregeln im allgemeinen immer beachtet wurden.

Ueberdies gibt die Vergleichung mit dem Verhalten der Spinae anteriores weitere Anhaltspunkte zur Vergleichung in die Hand. Wenn wir nämlich die Neigungen der Spinae anteriores und Spinae posteriores mit einander vergleichen, so finden wir, dass mit zwei Ausnahmen in allen Fällen die Spinae anteriores im gleichen Sinne

geneigt waren wie die posteriores, allerdings in verschieden hohem Maasse. Die Neigung der anteriores ist manchmal grösser, manchmal kleiner als die der posteriores. In den beiden Ausnahmefällen ist die Neigung der Spina anterior = 0° in dem einen Fall, während die Spina posterior 5° nach links geneigt ist; in dem anderen Fall ist sogar die Spina anterior 3° nach rechts geneigt und die posterior 4° nach links. Jedoch ist in diesem letzteren Fall eine mit dem Bandmaass gemessene Verkürzung des linken Beins um 10 mm constatirt und dabei speciell bemerkt, dass das Becken asymmetrisch, die rechte Spina vorgeschoben sei, woraus wohl diese Differenz der Neigung zu erklären ist. Es ist also anzunehmen, dass in allen diesen 18 Fällen die Neigung der Spinae nicht nur auf Beckenasymmetrie oder Drehung, sondern in der That auf eine Beinverkürzung zu beziehen ist. Auch haben alle die Fälle, bei denen neben der Messung der Spinae auch die Beinlänge mit dem Bandmaass gemessen wurde, eine nicht unbedeutende Verkürzung des der convexen Seite entsprechenden Beines ergeben.

Die 2 linksconvexen Fälle, welche deutliche Beckensenkung nach rechts zeigen, liessen sich bei der Annahme des von Herth beschriebenen tief gelegenen Keilwirbels, welcher die Lendenwirbelsäule nach der entgegengesetzten Seite ablenkt, ungezwungen erklären.

---

Fassen wir die gefundenen Resultate zusammen, so gewinnen wir folgende Uebersicht über die besprochenen klinischen Symptome der Lendenskoliose:

1. Eine Lumbal- oder Lumbaldorsalskoliose charakterisirt sich im Messbild durch eine seitliche Abweichung der Dornfortsatzlinie von der medianen Sagittalebene. Der Krümmungsscheitel dieser Abweichung liegt in der unteren Brust- oder oberen Lendenwirbelsäule.

2. Die abgewichene Dornfortsatzlinie kehrt gewöhnlich nicht mehr zu der auf dem unteren Ende des Kreuzbeins errichteten Verticalen zurück, sondern steigt neben derselben in die Höhe. Sie kann jedoch zur Verticalen zurückkehren, um sie dann zu schneiden und bei linksconvexen Skoliosen rechts, bei rechtsconvexen Skoliosen links von ihr in die Höhe zu steigen.

3. Das Kreuzbein verläuft in einem Teil der Fälle in der

Verticalen, in einem anderen ist es ebenfalls mit in die Abweichung einbezogen.

4. Der Verlauf der Dornfortsatzlinie ist bei den rechtsconvexen und linksconvexen Formen nicht ganz analog:

a) Der bei den linksconvexen Skoliosen häufigste Deviationstypus (I, s. oben; die Dornfortsatzlinie steigt mehr oder weniger parallel neben der Verticalen in die Höhe) ist bei den rechtsconvexen selten; in unseren Fällen 28 linksconvexe gegen 1 rechtsconvexen.

b) Der bei den linksconvexen am zweithäufigsten vorkommende Typus (II, Kreuzbein mit abgewichen) ist bei den rechtsconvexen der häufigste.

c) Bei den linksconvexen sind die nach der concaven Seite überhängenden Formen relativ viel seltener als bei den rechtsconvexen.

5. Als Haltungstypus drängt sich der flache Rücken mit seinen Variationen mehr in den Vordergrund im Gegensatz zum runden Rücken bei Totalskoliose. Secundäre Krümmungen (Kyphosen) werden infolgedessen selten beobachtet; bei einer Anzahl von Fällen muss es aber dahingestellt bleiben, ob der flache Verlauf secundäre Erscheinung sei oder nicht. Zur Entscheidung dieser Frage müssten die einzelnen Fälle in ihrem Verlaufe verfolgt werden. — Die Torsionsveränderungen sind im allgemeinen verhältnissmässig gering.

6. Der flache Rücken involvirt bei den Lendenskoliosen nicht eine schwere Torsion, scheint aber mehr zu Lendenskoliose als zu Totalskoliose zu disponiren.

7. Mit Zunahme der Deviation macht sich auch im Durchschnitt eine leichte Verstärkung der Torsion geltend.

8. Der Haupttorsionstypus bei den Lendenskoliosen ist der in allen 3 Regionen convexseitige, was die Lendenskoliose wesentlich von der Totalskoliose unterscheidet.

In zweiter Linie folgt derjenige mit concavseitiger Torsion im oberen Theil und convexseitiger im Lendentheil.

In dritter Linie erst derjenige mit concavseitiger Torsion in allen Regionen des Truncus.

9. Die Torsion in Vorbeugehaltung und die in den Horizontalcurven stimmen nur zum Teil überein, und zwar scheint es die im aufrechten Stehen concavseitige Torsion zu sein, die in Vorbeuge-

haltung am constantesten bleibt, d. h. weniger leicht in eine andere Torsion überspringt als die convexseitige.

10. Als ätiologisches Moment müssen wir für eine Anzahl von Fällen die Verkürzung des einen Beins ansprechen.

11. Die Lendenskoliose wird am häufigsten im 11.—14. Lebensjahr beobachtet.

---

Am Schlusse meiner Arbeit angelangt, bleibt mir noch die angenehme Pflicht, Herrn Privatdocenten Dr. W. Schulthess für die Anregung zu dieser Arbeit, sowie für die freundliche Unterstützung während der Abfassung derselben meinen verbindlichsten Dank auszusprechen.

---

## XII.

# Einige Bemerkungen über die Herstellung orthopädischer Corsets.

Von

**Dr. August Blencke,**

Specialarzt für orthopädische Chirurgie in Magdeburg.

„Kein Mittel an sich ist gut oder schlecht, erst der rechte oder unrichtige Gebrauch, den man von ihm macht, lässt es den guten oder schlechten zuzählen," sagt Ewer, und in der That ist der unrichtige Gebrauch wohl selten so häufig zu constatiren wie bei den orthopädischen Apparaten, und vor allen bei den Corsets bezw. bei den Geradehaltern, die durch denselben gerade zu schlechten Mitteln werden, während sie, richtig angewandt, sehr Gutes leisten können. In den meisten Fällen, möchte ich fast sagen, werden sie von den Bandagisten angelegt, ohne dass auch nur ein Arzt um Rath gefragt wird. Abgesehen davon, dass z. B. in manchen Fällen von Skoliose das Tragen von Corsets überhaupt unzweckmässig ist, sitzt die Mehrzahl derartiger Corsets nicht so, wie es nöthig ist; sie drücken, verursachen den Patienten allerlei Beschwerden und werden schliesslich bei Seite gelegt, um einem anderen, das vielleicht ebenso viele Mängel besitzt, wieder Platz zu machen. Passen sie im Anfang in der That wirklich einmal, dann werden sie gewöhnlich Jahre lang fortgetragen, ohne irgendwelche Rücksicht auf die körperliche Entwickelung des Individuums und ohne irgendwelche Rücksicht auf die mit der Zeit eintretenden Veränderungen der Körperformen. Was Wunder, wenn in all' solchen Fällen sich dann die Deformität trotz der Corsets verschlimmert.

Auf die Frage, wann die Corsets am Platze sind, will und kann ich hier nicht näher eingehen. Jedenfalls sollen sie nie ohne

Befragen eines sachverständigen Arztes angelegt werden. Er und nicht der Bandagist soll bestimmen, ob in dem vorliegenden Falle ein Corset nöthig ist; er soll controlliren, ob es für den betreffenden Körper passt; er soll auch die Eltern zu bestimmen suchen, dass sie in Pausen von 2—3 Monaten das Kind immer wieder vorstellen, damit das Corset revidirt und den etwa veränderten Körperverhältnissen angepasst bezw. überhaupt erneuert werden kann.

Für die Herstellung orthopädischer Corsets sind gar viele Methoden angegeben, viele Materialien erprobt, ein Beweis dafür, dass keines von alledem bis dahin ganz vollkommen war, und dass den meisten in mehr oder minder reichlichem Maasse Missstände und Mängel anhafteten, die man entweder durch eine neue Art der Herstellung oder auch durch ein neues Material zu beseitigen suchte.

Die gebräuchlichsten dieser Methoden sollen hier nun Erwähnung finden und zusammengestellt werden, um so ihre Vor- bezw. Nachtheile besser übersehen zu können. Ich will dies an der Hand meiner Erfahrungen, die ich in dieser Beziehung während meiner Thätigkeit als Assistent in der Hoffa'schen Klinik und als Volontär am Hamburg-Eppendorfer Krankenhause auf der Abtheilung des Herrn Oberarztes Dr. Kümmell gemacht habe, in dem guten Glauben thun, dass es doch für manchen Orthopäden von Interesse sein dürfte, alle Methoden einmal beisammen und so Gelegenheit zu haben, das Bessere zu wählen und zu erproben, das Schlechtere dagegen fallen zu lassen.

Mancher hat schon manches erprobt und es dann wieder bei Seite gelegt, vielleicht mit leichtem Achselzucken, wie so etwas nur empfohlen werden könne. Aber wie überall, so heisst es auch hier: Uebung macht den Meister. Ist es das erste Mal nicht geglückt, dann sollen wir es ein zweites Mal probiren, vielleicht gelingt es dann, und vielleicht sehen wir dann erst die Vorzüge der anfangs wenig beachteten Methode ein, denn wie gesagt, eine längere Uebung wird immer nöthig sein, ehe der Einzelne es bis zur Meisterschaft in der Anfertigung der Corsets aus gewissem Material bringen kann. Eins müssen wir aber immer vor allen Dingen berücksichtigen, und das ist: Festhalten, und zwar aufs Genaueste, an den gegebenen Vorschriften. Denn schon manche kleinen Modificationen, die dem Betreffenden gar nicht von Belang zu sein schienen, trugen dazu bei, dass der Versuch mit einer neuen Methode misslang, die dann bei Seite gelegt wurde, und vielleicht mit Unrecht.

Von einem orthopädischen Corset verlangt man, dass es zunächst passt, es muss sich der Deformität anpassen, nicht aber die Deformität dem Corset, wie es ja oft bei den von den Bandagisten gelieferten beobachtet werden kann. Es soll nirgends drücken. Ferner muss es möglichst leicht sein, billig, dauerhaft und dabei doch elastisch. Die Mittel, die man zu seiner Herstellung nöthig hat, muss man leicht beschaffen können und es muss sich mit ihnen leicht arbeiten lassen. Das Corset soll porös sein, darf keinen üblen Geruch haben u. dergl. m. Es soll auch möglichst einfach construirt sein, so dass die Patienten, bezw. ihre Angehörigen, leicht mit der Art und Weise seiner Anlegung vertraut gemacht werden können. Letztere soll niemals forcirt zu werden brauchen und möglichst bequem geschehen können, damit das Corset leicht Morgens und Abends abgenommen werden kann, um eventuell nothwendige Gymnastik, Massage, Waschen, Abreiben etc. mit dem Tragen desselben zu verbinden, wie es ja bei Skoliosen unbedingt erforderlich, in manchen Fällen sogar Hauptsache ist. Das Corset soll ferner die Athembewegungen und die Entwickelung des Brustkorbes nicht behindern und soll an den betreffenden Stellen, wo es nöthig ist, einen corrigirenden Einfluss ausüben.

Alle Corsets müssen so weit nach unten reichen, dass das Sitzen möglich ist, oben endigt es vorne auf der Höhe der Brüste, stützt seitlich eben leicht die Schultern und steigt hinten weiter aufwärts.

Schede liess während der Nacht bei Skoliosen besonders lange bis auf die Oberschenkel reichende Corsets tragen, weil seiner Meinung nach durch die Verlängerung der Hebel eine bessere Wirkung als bei den kürzeren, ausserhalb des Bettes getragenen, erzielt wird.

Wenn das orthopädische Corset als Geradehalter oder als Stütz- und zugleich Correctionsapparat seinen Zweck erfüllen soll, dann ist vor allem erforderlich, dass die Basis desselben, das Fundament, absolut fest und am Körper unverschiebbar ist. Diese Basis bildet der Beckentheil. Als conditio sine qua non nach Wagner muss die Forderung gelten, dass dieses Fundament so beschaffen ist, dass es beim angelegten Corset weder durch willkürliche, noch unwillkürliche Körperbewegungen, noch auch durch Druck- und Zugkräfte, die von anderen Theilen des Corsets ausgeübt werden, aus seiner gegebenen Lage gebracht werden kann.

Ein Corset, das alle diese Vorzüge in sich vereinigt, ist das

Idealcorset, und wir werden in Folgendem sehen, ob wir in der That solche Idealcorsets anfertigen können.

Ambroise Paré (1561) ist wohl der Erste, der uns in seinem Werke über die Ursachen und die Behandlung der Spinaldeformitäten auch unter Anderem ein Corset empfiehlt, das aus durchlochtem Eisenblech hergestellt, zur Aufrechterhaltung des Körpers dienen soll.

Ja, Fabricius ab Aquapendente (1619) ging in dieser Hinsicht noch weiter, indem er für alle Verkrümmungen einen chirurgischen Kürass construirte, ein Instrument, das, um mit Hoffa zu reden, den bekannten mittelalterlichen Rüstungen glich wie ein Ei dem anderen.

Nun, ganz so grausam sind wir heutigen Orthopäden doch nicht mehr. Wir haben manchen guten Ersatz gefunden. Jedoch davon erst später.

Zunächst wollen wir mit wenn auch nur wenigen Worten der Modelle Erwähnung thun, auf denen ja die meisten Corsets gearbeitet werden müssen.

Es können dies entweder Holz- oder Gipsmodelle sein. Erstere haben den Vortheil grösserer Haltbarkeit und Widerstandsfähigkeit, so dass man sie derb anfassen kann und mit ihnen nicht so vorsichtig umzugehen braucht. Sie sind leicht und handlich, besitzen aber dagegen den einen grossen Nachtheil, dass sie sehr theuer sind im Verhältniss zu den anderen, und dass sie sich viel schwieriger anfertigen lassen. Nur geübte Bildhauer, möchte ich fast sagen, können diese herstellen, und die Herstellung nimmt ziemlich lange Zeit in Anspruch.

Weit bequemer ist die Herstellung der Gipsmodelle, die jeder ohne weitere Hilfe und Hilfsmittel in verhältnissmässig kurzer Frist anfertigen kann. Sie sind dagegen schwer, bleiben lange feucht und bröckeln leicht ab, ein Uebelstand, den wir dadurch vermeiden können, dass wir die definitive Form mit einer Gazebinde umwickeln.

Sogar Apparate zur Herstellung von Gipsabgüssen sind angegeben worden, von denen ich zunächst den Schenk'schen anführen möchte, der für den Thorax das leistet, was die bekannten Münzerschen Blechkapseln für die Gipsumgüsse an den Extremitäten leisten sollen.

Nachdem nämlich der Kranke in der Schwebe suspendirt ist, wird die Beckengegend mit einem Verschlusstuch und der Thorax mit einem Zinkblechmantel umgeben, welcher an dem Verschluss-

tuch so fest anliegt, dass der nunmehr oben einzugiessende Gipsbrei nicht herausfliesst. Nach dem Erhärten des Gipses wird der Blechmantel abgenommen, der Gipsumguss in zwei Hälften gespalten, welche dann zusammengefügt das Negativ für das anzufertigende Gipsmodell liefern.

Heydenreich liess aus grober Leinwand einen unten offenen Sack anfertigen, der oben in einen offenen Drahtring auslief, dessen offene Enden in die Gegend der Linea axillaris fielen. Seine Maasse wurden jedesmal den Grössenverhältnissen des Patienten angepasst. An der vorderen, sowie an der hinteren Seite des Sackes unter dem Drahtringe sind feste, breite Leinenbinden angenäht, die zum Aufhängen des Sackes an die Suspensionsvorrichtung dienen. Dieser Sack wird nun über den Patienten gestülpt und, nachdem noch Falten bei weit abstehenden Erhabenheiten eingenäht und noch andere Vorbereitungen getroffen sind, auf die ich hier nicht näher eingehen will, wird Gipsbrei hineingegossen.

Die Vorzüge dieses Verfahrens sollen folgende sein:

1. Die Gipsabgüsse sind leicht und ohne besondere Kosten herzustellen.

Meines Erachtens nach nicht leichter als mit Gipsbinden, die noch weniger Kosten machen, wenn wir die Vorbereitungen bei jener Methode mit einrechnen.

2. Die Art der Herstellung belästigt den Patienten nicht.

Ein Umwickeln mit Gipsbinden, zumal wenn es recht schnell geschieht, ist, wie ich oft genug mich zu überzeugen Gelegenheit hatte, auch keine grosse Belästigung für den Patienten, zum mindesten keine grössere wie jene Procedur.

3. In kurzer Zeit ist diese Methode ausführbar.

In ebenso kurzer Zeit — einschliesslich natürlich aller Vorbereitungen bei beiden Methoden — verpflichte ich mich, ein Negativ mit Binden herzustellen.

4. Die Methode liefert tadellose Negative.

Dies ist wohl der einzige Vorzug, den man allenfalls noch gelten lassen könnte, da die Ausgiessung mit Gipsbrei genau alles bis in die kleinsten Details wiedergibt. Jedoch haben wir denn diese kleinsten — wohlgemerkt kleinsten, sage ich — Details für die Modelle, auf denen die Corsets gearbeitet werden sollen, so sehr nöthig! Ich bin fest der Meinung, dass die Negative, die wir mit der Methode gewinnen, die wohl allgemein angewandt wird und die

ich später noch beschreiben werde, vollkommen für unsere Zwecke ausreichen, zumal da ja doch an dem Modell noch so mancherlei Veränderungen und Umformungen vorgenommen werden müssen.

So räth z. B. Vulpius, dem wir, wie wir später noch sehen werden, auf dem Gebiete der Corsettechnik so vieles zu verdanken haben, an dem vorhandenen Positiv alle nöthigen, insbesondere den Rumpf detorquirende Veränderungen durch Abschaben und Auflegen von Gips auszuführen.

Dieses Modelliren am Gipsmodell soll einen doppelten Zweck haben; es soll prominente Knochen und empfindliche Weichtheile vor Druck schützen; es soll ferner einen corrigirenden Einfluss auf die bestehende Deformität ausüben.

Vulpius legt längs der Crista ilei, die er durch Blaustift markirt, bis zur Spina einen leichten Wulst von Gipsbrei auf, ferner füllt er die Magengegend, die ja in Suspension eingezogen ist, etwas aus und erhöht auch die Brüste bei Mädchen etwas, da dieselben beim Anlegen des Gipscorsets gewöhnlich flach gedrückt werden. Auch die ganze obere vordere Thoraxhälfte füllt er etwas aus, damit die Athmung nicht beeinträchtigt wird. Je nach der Lage und Beschaffenheit der etwa bestehenden skoliotischen Verbiegung und unter Berücksichtigung der Ausgleichungsfähigkeit und Elasticität des Thorax lässt er dann am hinteren und vorderen Rippenbuckel, wie an der lumbalen Torsion mehr oder weniger abschaben und entsprechend viel Gipsmasse sodann auf der concaven Seite auflegen. Prominiren die Schulterblätter, so muss auch hier ausgeglichen werden, damit nicht das Corset am oberen Rande hässlich absteht. Die Lendengegend wird auch leicht ausgehöhlt, um die normalen antero-posterioren Krümmungen wieder herzustellen und den schädlichen Einfluss der Suspension auf das Lumbalsegment auszugleichen.

Die wohl am meisten ausgeübte und allgemein für gut befundene Methode, ein Negativ zu gewinnen, ist folgende:

Nachdem der Körper genügend eingeölt bezw. eingefettet ist, wird eine Schnur an die Mittellinie des Körpers fest angelegt und nun mit dem Wickeln der Binden begonnen, die ein Assistent vorsichtig, dabei aber doch exact den Körperformen anstreicht. Der Verband wird sodann, wenn er noch nicht ganz erstarrt ist, entlang der eben erwähnten Schnur aufgeschnitten, vorsichtig vom Körper abgenommen und mit einer Gazebinde genau wieder an einander gepasst. Dies Negativ wird ausgegossen.

Karewski verband bei schwierigeren Fällen, d. h. bei solchen, wo sich die Binden mitunter sehr schwer anlegen liessen, beide Methoden mit einander. Er umgab den nackten, wohl eingefetteten Körper recht schnell mit einigen Gipsbindentouren und goss dann unmittelbar hinterher vom Nacken aus einen ganz dünnen Brei von feinstem Modellirgips in das Corset hinein, der nun natürlich in alle etwaigen vorhandenen Höhlen hineinlief und dieselben ausfüllte.

Dass wir auf diese Weise ein tadelloses Negativ bekommen, liegt wohl ausser allem Zweifel, zudem brauchen sensible Patienten erst während des Eingusses suspendirt zu werden.

Hauptbedingung bei dieser Methode ist natürlich die, dass der Brei die richtige Consistenz bekommt und keine Klumpen hat. Auch muss die Temperatur desselben ungefähr derjenigen der Körperoberfläche entsprechen, da sonst reflectorisch tiefe Inspirationen ausgelöst werden könnten, die natürlich ein Anfüllen der Hülse sehr erschweren.

Näher noch auf die Herstellung der Modelle an dieser Stelle einzugehen, halte ich nicht für nöthig; wir wollen jetzt zur Anfertigung der einzelnen Corsetarten übergehen, die man nach Schanz in zwei Gruppen theilen kann: 1. in solche aus starren Stoffen, und 2. in solche aus weichen Stoffen mit Stahleinlagen.

Jene geben seiner Ansicht nach einen sichereren Halt, sind, wenn aus gutem Material gearbeitet, dauerhafter als die Stoffcorsets, dafür aber auch unbequemer zu tragen, und verrathen leichter ihre Natur als orthopädische Apparate.

Diese dagegen erlauben eine bessere Transpiration, sie fixiren im allgemeinen die Wirbelsäule nicht so fest und führen deshalb nicht so leicht zu Atrophieen der Rückenmusculatur.

Von der ersten Gruppe ist das Sayre'sche Gipscorset wohl das bekannteste und am meisten erprobte. Seine Anfertigung dürfte wohl zur Genüge bekannt sein, trotzdem möchte ich sie aber mit wenigen Worten der Vollständigkeit wegen berühren, zugleich unter Anführung der Abweichungen und Abänderungen von der eigentlichen Methode, die sich Anderen und auch uns im Laufe der Zeit als praktisch erwiesen haben.

Ueber den Rumpf des Patienten wird am besten von den Füssen her ein Tricotschlauch gezogen, der bis zu den Achseln hinaufreicht. Hier wird er auf beiden Seiten aufgeschnitten; die so entstandenen zwei Hälften werden je über eine Schulter zusammengenäht. Der

Tricot wird nun ordentlich geglättet, bis keine Falte mehr vorhanden ist. Die Vorder- und Rückseite steckt man dann am besten zwischen den Beinen mit einer Sicherheitsnadel zusammen. Sind diese Vorbereitungen zu Ende geführt, so wird der Patient suspendirt.

Wie sollen wir nun suspendiren? Diese Frage ist schon oft genug aufgeworfen und manches „Für und Wieder" ist schon in dieser Hinsicht gesprochen.

Die richtig dosirte Suspension ist gerade nach Sayre's Ansicht von grosser Bedeutung für die Technik der Anlegung. In einer vor mehreren Jahren erschienenen Arbeit verwahrt er sich ganz energisch dagegen, je eine forcirte Extension empfohlen zu haben. Er will die Suspension immer nur so weit geführt wissen, als sie für den Patienten bequem erträglich ist, sie soll eine sichtliche Erleichterung in gewissen Fällen herbeiführen. Bei Kindern, die ihren Empfindungen noch nicht genügend Ausdruck verleihen können, soll der Gesichtsausdruck maassgebend sein. Seiner Meinung nach ist es auch nicht gut möglich, den Grad der Suspension nach dem Stand der Fersen auf dem Boden zu bestimmen, da z. B. in einzelnen Fällen beim richtigen Grad der Suspension die Fersen noch auf dem Fussboden, in anderen wieder von demselben leicht abgehoben seien. Bei Skoliosen sollen sich die Patienten selbst am Seil suspendiren; die Hand der concaven Seite soll höher als die der convexen greifen. Jedenfalls will Sayre die geeignete Stellung für jeden einzelnen Fall ausgesucht wissen.

Bei Spondylitis verwirft er unbedingt die Selbstsuspension; er zieht dabei den Patienten niemals so weit auf, dass er frei schwebt, sondern will lediglich mit der Suspension bezwecken, dass die über der Wirbelerkrankung liegende Körperhälfte so weit gehoben wird, dass die erkrankte Partie entlastet ist.

Levy lässt ohne Bedenken auch bei Spondylitikern die Selbstsuspension üben und sah dabei nie üble Zufälle. Seiner Meinung nach ist es unwichtig, bis zu welcher Höhe die Patienten suspendirt werden, ob sie sich noch auf die Zehen stützen oder frei schweben, wenn nur der Zweck erreicht wird, dass die Muskelcontracturen aufhören.

Roux hat zur Suspendirung beim Anlegen von Corsets einen Gleichgewichtsapparat — mit Hilfe von Gewichten etc. — angegeben, wodurch übermässige und plötzliche Dehnungen der Wirbelsäule ausgeschlossen werden sollen.

Auch zur Vermeidung der Schwierigkeit, das Trocknen des Gipses abwarten zu müssen, so lange der Patient hängt, hat Levy einen Apparat construirt, mittelst dessen der Patient ohne weiteres aus der hängenden Stellung in die liegende übergeführt werden kann. Es ist dies im wesentlichen ein Rahmen, der sich in der Mitte um ein Scharniergelenk dreht. Bei der allmählichen Ueberführung des Patienten aus der verticalen in die horizontale Lage tritt keinerlei Aenderung in der Extensionsstellung des Kranken ein.

Ich glaube, dass dieser Apparat vollkommen entbehrlich ist, vorausgesetzt natürlich, dass man guten und wasserfreien Gips zur Hand hat, der schnell trocknet. Bei der grossen Anzahl der Fälle, die ich zu sehen Gelegenheit hatte, vertrugen alle Patienten die Suspension sehr gut. Wir haben keinen üblen Zufall beobachtet.

Der Patient wurde soweit suspendirt, dass seine Fussspitzen noch bequem auf dem Boden aufstanden. Das Becken wurde an einem Querbrett mittelst eines Gurtes fixirt. Mit den Händen erfasste Patient die beiden Enden des Querbügels der Schwebevorrichtung.

Milleken und Sloan wenden sich überhaupt gegen die Anlegung des Gipscorsets in Suspension. Jener nimmt ein Stück Musselin, das auf einem Holzgestell durch Rollen festgespannt ist; es handelt sich also um eine Art Heberahmen, auf dem der Patient gelagert ist.

Sloan ist der Ansicht, dass hierdurch keine wünschenswerthe Stellung erzielt werde, und legt die Patienten in eine Hängematte, die noch besonders durch Bandagen mit einem darüber hängenden Querholz verbunden wird, um das Einsinken nach der Mitte zu zu verhindern. Patient bleibt im Netz, über das der Verband angelegt wird, etwa 2 Stunden bis zum Trocknen des Gipses liegen. Dann werden die überstehenden Matten- und Bandagentheile abgeschnitten.

Jedoch genug davon; das Gesagte mag genügen. Besseres als diese Methoden leistet auf alle Fälle ein Apparat, der ähnliche Zwecke verfolgt, den wir erprobt und für manche Fälle sehr empfehlen können. Es ist dies der Schrägschwebelagerungsapparat von Nebel. In demselben ist die Anlegung der verschiedensten Corsetverbände in bequemerer Weise zu ermöglichen, als im Sayreschen Kopfhang; besonders bei Erwachsenen ist der Apparat zu empfehlen, da er mancherlei Vorzüge bietet. Der Apparat besteht in der Hauptsache aus einem schräg gestellten, viereckigen Rahmen

aus Gasrohr, in dem durch mehrere längs-, quer- und schräggespannte Gurten und Bindenzügel der Patient suspendirt wird.

Mit dem Anlegen der Gipsbinden fängt man am besten von der Höhe der Trochanteren aus an. Haupterforderniss ist, dass die einzelnen Bindentheile exact anliegen müssen. Alle Umschläge sind zu vermeiden; lieber schneide man die Binden ab. Die einzelnen Touren sollen sich zu 2 Dritteln decken und bis zu den Achseln hinauf geführt werden. Vier bis sechs Lagen Binden genügen bei gutem Material, um dem Corset eine genügende Festigkeit zu verleihen. Bevor der Gips völlig hart wird, lässt man am besten die Arme an den Leib heranlegen, damit sich so jene Stellen kennzeichnen, an denen später Achselausschnitte angebracht werden müssen. Ist der Verband dann fest geworden, so wird er auf einem untergelegten Blechstreifen oder an der schon einmal erwähnten Schnur durchschnitten. Das Aufschneiden erfolgt meist in der Mittellinie des Thorax. Bei Spondylitikern, die sich nach einer Seite hängen lassen, räth Kölliker, das Corset eventuell auf der entgegengesetzten Seite in der Axillarlinie aufzuschneiden, den Verschluss also seitlich anzubringen, um so der hängenden Seite eine bessere Stütze zu geben.

Beim Abnehmen der Hülse gehe man recht vorsichtig zu Werke. Die Ränder werden sodann geglättet, mit Achselausschnitten versehen und von den Trochanteren aus nach vorn in einem leichten, nach unten zu concaven Bogen ausgeschnitten, damit das Sitzen nicht behindert wird.

Nach vollständiger Erhärtung der Hülse wird der herabhängende Tricotschlauch nach aussen umgeschlagen und glatt angeklebt. Die Ränder werden mit einer Lederpolsterung versehen und zu beiden Seiten der Mittellinie mit Schnürhaken, die Gendron, der den Bandagisten gänzlich entbehren will, in origineller Weise durch eingegipste Zinkstreifen ersetzt, an denen mittelst besonderen Instruments Zungen herausgestanzt werden, die nachträglich zu Haken umgebogen werden können.

So ist das Corset zum Anziehen fertig.

Verstärken kann man nun diese Gipscorsets durch Schusterspähne, bei grösseren Individuen durch Blechstreifen, die noch durch ausgiebige Lochung leichter gemacht werden können.

Walker, der auch die Rückenlage beim Anlegen des Corsets für viel einfacher, schonender und unschädlicher hält, schneidet von den Gipsbinden Streifen ab, welche an Länge den Rumpfumfang

übertreffen. Diese legt er auf ein durch Papierunterlage geschütztes Bettlaken in querer Richtung auf einander, so dass sie sich 2 Drittel ihrer Breite dachziegelförmig decken. Zwei, wenn nöthig selbst drei und auch vier Schichten werden noch darüber gelegt. Seiner Meinung nach genügen zwei Lagen vollkommen, um einen festen Verband abzugeben, eine Thatsache, die ich fast bezweifeln möchte. Damit sich die Enden der vielen Binden nicht verwickeln, legt er Papierstreifen zwischen die einzelnen Schichten. Der Patient wird nun auf diese Unterlage gelegt, die Binden werden um den Körper geschlagen und angedrückt. Um eine allzu schnelle Erhärtung derselben zu vermeiden — denn die Procedur des Hinlegens der einzelnen Streifen nimmt doch immer eine ziemlich lange Zeit in Anspruch — mischt Walker dem Gips Gummischleim bei, und zwar auf 1 Pfund Gips 1 Unze Mucilago gum. acaciae und 8 Unzen Wasser. Die Nachtheile, die diese Methode der anderen gegenüber bietet, brauchen wohl nicht speciell erwähnt zu werden und können bei weitem nicht überholt werden durch den einen kleinen Vortheil der Rückenlage, der doch in der That so klein ist, dass er überhaupt nicht in Frage kommt.

Madelung nimmt an Stelle der Gipsbinden eine Flanelljacke, deren eine Seite mittelst eines Pinsels mit Gipsbrei bestrichen wird, und legt diese mit der nicht gegipsten Seite dem Körper an. Eine zweite bezw. eine dritte Jacke folgt dann nach.

Wyeth, der den Hauptfehler des Gipscorsets darin findet, dass dasselbe schon nach 7—10 Tagen locker wird und dadurch an Wirkung bezüglich der Stütze, die es der Wirbelsäule geben soll, verliert, stellt zwei Gipsjacken, d. h. eigentlich zwei breite Gipsgurte, her. Dieselben umgeben den Thorax so, dass das untere Ende des oberen Gurtes sich gerade oberhalb der erkrankten Punkte befindet und bis in die Achselhöhlen reicht. Das obere Ende des unteren Gurtes sitzt gerade unterhalb der erkrankten Stelle und geht bis über die Hüften. Dann bringt er an jeder Seite eine Zinkplatte an und hinten auch eine, die Oesen tragen, in welche Verbindungsstangen gesteckt werden. Diese verbinden die sich gegenüber liegenden Platten der beiden Jacken. Eine an den Stangen angebrachte Schraubenvorrichtung kann nun die beiden Jacken von einander entfernen und auf diese Weise auf die kranke Wirbelsäule einen Zug ausüben.

Auch Dreesmann stellte ein Corset aus zwei von einander

unabhängigen Theilen dar, einem oberen Theil, welcher den Thorax, und einem unteren, welcher das Becken umschliesst. Das aus irgend einem Material angefertigte Corset wird durch Ausschnitt eines ungefähr handbreiten Streifens in der Taillengegend in zwei Theile zerlegt, von denen der Beckentheil als fixer Punkt betrachtet werden darf, zu dem dem Brusttheil eine beliebige Stellung durch Gummizüge oder sonstige Vorrichtungen gegeben werden kann. Die Vortheile dieses Redressionscorsets bestehen nach des Verfassers Ansicht darin, dass dasselbe nicht nur die einmal erzielte redressirte Form des Körpers zu erhalten sucht, sondern auch in hervorragender Weise fortwährend bessernd und heilend auf eine Skoliose einzuwirken im Stande ist. Ausserdem gestattet es infolge des Fehlens einer festen Rückenstange noch freie Beweglichkeit der Wirbelsäule, so dass einerseits eine Schwächung der Musculatur nicht eintreten kann, andererseits gleichzeitig während des Tragens des Corsets zur Unterstützung der Behandlung gymnastische Uebungen vorgenommen werden können und schliesslich die Patienten bei der Arbeit kaum behindert sind.

Auch Roberts sucht durch eine Modification die starre Fixation und Extension des Gipscorsets in eine elastische zu verwandeln, auf die ich hier nicht näher einzugehen gedenke, zumal da diese Idee des Verfassers überhaupt in praxi auch nach der Ansicht Anderer nicht so wirksam zu sein scheint, weil ja die stützende Kraft des Gipscorsets hauptsächlich auf seinem innigen Anschmiegen an den Körper beruht. Die an den verschiedenen Stellen aufgehobene Continuität des Gipscorsets kann sicherlich nicht durch die betreffenden Gummibänder voll und ganz wiederhergestellt werden.

An dieser Stelle möchte ich sogleich noch das von Curdy construirte und empfohlene Ledercorset erwähnen, das auch aus einem Becken- und Rückentheil besteht, die über einander gleiten. Beide sind mit vorderen und hinteren Stahlbügeln resp. mit starkem dicken Draht coulissenartig verbunden und können durch elastische Züge von einander entfernt werden, so dass also eine distrahirende Wirkung an den Lenden- und Rückenwirbeln zu Stande kommt.

Wolfermann, Cramer u. A. m. haben ähnliche Corsets bezw. Apparate angegeben, die wir alle hier nicht näher anführen können. Kehren wir nach dieser kleinen Abschweifung zu unserem Sayreschen Gipscorset zurück, das jedenfalls, wenn es auch mancherlei Nachtheile hat, für poliklinische Zwecke unentbehrlich ist, da es ja

äusserst billig und sehr leicht ohne grosse Mühe und ohne besondere Hilfsmittel herzustellen ist.

Beim Athmen und bei Bewegungen im Freien stören die Gipscorsets durchaus nicht in dem Maasse, wie man es gewöhnlich anzunehmen pflegt, zumal wenn sich die Patienten erst einmal daran gewöhnt haben. Ein weiterer Nachtheil, nämlich die Durchtränkung der Gipscorsets mit Schweiss und die dadurch bedingte frühzeitige Nachgiebigkeit lässt sich nach dem Vorschlage von Bähr dadurch vermeiden, dass man den Gips inwendig zunächst mit einer impermeablen Guttaperchaschicht austapezirt und dann erst mit Tricot überzieht.

Auch das Tränken des Gipsverbandes mit einer Lösung von Colophonium in Alkohol (1 : 12), von spirituösen Schellacklösungen (3—6 : 50), von Dammarharz in Aether (1 : 4) u. A. m. wird empfohlen. Nach Terrillon soll eine Mischung von Cement und Gips (1 : 2 oder 1 : 3) in 15—20 Minuten erstarren und dann durch Feuchtigkeit nicht angegriffen werden.

Dem Abbröckeln der Ränder des Gipsverbandes, einem weiteren Nachtheil, der in Frage kommt, kann man, wie schon oben erwähnt, dadurch etwas abzuhelfen versuchen, dass man die betreffende Unterlage manschettenartig auf die äussere Fläche des Verbandes schlägt und die Ränder mit Heftpflasterstreifen befestigt oder mit Collodium, Schellack, Wasserglas, oder mit einer Lösung von Colophonium in Weingeist (1 : 10) u. A. m.

Wie schon des Oefteren betont, müssen wir, wenn wir ein gutes Corset bekommen und mancherlei Nachtheile vermeiden wollen, immer das beste Material verwenden. Der Gips muss vollkommen trocken sein, was man am besten dadurch erreicht, dass man denselben in verlötheten Blechbüchsen in einem ganz trockenen Zimmer aufbewahrt und ihn noch vor dem Gebrauch längere Zeit in einem Ofen stehen lässt.

Bei einiger Uebung und Erfahrung lassen sich derartige Gipscorsets bald leicht und elegant in einfacher Weise und in kurzer Zeit — nach Kölliker in einer Stunde drei — direct auf dem Körper anfertigen, ein grosser Vorzug vor den anderen, später noch zu erwähnenden Corsets, die auf Modellen, dessen Herstellung doch auch, wie wir gesehen haben, Zeit und Mühe erfordert, gearbeitet werden müssen.

Die Corsets haben die Dicke eines starken Pappdeckels, halten —

einige Schonung bezw. gute Behandlung vorausgesetzt — 3—4 Monate (nach Kölliker bis zu 1 Jahr), und werden bei den doch meist noch im Wachsthum befindlichen Individuen, um die es sich ja gewöhnlich handelt, ohnehin zweckmässigerweise nach dieser Frist erneuert.

Für Kinder bis zu 12 Jahren gebraucht man 4—6 Binden von 5 m Länge und 8 cm Breite, für grössere dementsprechend mehr. Das Gewicht der Corsets schwankte nach Nebel zwischen 500 und 1200 g.

Wie sehr sich seiner Zeit dieselben eingebürgert und wie sehr sie Anklang bei den Collegen gefunden hatten, das beweist eine vor mehreren Jahren von Sayre ausgesandte Umfrage, auf die 48 Antworten einliefen, von denen sich 6 gegen das Corset aussprachen. 7 theilweise dafür und 35 ganz dafür.

Gewisse Nachtheile, die, wie wir gesehen haben, dem Gipscorset anhaften, lassen sich aber entschieden nicht wegleugnen, und diese waren es wohl auch, die dazu beitrugen, dass man immer wieder auf neue Ersatzmittel bezw. Verbesserungen sann. Einige von diesen können die Vortheile, die das Gipscorset bietet, nicht erreichen, andere hingegen können es, bieten jedoch wieder bei der Herstellung zu viel technische Schwierigkeiten, und andere endlich sind in der That in jeder Beziehung den Gipscorseten überlegen.

Zunächst wurde dem Gips Leim hinzugesetzt. Dieser Gipsleimverband hat mancherlei Vorzüge, er ist weniger spröde, er ist leichter, ebenso fest und elastischer. Fertige Gipsleimbinden werden von Bingler in Ludwigshafen in den Handel gebracht.

Als ein weiterer Ersatz für Gips kam dann das Wasserglas an die Reihe, eine Lösung von kieselsaurem Natron. Mit Wasserglas imprägnirte Binden werden in gleicher Weise angelegt wie die Gipsbinden, überhaupt ist die Technik dieselbe. Am besten nimmt man das Anlegen der Binden, das, wie gesagt, nicht die geringsten Schwierigkeiten bietet, auf einer Flanellunterlage vor; die Binden schmiegen sich unter leichtem Zug ohne weiteres den Körperformen an. Wenn der Verband mit 3—4 Lagen vollendet ist, so streicht man am besten noch eine dünne Schicht Wasserglas darüber und sucht durch Hin- und Hergleiten mit der Hand den Verband zu glätten und vollends dem Körper anzupassen.

Wasserglas hat allerdings den Nachtheil, dass es sehr langsam, oft erst nach Tagen erstarrt; ist es dann aber einmal erstarrt, dann

besitzt es eine ausserordentliche Festigkeit, ist leicht, recht elastisch, bis zu einem gewissen Grade federnd, dauerhaft und auch bequem zu bearbeiten. Die Wasserglascorsets haben ein gefälliges Aeussere und sind nicht so spröde wie Gips, bröckeln daher nicht ab und sind sehr brauchbar, sie kommen den Gipscorsets in den meisten Punkten zum mindesten gleich, wenn sie ihnen nicht überlegen sind, nur das langsamere Erstarren ist eben der grosse Nachtheil.

Um nun auch diesen grossen Nachtheil aus dem Wege zu schaffen, setzte man dem Wasserglas Kreide, Dextrin, kohlensauren Kalk, Kalkhydrat, Magnesit, Cement — der von Mitscherlich angegebene Cementwasserglasverband, der übrigens nach v. Bruns' Erfahrungen die auf ihn gesetzten Erwartungen nicht erfüllt hat, soll nach seiner Erhärtung auch von der Nässe gänzlich unbeeinflusst bleiben — u. a. m. hinzu. Magnesit ist gerade in dieser Beziehung ausgezeichnet, so dass ich es nur empfehlen kann. Unter beständigem Verrühren setzt man so viel Magnesit zu, bis ein gleichmässiger, rahmartiger Brei entsteht, mit dem die Binden dann getränkt werden. Küster nimmt das Verhältniss wie 1 : 3.

Muselli nimmt behufs schnelleren Erhärtens eine Befeuchtung mit Alkohol vor. Es bildet sich dabei ein glasiger Ueberzug und die Erstarrung geht rascher vor sich.

Coover beschleunigt das Erhärten dadurch, dass er das Wasserglas vor dem Gebrauche „auf einen ziemlichen Grad" erwärmt.

Wolff suchte sich auf folgende Weise zu helfen: Er legte einfach zur Sicherung der Form des Wasserglasverbandes für einige Tage einen à-jour-Verband mit sich kreuzenden Gipsstreifen darüber. Selbst ganze Gipsverbände wurden darüber angelegt.

Bei der Erhärtung spielt ebenso auch wie beim Gips die Beschaffenheit des Materials eine wesentliche Rolle. Am besten ist das Natronwasserglas, das frei von überschüssigem Natronhydrat ist, weil durch dasselbe eine Reizung oder Aetzung der Haut bewirkt werden kann. Das Vorhandensein des Natron ist erwiesen, wenn auf Zusatz eines Viertheils concentrirten Weingeistes in dem Wasserglas kein Niederschlag entsteht.

Aehnlich wie die Wasserglascorsets sind die Organtinstärkecorsets. Organtin ist ein Mittel, das besonders von Navratil-Budapest empfohlen wurde, das sich aber wohl nicht sehr ein-

gebürgert hat. Die mit diesem Mittel bearbeiteten Binden werden nur wenig ins Wasser getaucht und nur wenig ausgewunden. Es genügt, um eine möglichst schnelle Trocknung zu erreichen, die Binde blos bis zur Durchfeuchtung im Wasser zu lassen. Bleibt sie länger darin oder wird der Stärkegehalt mehr ausgepresst, so ist auch die Trocknung eine langsamere. Die Temperatur ist auch von Einfluss, am geeignetsten sind 15—22°; bei höherer Temperatur geht der Stärkegehalt des Organtins verloren. Am besten eignet sich mittelfeiner Organtin, der nicht zu locker sein darf, weil er sonst schwerer trocknet, aber auch nicht zu fest, weil sonst während der Trocknung der eingehüllte Theil zu sehr eingepresst würde. Während des Trocknens darf das Corset nicht bedeckt werden. Im Nothfalle kann man Tags darauf noch eine Schicht darüber legen, wodurch der Verband an Festigkeit gewinnt.

Nach Navratil's Ansicht soll Organtin wohlfeiler, leichter und geschmeidiger als Gips, die Herstellung eine „exquisit reinliche" Manipulation sein und der Verband soll ohne Hülfsmittel und ohne irgend welche Hinzugabe eine ausgezeichnete Festigkeit bekommen. Alles dies möchte ich so ohne weiteres nicht unterschreiben: leichter und geschmeidiger mag das Corset sein, ob aber wohlfeiler und fester, das lasse ich dahingestellt, und Navratil's Annahme, dass die Sayre'schen Gipscorsets bald wohl durch diese verdrängt werden würden, hat sich nicht bestätigt.

Ferner sei hier noch des Tripoliths gedacht, einer aschgrauen, fein gepulverten Masse, deren Herstellung Fabrikgeheimniss ist. Hauptbestandtheile sind Calcium und Silicium mit kleineren Beimengungen von Eisenoxydul. Die Herstellungsweise dieser Corsets ist genau dieselbe wie die der Sayre'schen.

v. Langenbeck war wohl der erste, der dieses Material empfahl und als wesentliche Vorzüge desselben folgende hervorhob, dass es schneller trocknen, leichter und billiger als Gips sein und, wenn es einmal erhärtet wäre, kein Wasser aufnehmen sollte, so dass man z. B. die Patienten ohne weiteres mit solchen Verbänden baden lassen könnte.

Andere sind mit diesem Material nicht sonderlich zufrieden und bestreiten geradezu, dass es schnell erhärte. Trifft man das richtige Mischungsverhältniss von Wasser und Tripolith, dann soll der Verband schon in 5—10 Minuten erhärten, trifft man es nicht, so bindet das Material zu wenig und man kann stundenlang auf

das Erstarren warten. Am besten soll eine Mischung von 3 Theilen Tripolith und 1 Theil Wasser sein, die zu einem Brei angerührt werden muss, der so dick ist, dass er sich eben noch kneten und verstreichen lässt. Je mehr Wasser, desto langsamer erfolgt auch die Erstarrung.

Von allen den eben erwähnten Mitteln hat wohl doch der Gips immer noch die Oberhand behalten; wenn er auch vielleicht durch das eine oder das andere auf kurze Zeit etwas in den Hintergrund gedrängt wurde, so kam er doch bald wieder in seine alten Rechte, denn die Vortheile, die alle Materialien ihm voraus haben sollten, die Leichtigkeit, die genügende Beständigkeit den Secreten des Körpers gegenüber, die Elasticität u. a. m., hatten auch immer wieder gewisse Nachtheile neben sich, das langsame Erhärten, die geringere Festigkeit u. a. m.

Einen entschiedenen Concurrenten haben dagegen die Gipscorsets in den aus Celluloid hergestellten gefunden, die von Landerer und Kirsch verfertigt wurden. Mullbinden werden mit einer Auflösung von Celluloid in Kampfer oder Aceton gestärkt, die am besten in einer weithalsigen Flasche hergestellt wird, die etwa bis zu einem Viertel mit kleinen Celluloidstückchen, am besten bezieht man diese als Celluloidabfälle, und dann mit Aceton angefüllt wird. Die Flasche muss gut verschlossen und der Inhalt von Zeit zu Zeit umgerührt werden.

Ueber das erhaltene Gipsmodell werden die Mullbinden straff angezogen, so dass sich die Touren ungefähr zur Hälfte decken. Dann wird die Celluloidgelatine eingerieben, und zwar fest, am besten mit der Hand, die man zweckmässig mit einem Lederhandschuh schützt. Diese Schichten wechseln so lange ab, bis die nöthige Stärke erreicht ist. Sie schwankt zwischen 4 und 10 Lagen. Sieht man bei Abnahme der Hülse, dass sie noch zu schwach ist, so kann man noch einige Lagen zugeben, die, wenn sie auch später aufgelegt, sehr gut den ersten anhaften. Die äusserste Schicht bildet reichlich aufgestrichene und stark verriebene Celluloidgelatine, durch die die Aussenseite einen schönen Glanz und eine besondere Härte erhält.

Die Hülse erhärtet nach Landerer und Kirsch vollkommen in 3—4 Stunden, nach anderen in 12 Stunden; die Angaben hierüber differiren etwas. Sie ist billig — für Erwachsene 5 M. —, beständig, fest, dauerhaft, dabei doch in hohem Grade elastisch und

sehr leicht. Ein vollständiges Corset für ein mittelgrosses Kind wiegt etwa 400 g, den etwa nothwendigen Beschlag und die Charniere kann man aus Aluminium anfertigen lassen. Kirsch stellte aus je 3 Mullbinden von 5 m Länge und 10 cm Breite eine Gips-, eine Wasserglas- und eine Celluloidbindenkapsel her und wog dieselben. Die erste wog 130 g, die zweite 70 g und die Celluloidkapsel nur 30 g; sie war also um das Vierfache leichter wie Gips und um das Zweifache wie Wasserglas.

Ein Celluloidcorset hält gut 10 Monate und länger und wird durch die Feuchtigkeit in keiner Weise angegriffen. Die Technik ist eine höchst einfache. Ausserdem hat das Celluloid vor allen anderen noch den Vorzug, dass die Form der fertigen Hülse jederzeit noch nach Belieben durch Uebergiessen mit heissem Wasser geändert und so dem Körper aufs genaueste anmodellirt werden kann. Selbst schon einmal gebrauchte Corsets können nach Fröhlich bei entsprechender Abänderung des Gipsmodells durch wiederholte Manipulationen der eventuell verminderten Körperform wieder angepasst werden.

Fröhlich verfährt übrigens anders bei der Herstellung der Celluloidcorsets: das genau abgenommene Gips- oder Holzmodell wird von einer Spindelvorrichtung aufgenommen, die sich über kochendem Wasser befindet. An einer entsprechenden Nahtstelle wird alsdann eine abgepasste Celluloidplatte angebracht. Durch Umdrehen der Spindelkurbel kommt nun das Modell mit der Platte in das siedende Wasser, wobei das erweichte Material mit Gurt und Zange unter sorgfältiger Beobachtung der Erhöhungen und Vertiefungen dem Modell genau adaptirt wird.

Wir pflegen an Stelle der oben erwähnten Mullbinden Tricotstoff zu nehmen. Ein passender Tricotschlauch wird über das Modell gezogen und fest mit Aceton-Celluloidlösung eingerieben, und zwar so lange, bis keine von dem Modell abstehenden Stellen mehr gefunden werden. Man darf sich durch die Mühe nicht verdriessen lassen und muss immer und immer wieder nachsehen nach derartigen Stellen, die sich in Form von weisslichen Bläschen kenntlich machen, um auch die noch etwa vorhandenen vollkommen verschwinden zu lassen. Ist dieses geschehen, so lässt man das Corset bis zum nächsten Tage trocknen und nimmt nun dieselbe Manipulation wie am Tage vorher noch einmal vor. Dann wieder bis zum nächsten Tage Ruhe und nochmals ein Tricotüberzug und Einreiben mit der

Lösung. Mit drei Lagen kamen wir bei kleineren und mittleren Corsets immer vollkommen aus und bestrichen dann die oberste Schicht, wenn sie getrocknet war, mit reinem Aceton des gefälligen Aussehens wegen.

Aber so ganz ohne Nachtheile geht es auch bei diesem Verfahren nicht ab. Da ist es zunächst der Vorwurf der Feuergefährlichkeit, der dem Celluloidcorset gemacht wird. Dieselbe ist jedenfalls nicht grösser als die unserer gewöhnlichen Kleidungsstücke. Um dieselbe noch zu verringern und zugleich auch noch zur besseren Erhaltung der Form, lässt Fröhlich eine eigens dazu präparirte Porzellanglasur 3mal in 30—36 Stunden auf beide Flächen des Celluloids aufstreichen. Ein weiterer Nachtheil ist die Undurchlässigkeit, der man durch reichliches Durchbohren entgegenarbeiten kann, sodann der Preis, der sich etwas höher stellt als bei den zuerst erwähnten Materialien. Ferner ist für manche Leute das Arbeiten mit dem stark riechenden Aceton geradezu unerträglich. Ich hatte Gelegenheit, mich des öfteren davon zu überzeugen.

Eine andere Herstellungsmethode von orthopädischen Corsets ist diejenige, bei der Leimbinden und Rohrgeflecht verwendet werden. Man nimmt gewöhnlich zwei Sorten Kreuzgeflecht, ein weit- und ein engmaschiges, und ein drittes Geflecht, in dem die Rohrstäbchen in der Hauptsache in der Längsrichtung an einander gereiht sind. Jene sind geschmeidiger und allseitig biegsamer als die dritte Art. Diese Geflechte werden vorher nach der Configuration des Körpers in schmälere oder breitere Streifen von der Länge des Corsets zurechtgeschnitten und in heisses Wasser gelegt, damit sie recht geschmeidig werden. Als Unterlage benutzt man zunächst, wie auch bei allen anderen Methoden, Tricot, Mull- bezw. Flanellbinden, die mit Leim, der beim Auftragen nicht zu heiss sein darf, getränkt und in zwei Lagen dem Modell aufgelegt werden. Sodann folgen die erwähnten Rohrmatten, die langsam durch dünnflüssigen Leim gezogen werden müssen oder, wenn die Einlage zu umfangreich ist, gründlich mit Leim zu bepinseln sind. Ihrerseits werden dann die Rohrmatten wieder durch zwei Mull- bezw. Tricotlagen bedeckt, von denen jede für sich nach dem Anlegen in der schon oben angegebenen Weise mit Leim getränkt wird.

In 12 Stunden ist die Hülse trocken, fest, dauerhaft, leicht und geschmeidig. Diese Corsets sind entschieden leichter, biegsamer und geschmeidiger als die Gipscorsets und kommen hierin

den Wasserglascorsets gleich, während sie durch die Rohrmatteneinlage noch diese an Festigkeit und Dauerhaftigkeit übertreffen; dafür ist aber auch wieder die Technik und die Beschaffung des Materials keine so einfache und auch der Preis ein höherer. Ferner möchte ich auch dahingestellt sein lassen, ob sie sich in der That so gut und so exact wie die anderen dem Körper anschmiegen.

Eine ähnliche Methode wurde von Karewski angegeben, der aus einem engmaschigen Drahtgeflecht, dessen Maschen 0,3 cm im Quadrat massen, mit einer starken Scheere je eine Platte für die Vorder- und Hinterfläche des Rumpfes schneiden liess. Jene reicht von der Incisura jugul. sterni bis zwei Finger breit über die Symphyse, diese vom ersten Brustwirbel bis zum Os sacrum. Die Breite der vorderen Platte entspricht dem halben Beckenumfang an seiner grössten Circumferenz, die der hinteren ist um 4—6 cm breiter. Den Achselhöhlen entsprechend werden zwei Ausschnitte angebracht.

Die vordere Platte wird vor der Suspension dem Körper des Patienten möglichst genau angepasst, wobei Karewski besonders die Bildung einer guten Taille berücksichtigt wissen will. Bei stark entwickelten weiblichen Brüsten wird die Wölbung über einem festen kugeligen Gegenstande in die Platte hineingepresst. Die Rückenschiene soll nur bei leichten Skoliosen vor der Suspension geformt werden. Sonst werden in der Suspension beide Schienen genau dem Körper angedrückt, dann wieder abgenommen, und während der Patient sich erholt, die Ränder der Schienen mit starkem Heftpflaster beklebt, sowohl zum Schutz für den Kranken als auch für den Arzt.

Auf dem wieder suspendirten, an den Spin. ant. sup. mit Feuerschwamm gepolsterten Körper werden sodann die Schienen durch Wasserglasbinden fixirt; am nächsten Tage wird der Verband an einer Seite aufgeschnitten, wieder abgenommen, mit einer Mullbinde fest zusammengebunden und mehrere Tage lang mit Wasserglas bestrichen, schliesslich auch auf der anderen Seite aufgeschnitten. Die Ränder werden mit weichem Leder eingefasst, die eine Seitenwand mit Haken zum Schnüren, die andere mit einem Lederstreifen zur Herstellung eines Gelenkes versehen und schliesslich auf jeder Schulter vorn und hinten Haken zur Befestigung elastischer Schulterzüge angebracht, welch letztere Karewski aus einem Mittelstück von kräftigem Kautschuk anfertigen lässt, an dessen Enden durchlöcherte Lederriemen angebracht sind. Auch aus einem einzigen

Stück Drahtgeflecht, das gross genug ist für den weitesten Umfang des Gipsblockes, hat man Corsets angefertigt. Dieses Geflecht wird von dem Rücken her genau dem Modell angepasst, wobei man sich verschiedener Instrumente zum Andrücken und Anklopfen bedienen kann. Alle überstehenden Drahtstücke, die sich selbstverständlich vorn in der Mitte befinden, werden entfernt und nun wird das Geflecht mit in Wasser angefeuchteten appretirten Gazebinden so fest wie möglich auf das Modell angewickelt. Am andern Tage wird es mehrmals mit einem Gemisch von Wasserglas und Zinkweiss, das sich durch schnelles Erhärten, schönes Aussehen und grosse Haltbarkeit auszeichnen soll, getränkt. Nach dem Trocknen wird es vorn in der Mitte aufgeschnitten, mit einer nassen Gazebinde zusammengewickelt, von neuem mit Wasserglas und Zinkweiss angestrichen und dann weiter montirt.

Nach Karewski sollen auch diese Corsets sich genau anschmiegen, ein sehr geringes Gewicht besitzen, ziemlich bedeutende Porosität haben, die durch Bohren von Luftlöchern im Wasserglas noch bedeutend vermehrt werden kann. Die Dauerhaftigkeit soll eine vorzügliche sein, besonders wenn alle 8—10 Wochen ein neuer Wasserglasanstrich gemacht wird. Der Preis eines Corsets soll sich ungefähr auf 10 M. stellen. Diesem Corset haften aber auch dieselben Mängel an wie den vorher beschriebenen Rohrgeflechtleimcorsets, denen die gleich zu erwähnenden, von Walltuch angegebenen Holzcorsets ziemlich ähnlich sind. Grundbedingung ist auch bei diesen wie bei allen Leimcorsets: Leim von bester Qualität, sogen. „Kölner Leim", den man zunächst geruchlos zu machen sucht, dadurch, dass man denselben zwei Tage im Wasser weich werden lässt, bis er zu einer sulzigen Masse anschwillt. Das überflüssige Wasser wird abgegossen und der Leim bis zur Schaumbildung aufgekocht. Nach dem Abkühlen wird die Procedur noch 2mal wiederholt.

Zum Anlegen des Corsets werden Leinwandstreifen mit dem Leim bestrichen, die so schmal und so lang sind, dass sie, ohne eingeschlagen zu werden, sich dem Körper faltenlos anpassen. Der auf diese Streifen aufzutragende Leim, der am besten in einem doppelwandigen Kessel heiss gemacht wird, damit die Temperatur nicht über 100° hinausgeht, wird, wie gesagt, auf die Leinwandstreifen aufgestrichen, die nun dem Modell angelegt werden, und zwar so, dass sie sich zu zwei Drittel decken. Je heisser der Leim

ist, desto besser klebt er, desto schneller trocknet er, desto schneller erhärtet er. Letzteres dauert ungefähr 3—5 Stunden.

Auf die Leinwandstreifen folgen nun die Hobelspäne; es sind dieses gewöhnlich 4—5 cm breite, 0,5—1 mm dicke und beliebig lange Holzstreifen, die durch Hobeln von Brettern, die eine bestimmte Länge und Dicke haben, mittelst einer grossen Rauhbank mit Doppelklinge nach einer besonderen Technik erzeugt werden und sich von selbst zu „Holzbinden" aufrollen. Fichtenholz ist das geeignetste Material.

Walltuch setzt dem Leim, der so dick sein soll, dass man beim Führen des Pinsels einen Widerstand spürt, etwa 5% Glycerin — etwa 3—4 Esslöffel auf 1 Liter Leimlösung — und 5 bis 10 Kaffeelöffel von doppeltchromsaurem Kali auf 1 Liter hinzu. Durch das Glycerin wird der Leim nach dem Eintrocknen recht elastisch und durch das doppeltchromsaure Kali widerstandsfähig gegen Durchnässung.

Um nun das Anlegen der Holzstreifen auf so unregelmässige Flächen, wie es die Körperformen sind, zu ermöglichen, rät Walltuch, die einzelnen Streifen von beiden Enden her auf kurze Strecken mit einem Messer aus einander zu spalten. Die einzelnen Streifen decken sich wieder auf etwa ein Drittel und werden in der mannigfaltigsten Weise circulär, diagonal und spiralig angelegt, wie es am besten möglich ist und wie es gerade die Körperformen vorschreiben. Drei Schichten genügen gewöhnlich. Innen und aussen wird das Corset mit Rohleinwand überzogen.

Auch bei dieser Herstellungsweise gibt es natürlich mancherlei Modificationen; so räth z. B. Albers, zunächst das Gipsmodell ordentlich mit Seife zu bestreichen, sodann dasselbe mit einer Kambrikbinde zu umwickeln, deren einzelne Touren sich immer zu einem Viertel decken sollen. Nachdem gehörig Leim darauf gestrichen ist, folgt die Hobelspanschicht, die dann wieder durch eine Kambrikbinde befestigt wird. Neues Leimen. Dann eine Flanellbinde, die unter stärkerem Zuge angelegt und von neuem mit Leim durchtränkt wird. Es folgt die zweite Hobelspanschicht in einer der ersten entgegengesetzten Richtung und dann wieder eine Kambrikbinde mit einer Flanellbinde u. s. f.

Zum Corset genügen 2—3 Holzschichten. Nach dem Trocknen wird das ganze Corset mit Schellackfirniss innen und aussen imprägnirt, um es für Feuchtigkeit impermeabel zu machen und gegen

die Perspiration der Haut zu schützen. Letztere kann nämlich geringe Mengen von Leim erweichen, welcher dann an den Perforationsöffnungen heraustritt und sehr unangenehm im Contact mit dem Körper sein kann.

Bähr pflegt, um dem Missstand, dass die Corsets namentlich im Sommer sehr unter der Durchtränkung mit Schweiss an Widerstandsfähigkeit einbüssen, abzuhelfen, die Holzcorsets an der Innenseite mit einer Guttaperchalage (sogen. Krankenleder) auszutapeziren, über welcher dann erst der Tricot bezw. die Binden liegen. Eine solche, längere Zeit impermeable Schicht lässt sich auch, wie schon erwähnt, in die Gipscorsets bringen, indem man unter thunlichster Vermeidung aller Falten das Guttapercha in möglichst grossen Streifen auflegt und darüber die Gipsbinden wickelt.

Vulpius nimmt Tricotstoff, der auf einer Seite mit bestem Paragummi überzogen ist. Diese wird mit der gummirten Seite völlig faltenlos auf die Haut oder das Modell gelegt. Der Tricot ist vollständig wasserdicht und recht dauerhaft, so dass nach Vulpius derartige Apparate 2 und 3 Jahre getragen werden können.

Um die Hautausdünstung nicht zu beeinträchtigen, ist natürlich eine reichliche Durchlochung der Apparate für Luftzutritt nötig. Auch lässt Vulpius dieselben nicht direct auf dem Körper, auch nicht auf dem Hemd tragen, sondern auf ziemlich engmaschigen Netzunterkleidern, die sich faltenlos dem Körper anschmiegen und das Circuliren eines Luftstromes unter dem Corset ermöglichen.

Den oft unangenehmen Leimgeruch kann man wenigstens etwas durch Benzoëtinctur abschwächen.

An dieser Stelle will ich auch sogleich der Mintz'schen Korkcorsets Erwähnung thun, die sich nur dadurch von den Walltuchschen Holzleimcorsets unterscheiden, dass die Holzspäne durch Korkspäne ersetzt werden, die ungefähr 25 cm lang, 5 cm breit und $^1/_2$ cm dick und von der Firma Haag-Karlsruhe erhältlich sind. Im übrigen werden diese Corsets ebenso angefertigt wie die Walltuch'schen.

Auf einen Rohleinwandmantel kommen die drei Korkspanschichten, eine immer in der entgegengesetzten Richtung zur andern. Das Ganze schliesst dann wieder ein Rohleinwandmantel ab.

Alle diese Corsets sind leicht und lassen sich nach dem Aufschneiden wie federnde Kapseln behandeln, jedoch lässt ihre Dauerhaftigkeit und Festigkeit manches zu wünschen übrig. Selbst die

Technik ist, wenn auch keine complicirte, so doch entschieden eine umständliche und langweilige, da jeder Holz- bezw. Korkspan genau angelegt und angeschmiegt werden muss. Die Herstellung solcher Corsets erfordert viel Zeit und ist auch nicht gerade eine sehr saubere Manipulation, zumal da man ja immer die einzelnen, mit Leim getränkten Späne mit den Fingern anlegen muss, wenn sie genau aufliegen sollen. Ein gleichmässiges Material zu diesen Hülsen ist auch nicht leicht immer erhältlich und ausserdem theuer.

Ein weiterer Nachtheil ist der schon einmal erwähnte widerwärtige Leimgeruch, ein Geruch, der in Verbindung mit zersetztem Schweiss ausserordentlich unangenehm werden kann. Um diesen Nachtheil aus der Welt zu schaffen, sind schon mancherlei Mittel ersonnen, ein Beweis dafür, dass wohl keins von ihnen das vollkommen leistet, was es soll.

Zunächst nahm man seine Zuflucht zu dem auf S. 257 beschriebenen Mittel und zu der schon einmal erwähnten Benzoëtinctur. Sodann stellt Brunelli folgende Leimmasse her: 100 g Tischlerleim werden in Wasser aufgeweicht und mit 50 g Terpentin gekocht, dann werden 100 g Kleister (gequollen) zugesetzt und das Ganze auf dem Wasserbad etwas eingedickt. Es soll dies nach Brunelli ein „wohlriechender" und sehr haltbarer Leim sein.

Dieses sind wohl die wirksamsten Mittel, ich will deshalb auch die anderen Zusätze, die dem Leim sonst noch gegeben werden, um ihm seinen gerade nicht sehr angenehmen Geruch zu nehmen, gar nicht erwähnen.

Auch Corsets aus einfachen Leimbinden, die durch Einlageschienen mit Tapetenspan, Fournierholz, Pappe etc. verstärkt wurden, sind angefertigt worden.

Die aufgewickelten Leimbinden werden vor dem Anlegen in heisses Wasser gelegt oder während des Anlegens selbst mit einem Schwamm oder Pinsel durch blosses Ueberstreichen befeuchtet. Letzteres ist deshalb mehr zu empfehlen, weil so das Trocknen schneller vor sich geht. Auf eins müssen wir beim Anlegen der Binden achten: wir dürfen dieselben nämlich nicht zu fest anziehen, da sie sich beim Trocknen noch verkürzen, und dürfen keine Umschläge machen. Klafft die Binde, so schneiden wir sie ein und kleben sie fest. Vier- bis sechsfache Bindenlagen geben nach 2—12stündlichem Trocknen ein Corset von ziemlicher Festigkeit.

Narrie in New York fertigt durch Uebereinanderleimen von

Papierstreifen und Einlegen von Verstärkungsschienen aus Krinolinenstahl Corsets an, die nach seiner Angabe ähnliche Verbände weit hinter sich lassen, was ich fast bezweifeln möchte, denn ich sehe nicht ein, welches die grossen Vortheile, die diese Art Corsets darbieten sollen, sind; eher liessen sich wohl schon gewisse Nachtheile herausfinden, die andere Corsetarten nicht aufzuweisen haben. Das von ihm benutzte Klebemittel besteht aus 1 Theil Tischlerleim, 6 Theilen Wasser und 2 Theilen feingepulvertem Zinkoxyd.

Auch Hawkes berichtet über ein aus Papier angefertigtes Corset — leider fehlen die genauen Angaben über die Anfertigung desselben —, das in einem Falle, wo Stützapparate aus dem verschiedenartigsten Material nicht hatten ertragen werden können, gute Dienste leistete. Dem über einen Gipsabguss hergestellten, aus einem Hanffasermaterial in Verbindung mit einer Kitt- oder Leimsubstanz bestehenden Corset rühmt der Erfinder nach, dass es sich als leicht, dünn, bequem, sauber, dabei stark, unverwüstlich und speciell unempfindlich gegen Feuchtigkeit bewährt hat.

Eine zweite Art von Holzcorsets sind die von Hübscher und vor allem von Vulpius empfohlenen Cellulosecorsets. Cellulose wird auf chemischem Wege durch Behandeln mit Lauge unter hohem Dampfdruck hergestellt und ist ein sehr hygroskopischer und in feuchtem Zustande vollständig formbarer Holzstoff.

Wird nämlich der durch die Behandlung ausgezogene Pflanzenleim durch thierischen ersetzt, so erhält man ein künstliches Holz, das, solange es feucht ist, sich jeder beliebigen Form anschmiegt und nach dem Trocknen diese Form unabänderlich beibehält.

Die Cellulose bezieht man im Handel in breiten Rollen. Sie wird entsprechend zugeschnitten und im lauwarmen Wasser so lange durchfeuchtet, bis sich beim Reiben der Celluloseplatte zwischen den Fingern kleine Theilchen von ihrer Oberfläche abrollen lassen. Dann wird die feuchte Platte — gewöhnlich nimmt man drei bis vier Platten, eine für den Rücken, zwei für die Seiten und eine für die Brust — dem Modell genau angepasst, mit einer Gazebinde befestigt und auf demselben getrocknet. Abgenommen wird sie mittelst eines Borstenpinsels reichlich mit dünnflüssigem Cölner Leim auf beiden Seiten bestrichen und wieder aufgelegt, wobei die Ränder über einander geleimt werden. Eine zweite dünnere Schicht Cellulose wird sodann entweder sofort oder noch besser nach dem Trocknen der ersten aufgeleimt. Die ganze Hülse wird innen und aussen mit Gaze,

Tricot oder Baumwolleflanell beleimt und mit einer Schnürvorrichtung versehen. Etwa nothwendige Schienen lassen sich gut zwischen beiden Schichten anbringen. Zum Schluss erfolgt das Lackiren und Lochen der Apparate.

Vulpius verfährt bei der Herstellung solcher Cellulosecorsets etwas anders: Er überzieht zunächst das Modell mit einem straff anliegenden Stoff, der die Trennung des Apparates vom Gips sichert. Darüber kommt ein wasserdichter Stoff, ein mit Gummimasse bestrichener Tricot, der die Innenfläche des Mieders bildet. Auf denselben wird eine Schicht Leinwand geleimt, darüber kommt Cellulose, die in handbreite Streifen geschnitten und mit dünnem Leim getränkt, dann auf der Aussenseite mit etwas warmem Wasser, innen mit dickem Leim bestrichen und nun in völlig weichem Zustand aufgelegt und angewalkt wird. Es folgt eine zweite, bei besonders grossen Apparaten wohl auch eine dritte Lage, die dann von einer engmaschigen Gaze überdeckt wird. In einigen Tagen ist die Masse trocken und kann vom Modell genommen werden.

Nach dem Anprobiren kommt auf die Aussenfläche ein Stoffüberzug, die Ränder werden mit Leder besetzt und an den Spinae und in den Achselhöhlen gut gepolstert. Eine reichliche Durchlochung sorgt für Ventilation und Ausdünstung. Achselträger, die am hinteren oberen Rand des Corsets beginnen und über die Schulterhöhe nach vorne und durch die Achselhöhlen nach dem Rücken laufen, ziehen die Schultern zurück.

Die Schnürung sitzt in der vorderen Mittellinie und geschieht mit Gumminesteln, die der inspiratorischen Ausdehnung des Thorax nicht hinderlich sind. Auch an der Rückenfläche lässt Vulpius gewöhnlich eine Schnürung anbringen, so dass das Corset aus zwei Hälften besteht. Seiner Meinung nach wird so in den meisten Fällen die Wirkung des Apparates, wenn er nur genau sitzt, dadurch nicht geschwächt. Bei den schwersten Fällen bringt er leichte, querlaufende Stahlspangen an, welche den Apparat zu einem einheitlichen Ganzen verbinden sollen. Die hintere Schnürung, und das ist ausser allem Zweifel, erleichtert das Anziehen ungemein und befördert die Haltbarkeit des Corsets.

Man kann auch ein einheitliches Rückenschild herstellen und die vordere Hälfte des Corsets durch Schnürung in der Axillarlinie mit ihm verbinden. Wie schon einmal erwähnt, lässt sich auch an Stelle der hinteren Schnürung ein Lederscharnier anbringen. In

Fällen, wo die Athmung aus irgend welchen Gründen absolut keine Beeinträchtigung erleiden durfte, liess Vulpius die vordere Corsethälfte gelegentlich in zwei Theile theilen, so dass dann vorne und seitlich Schnürungen sich befanden.

Auch Ritschl räth, da er des öfteren beim Auseinanderbiegen der Hülsen diese einbrechen sah, bei Skoliosen zwei seitliche, bei Spondylitis drei, eine hintere unpaare und zwei vordere durch Schnürvorrichtung verbundene Schalen herzustellen, ein Rath, den wir nie befolgt haben. Wir liessen die Hülse vollkommen ungetheilt mit nur einer Schnürvorrichtung und sahen keinerlei Nachtheile davon. Entschieden geben sie so mehr Halt. Sie brechen auch nicht so rasch ein, wenn man nur beim Anlegen der Corsets hübsch vorsichtig von der Seite her zu Werke geht.

Statt des vorhin erwähnten Gummitricots verwenden andere wieder zum Schutze gegen den Schweiss auch Oelfarbe und Lack. Diese Corsets werden jedoch dadurch schwerer, auch verzögert sich die Herstellungszeit um einige Tage.

Die Güte der Cellulosecorsets ist wohl allgemein anerkannt, sie sind sehr dünn, so dass sie die Kleidung gar nicht genieren, sie sind trotz dieser geringen Dicke von 2—3 mm äusserst hart, elegant, formbeständig, dauerhaft, haben ein gefälliges Aussehen und federn, so dass die Respiration bei passender Gummiverschnürung in keiner Weise beeinträchtigt wird. Sie sind merkwürdig leicht — ein sehr grosses Corset für einen starken Mann wiegt nach Vulpius 1000 bis 1200 g, für Kinder entsprechend weniger — und geben durch ihre Unnachgiebigkeit uns die Möglichkeit in die Hand, eine dauernde Correctionswirkung auszuüben.

Nicht so gutes leisten die schon länger bekannten Filzcorsets, die bereits Ende der siebziger Jahre von Volkmann empfohlen wurden, der allerdings damals nicht auf dem Standpunkt stand, auf dem wir heute stehen; denn er hielt es für umständlich, wenn sich Vogt für jeden einzelnen Fall aus Filzplatten Corsets anfertigte; er zog die Auswahl eines bereits fertigen aus einer grösseren Zahl vorrätig gehaltener Exemplare verschiedener Grössen und Formen vor. Heute gilt als allgemein anerkannte Regel, jedes Corset jedem einzelnen Fall anzupassen. Wir sollen diese kleine Mühe ruhig mit in den Kauf nehmen, wir werden dafür auch reichlich belohnt durch bessere Erfolge.

Der erste, der die Poroplastic-Felt-Jacken empfahl, war wohl

Cocking, der einen groben, mit Harz getränkten Filz nahm, der in der Hitze weich wurde und beim Erkalten erstarrte, was binnen 2 Minuten geschehen sollte. Porös, wie der Name sagt, waren diese Corsets nach Madelung allerdings nicht.

Der Filz war eine Zeitlang wohl deshalb ganz aus der Mode gekommen, weil er in der Wärme nachgab und sich somit den pathologischen Körperformen rasch anschmiegte, statt dieselben zu corrigiren, ein Nachtheil, der nach Anders wohl hauptsächlich seinen Grund in dem schlechten Material hatte, das man zu verwenden pflegte, in dessen mangelhafter Qualität und in dessen Bearbeitung. Deshalb empfiehlt er bei der Fabrikation des zu Corsets zu verwendenden Filzes folgendermassen zu verfahren: Es sollen zur Herstellung des betreffenden Filzes Hasenfelle genommen werden. Der Filz gewinnt dann noch um so mehr an Güte, je mehr dem Rohmaterial Kaninchenhaar hinzugefügt wird. Die wie Daunen aufgewispelten Haufen des Filzmaterials werden vom Filzmacher zu möglichst festen Schichten verdichtet, dann wird daraus ein Schlauch hergestellt, der der Grösse des Gipsmodells ungefähr entspricht; dieser fertige Schlauch wird über das Modell gezogen und demselben in heissem Wasser angeschmiegt, so dass er dasselbe knapp umspannt. Im Trockenofen getrocknet wird er nachdem an einer Seite aufgeschnitten und vom Modell entfernt. Dann reibt man von der inneren Seite her mit der Hand eine Lacklösung ein, die so dick ist, dass sie den Filz noch imprägnirt, und zwar so lange, bis dieselbe auf der Aussenseite gleichmässig durchgedrungen ist. Darauf wird der Filz wieder auf das Modell gespannt und in Zimmertemperatur getrocknet. Nach zweimal 24 Stunden lässt sich die Hülse leicht vom Modell abnehmen. Die Innenfläche hat eine helle, sammetartige Beschaffenheit, die durch die starke Anspannung des Filzes um den Gipsblock hervorgerufen wird, weil dadurch die Lacklösung von der Innenseite weggepresst wird. Nach mehrmaligem Ueberstreichen der Aussenfläche mit dicker Lacklösung und Abreiben mit Glaspapier nach erfolgtem Trocknen kann man die Oberfläche des Apparates poliren, so dass sie spiegelt. Die Innenfläche wird nur mit Glaspapier abgerieben und gleicht dann dem feinsten Sämischleder.

Anders nimmt zum Imprägniren des Filzes eine Lösung von Gummi lacca in tabulis in Spirit. vin. rectific., mit der er den Filz bis zum Ueberfliessen tränkt.

Bruns nimmt an Stelle des plastischen Filzes (poroplastic-felt),

der, wie erwähnt, zuerst in England fabricirt wurde und den Nachtheil hat, dass er sehr theuer ist, ein ähnliches Material, das nach seinen Angaben jenem in nichts nachsteht. Er verwendet grosse Tafeln des Sohlen- oder Einlagefilzes von 6—8 mm Dicke, den er mit einer concentrirten alkoholischen Schellacklösung (600,0 : 1 l) in der Weise tränkt, dass er auf beide Seiten der Platte portionsweise von der Lösung aufgiesst und dieselbe mit einem groben Pinsel verstreicht, bis sich die Poren des Filzes gleichmässig vollgesogen haben. Bei aussergewöhnlicher Stärke des Filzes wird derselbe noch einmal getränkt, nachdem sich ein Theil des Alkohols verflüchtigt hat.

Bei höherer Temperatur trocknet die Hülse innerhalb einiger Stunden. Ehe jedoch dieselbe völlig erstarrt ist, wird sie am besten durch Ueberfahren mit einem heissen Bügeleisen geplättet. Nach dem Erstarren wird sie bretthart; erwärmt man sie aber wieder auf etwa 70° R., so wird sie weich und biegsam, lässt sich dann in jede beliebige Form bringen und behält dann diese Form auch nach dem Wiedererstarren bei.

Das Erwärmen geschieht auf trockenem oder feuchtem Wege dadurch, dass man die Platte in einen warmen Ofen hält, mit einem heissen Eisen überstreicht oder in heisses Wasser taucht. Am besten wird das Filzcorset auf einem Modell gearbeitet, jedoch kann man es auch direct auf dem Körper anpassen. Hierbei wird die erweichte Filzhülse auf die durch eine Unterlage gegen die Einwirkung der Hitze geschützte Haut gelegt, dem Gliede genau angepasst und durch eine Binde befestigt. Da das Erstarren innerhalb weniger Minuten erfolgt, so muss man sich mit dem Anlegen und Formen der Hülse sehr beeilen.

Braatz passt das noch nicht völlig erstarrte Filzmieder dem Modell mit einem heissen Bügeleisen genau an, dann erst dem Körper, indem es von neuem im Wasserdampf erweicht und dem aufgehängten, mit Tricotjacken versehenen Kranken von hinten her angebogen und nochmals genau angeschmiegt wird. Die Patienten müssen so lange hängen bleiben, bis das Mieder erstarrt ist, was ungefähr 5—10 Minuten dauert.

Heusner construirte zur Behandlung der Wirbelcaries ein Stützmieder aus weichem Filz, den er in drei- bis vierfacher Lage mit gestärkten Gazebinden fest umwickelte, zwischen die handbreite Streifen von einem Rohrgeflecht gelegt wurden, wodurch das Gerüst

an Festigkeit, Leichtigkeit und Schmiegsamkeit gewann. Bei schmalen Hüften legte er über die Cristae ilei und bis vor die Spin. ant. sup. einen kleinfingerdicken Gummischlauch auf die Filzunterlage und drückte beim Wickeln der Bindentouren denselben bis zum gleichen Niveau fest in die Weichtheile ein. Zur Entlastung der Wirbelsäule schloss er dann noch gepolsterte Achselstücke aus leichten Eisen- oder Stahlstäben in die Touren ein. Zur Streckung des Rückens räth er dann noch über den Geflechtplatten vier federnde Stahlstäbchen einzuschalten.

Als Vortheile der Filzcorsets werden von ihren Anhängern folgende angeführt: das Material ist leicht zu beschaffen und leicht herzurichten. Die Herstellung der Mieder selbst und die Befestigung ist eine einfache und reinliche. Das Corset schmiegt sich leicht an, erstarrt schnell und ist nach dem Erstarren steinhart. Zur eventuell nöthig werdenden Verstärkung lassen sich bequem Stahlschienen auf die geformten Filzplatten aufnieten. Es ist nicht schwer, ausserdem billig — der Preis eines solchen Mieders beläuft sich nach Bruns auf 2,80 bis 3 M. —, leicht abzunehmen und wieder anzulegen und wird durch Flüssigkeiten von der Temperatur des Körpers nicht leicht angegriffen.

Wie sieht es aber auf der anderen Seite mit ihren Nachtheilen aus? Trotz aller Anpreisungen sind die Filzcorsets nicht porös, da ja die Poren durch die Harzmasse etc. verstopft werden. Ausserdem sind sie ziemlich dick, machen deshalb sehr heiss und sind daher auch unangenehmer zu tragen. Etwas geben sie in der Wärme immer nach und müssen deshalb, sollen sie eben eine feste Stütze abgeben, mit Schienen verstärkt werden, wodurch sie natürlich wieder den Vorzug der Leichtigkeit verlieren.

Auf gleiche Stufe mit diesen sind die Ledercorsets zu stellen, die in der Weise hergestellt werden, dass zunächst das Leder auf dem Modell gewalkt wird und zwar ein von der Firma Gottfried Hörmann in Oettingen besonders zu diesem Zwecke präparirtes Leder, das man sich aber auch selbst herstellen kann, indem man gewöhnliches Leder durch eine Leimlösung härtet und durch Eintauchen in doppelt-chromsaures Kali gegen die Einwirkungen von Flüssigkeiten mehr widerstandsfähig macht.

Das zugeschnittene Leder wird einige Minuten in warmes Wasser gelegt und so lange gewaschen, bis die rauhe Seite ganz weich geworden ist. Dann spannt man es über das Modell, das, wenn

es aus Gips besteht, vorher am besten mit Tricot überzogen wird. Mit kleinen Messingstiften wird es aufgenagelt, getrocknet am besten in der Sonne, im Nothfall jedoch im Trockenofen. Ist es zur Hälfte getrocknet, so wird es mit einem Glättholz geglättet und nach vollendeter Trocknung vom Modell abgenommen, um dann mit gewöhnlicher Holzpolitur (Auflösung von Schellack in Weingeist) polirt, mit Flanell gefüttert und weiter ausgestattet zu werden.

Loth empfiehlt das Corset aus gewalktem Rindsleder herzustellen, das durch Stahlbänder verstärkt wird. Auf dem Gipsmodell wird zunächst das Stahlgerüst aufgebaut und dieses alsdann fest in das Leder eingewalkt. Die Hauptvorzüge sollen besonders darin bestehen, dass der Grundstoff, das Leder, in seinem Zustand unverändert bleibt, also ohne Beifügung von Ingredienzien wie: Spiritus, Schellack, Chromsäure, Leim etc. Es bleibt demnach elastisch und verzieht sich vermöge seiner innigen Verbindung mit den Stahltheilen nicht. Bei dieser Art von Corseten sollen nach Loth infolge der einfachen Construction Reparaturen zu den Seltenheiten gehören, jedoch ist hierbei wieder das Gewicht ein beträchtlicher Nachtheil. Dollinger verfährt bei der Herstellung in ähnlicher Weise.

Beely überzieht das Leder mit der vorhin erwähnten Brunsschen alkoholischen Schellacklösung, lässt jedoch an der vorderen Seite, jederseits von der Mittellinie, am oberen und unteren Rande einen Streifen ungetränkt und einen ebensolchen an den Ausschnitten für die Arme. Auch sonstige gegen Druck empfindliche Körperstellen tränkt er nicht, desgleichen auch den Abdominaltheil nicht, sondern verstärkt letzteren nur durch einige dünne Stahlschienen. Zwei weitere Längsschienen bringt Beely an der hinteren Seite an, theils um dem Corset eine grössere Festigkeit zu geben, theils um Achselriemen und Kopfhalter anzubringen, zu beiden Seiten der Wirbelsäule und zwei Querschienen, von denen die eine untere in beliebiger Höhe, die andere obere in der Höhe der freien Ränder der Achselhöhle von einer Längsschiene zur anderen zieht. Letztere entspricht dem Breitendurchmesser des Thorax und ist mit Knöpfen, die für die Achselgurte bestimmt sind, versehen.

Zum Schutz gegen die Einwirkung des Schweisses auf das Leder kann man an der Innenseite einen dünnen Filzüberzug einlegen.

Es unterliegt ja keinem Zweifel, dass das Leder da, wo es mit Stahlschienen in Verbindung gebracht und dadurch verstärkt

wird, Vorzügliches leistet, im übrigen bietet es aber allein nicht genügend Festigkeit, um sicher fixiren oder gar einen corrigirenden Druck ausüben zu können. Wie schon erwähnt, nehmen nun aber die Stahlschienen dem Corset den Vorzug der Leichtigkeit; ausserdem zeigt das Leder auch nicht genügend Widerstandsfähigkeit gegen Nässe.

Ein ausgezeichnetes Material scheint jetzt aber endlich Vulpius in seinem Hornhautleder gefunden zu haben, das uns in jeder Weise zufrieden stellt und das, fast möchte ich sagen, ohne jeden Nachtheil ist.

Das Hornhautleder ist eine rohe, enthaarte und getrocknete Thierhaut, die mit einem Lack imprägnirt und gebrauchsfertig jetzt von der Firma Oscar Wagner in Düsseldorf in den Handel gebracht wird. In der Vulpius'schen Klinik wurden die ersten erfolgreichen Versuche mit diesem Leder angestellt.

Die Technik der Herstellung der Corsete aus solchem Material ist eine äusserst einfache und leichte. Wir verfuhren bei der Anfertigung genau nach den Vorschriften, wie sie Vulpius angegeben hat, und erhielten sogleich beim ersten Versuch ein gutes Resultat.

Nach einem Papiermuster schneidet man ein Stück Haut aus, das man ca. 12—15 Stunden in kaltes oder leicht erwärmtes Wasser legt. Völlig weich wie „nasses Fliesspapier" wird es auf diese Weise und kann auf dem gut ausgetrocknetem Gipsmodell, das mit einem Tricotschlauch überzogen ist, in jede beliebige Form gewalkt werden. Das Walken geschieht ebenso wie bei gewöhnlichem Leder, nur muss man darauf bedacht sein, dass die freien Ränder in je 2—3 cm Entfernung mit kleinen Nägeln am Modell befestigt werden, damit die Enden beim Trocknen nicht zurückschrumpfen können. Sollten sich bei starken Auswölbungen die Hauttheile nicht ganz anlegen, so hat dies weniger zu bedeuten, da sich solche Stellen beim Trocknen von selbst einziehen. 6 Tage bleibt das Ganze sodann am besten auf einem Trockenofen stehen. Hat das Trocknen eben begonnen — ungefähr nach 12—15 Stunden —, so werden die Perspirationslöcher ausgeschlagen, die recht reichlich angebracht werden können, ohne die Festigkeit des Corsets zu beeinträchtigen. Gleichzeitig wird mit einem Präparat, das die Nummer 2 trägt — die drei Präparate liefert die obengenannte Firma mit —, die Hülse bestrichen. Dieser Lack dringt jetzt noch gut in die gequollene Haut ein. Hiernach kommt die Form wieder auf den Ofen.

Nach dem Trocknungsprocess wird die Hülse abgenommen, zurechtgeschnitten, abgefeilt, abgeschabt und mit feinem Glaspapier geschliffen, sodann abgeputzt, mittelst eines Läppchens innen und aussen mit Präparat Nr. 1 befeuchtet, so jedoch, dass das Leder nicht übermässig feucht wird, und mit einem Leinwandlappen besonders an der Aussenseite tüchtig abgerieben, wodurch etwas Glanz hervortritt. Sodann nimmt man Präparat 2 und überstreicht mit einem feinen Haarpinsel die Form ziemlich deckend von innen und aussen. Nachdem dieser Anstrich getrocknet, wiederholt man dasselbe mit Präparat 3, worauf die fertige Montirung des Corsetes erfolgt.

Vulpius macht die Corsete zweitheilig, da sie ein Aufklappen nicht erlauben und so das Anlegen sehr erschweren, und legt längs des oberen und unteren Randes ein schmales Stahlschienchen an, theils zur Verstärkung, theils um mittelst eines an ihnen angebrachten Schiebercharniers die beiden Hälften des Mieders fest zu verbinden.

Wir haben nie zweitheilige Corsete angefertigt, es ging auch mit den eintheiligen sehr gut, abgesehen natürlich von der vielleicht bestehenden etwas grösseren Unbequemlichkeit beim Anlegen desselben. Dafür boten sie aber auch entschieden mehr Halt.

Wenn sich nun auch meine Erfahrungen noch nicht wie die Vulpius'schen auf schon so lange Zeit erstrecken, so habe ich meines Erachtens doch schon genügend Gelegenheit gehabt, die Dauerhaftigkeit und Güte dieses Materials zu erproben, das, fast möchte ich sagen, unverwüstlich ist.

Wilde Jungen, die früher Corsete aus anderem Material trugen, erschienen mit einer gewissen Regelmässigkeit alle Monate mit schadhaften Apparaten wieder. Wir fertigten ihnen Corsete aus Hornhautleder an und diese bewährten sich gut, denn jetzt kamen die betreffenden Patienten nur, wenn sie zur Vorstellung bestellt waren, wobei wir uns wiederholentlich von der Dauerhaftigkeit dieser Art Corsete überzeugen konnten.

Einen Fall möchte ich an dieser Stelle genauer anführen: Ein äusserst wilder Junge, der den Aussagen der Eltern nach „keine Minute still sitzen konnte", erhielt im Januar 1898 ein Corset aus präparirtem Leder. Er kam im Februar wieder, das Corset war nicht mehr zu gebrauchen. Es wurde ein Celluloidcorset angefertigt, das Ende April durch ein neues ersetzt werden musste. Einen

Monat später war auch dieses defect und wurde durch aufgelegte Stahlschienen ausgebessert, bis es Anfang Juli ganz unbrauchbar wurde. Man fertigte jetzt ein Hornhautledercorset an und bis Ende Februar 1899 war noch keine Reparatur an diesem Apparat nöthig gewesen. Patient hatte sich des öfteren vorgestellt.

Aus einer Haut lassen sich ungefähr 10 mittelgrosse Corsete herstellen, so dass also der Preis des Rohmaterials auf 7—8 M. zu stehen käme, ein Preis, der im Verhältniss zu den Vortheilen, die das Corset bietet, entschieden kein zu hoher ist.

Die Bearbeitung des Leders ist die denkbar einfachste — eine Schicht, kein Ueberzug, keine Schienen etc. —, und bei einiger Uebung wird jeder bald im Stande sein, äusserst brauchbare Corsete herstellen zu können.

Sie sind sehr dauerhaft und formbeständig, so dass wir z. B. einen dauernden Druck auf den skoliotischen Rippenbuckel ausüben können. Sie sind widerstandsfähig gegen Nässe, stundenlang kann es ohne jeden Schaden im Wasser liegen. Auch übt der Schweiss keinerlei schädliche Wirkung auf dasselbe aus.

Ein weiterer Vortheil ist der, dass man dieses präparirte Leder nach der ersten Anprobe nochmals walken oder biegen kann, wenn man noch eine kleine Veränderung für nothwendig hält.

Das Material ist ausserordentlich fest und dauerhaft, wie schon erwähnt, so dass sich leicht Schienen, die z. B. für die Anbringung einer Kopfschwebe nöthig sind, ohne weiteres daran festnieten lassen.

Die Corsete haben dann noch die Annehmlichkeit, dass sie recht leicht sind, so dass ihr Gewicht zwischen 500 und 1000 g schwankt, dass sie ein glänzendes und durchscheinendes, deshalb auch gefälliges Aussehen haben, dass sie völlig geruchlos sind. Wir können diese Apparate abwaschen, da sie keinen Ueberzug haben.

Sie werden also allen Anforderungen, die man an ein orthopädisches Corset zu stellen pflegt, gerecht, so dass sie alle anderen weit hinter sich zurücklassen. In Concurrenz mit ihnen könnten höchstens noch nach Vulpius die Celluloid- und Cellulosecorsete kommen.

Die Bearbeitung dieser macht aber ohne Frage mehr Schwierigkeiten.

Die Celluloidcorsete sind ja auch leicht, dauerhaft, widerstandsfähig gegenüber der Körperwärme, der Feuchtigkeit, insbesondere

dem Schweiss, sie sind auch zu reinigen, sind aber spröder, werden leichter rissig und platzen eher, wenigstens die Kampfercelluloidcorsete, Uebelstände, die durch das Acetoncelluloid wenigstens etwas vermieden werden können. Dafür sind aber die letzteren wieder etwas nachgiebiger, also nicht so sicher in ihrer Wirkung. Zudem kommt der sehr flüchtige, penetrante Geruch des Acetons, der in den Kleidern lange haftet, aber auch in der Exspirationsluft nach Tagen noch nachweisbar ist, die Feuergefährlichkeit und auch der verhältnissmässig hohe Preis.

Der Preis spricht ja zu Gunsten der Cellulose; auch diese Corsete haben ein geringes Gewicht, grosse Festigkeit, jahrelange Dauerhaftigkeit. Aber die Technik ist wiederum eine umständlichere, ausserdem sind sie auch nicht wasserdicht, was wir erst wieder mit Oelfarbe oder Lackirung oder Auskleidung mit gummirtem Tricot erreichen können. Alles dies erfordert wieder Zeit und Geld, so dass nach Vulpius dadurch die fast völlige Werthlosigkeit der Cellulose paralysirt wird.

Erwähnen möchte ich an dieser Stelle noch, dass ich auch mit Fiber, das zur Herstellung von Hülsen von Wiener-Chicago aufs wärmste empfohlen wurde, Versuche gemacht habe, Corsete herzustellen.

Fiber, das von den Elektrikern schon lange zum Isoliren benutzt wird und wasserdicht gemacht immer mehr Verwendung im täglichen Leben als Tischplatten, Waschgefässe, Eimer etc. findet und dessen Herstellung Geheimniss ist, wird in verschiedenen mächtigen Platten, von der Dicke des Pergamentpapiers bis zu 1 cm Dicke angefertigt. Die Farbe ist meist indianerrot. Als das beste und für orthopädische Zwecke brauchbarste Product wird von Wiener das „Flexible Sheet Kartavest" empfohlen aus der Kartavest fibre Company, von 1,5 mm Dicke.

In heissem Wasser bleibt es mehrere Stunden liegen, wird auf diese Weise plastisch gemacht und weich, wobei es etwas aufquillt und sich wie ein Stück weiches Leder handhaben lässt. Schneller kommt man zum Ziel, wenn man es in siedendes Wasser bringt. In diesem Zustand legte ich es nun auf das Modell — will man Hülsen für die Extremitäten anfertigen, so kann man dieselben sogleich direct auf dem Körper formen —, befestigte es mit straff angezogenen Binden und liess es trocknen, was ca. 12 Stunden in Anspruch nahm.

Die Corsete waren leicht herzustellen, von geringem Gewicht und billig, hatten aber den grossen Nachtheil, dass sie sich nicht genau den Körperformen anschmiegten, was ja doch bei einem orthopädischen Corset eine grosse Hauptsache ist. Ausserdem hat das Fiber grosse Neigung, bei Anfertigung grösserer und weiterer Hülsen, wie sie eben für Corsete nöthig sind, nach innen sich aufzurollen, ein Uebelstand, dem wir mit allen möglichen Mitteln entgegenzuarbeiten suchten, was uns allerdings nur bei Extremitätenhülsen gelang. Fiber ist also für Corsete wenig verwendbar, wohl aber für Verbandschienen an den Extremitäten sehr zu empfehlen, namentlich zu Kriegszwecken, weil es doch bei seiner vielseitigen Verwendbarkeit nur sehr wenig Raum einnimmt.

An letzter Stelle wollen wir nun noch der mit Stahlschienen versehenen Stoffcorsete Erwähnung thun, die allerdings ihres hohen Preises wegen nur für die bessere Praxis in Anwendung kommen können.

Sie sind aus Stoff verfertigt und erhalten ihre Festigkeit und Stützkraft durch zweckmässig angeordnete Stahlbügel und Stahlplanchetten. Die Grundlage bildet ein genau anliegendes, mit gutem Taillen- und Beckenschluss versehenes Corset aus Drill, das so gearbeitet wird, dass es nur vorn in der Mittellinie zugeschnürt wird. Hinten liegt es ohne Unterbrechung der Fläche des Rückens an, wenigstens lässt sie Hoffa so anfertigen, da seiner Meinung nach der Halt auf diese Weise doch ein festerer ist, als wenn die beiden Seitenhälften in der hinteren Mittellinie vereinigt werden. Es ist allerdings schwieriger zu arbeiten und muss auch häufiger angeprobt werden. Ueber den Brüsten wird es bogenförmig gearbeitet, so dass diese vor Druck geschützt sind, was man auch dadurch erreichen kann, dass man an dieser Stelle auf beiden Seiten feine Gaze einsetzen lässt, so dass die In- und Exspiration ungehindert stattfinden kann.

Am Becken gewinnt das Corset seinen Halt dadurch, dass an den beiden Seiten je ein Hüftbügel, genau dem Verlauf der Darmbeinkämme entsprechend, angebracht wird. Die vordere Spitze des Bügels reicht bis unter die Spina ilei ant. sup., die hintere bis zu der hinteren Begrenzung des Troch. maior. An den oberen Rand dieser Hüftbügel sind dann je zwei starke, aus Bandstahl — Thilo zieht 3—4 mm dicke Rundstäbe aus Federdraht den allgemein gebräuchlichen Stützen aus Flachstahl vor — verfertigte Schienen zur

seitlichen Stütze des Rumpfes mit Schrauben befestigt, die an ihren oberen Enden verstellbare gepolsterte Armstützen tragen. Der hintere Theil des Rumpfes erhält seine Stütze durch zwei zu beiden Seiten der Dornfortsatzlinie verlaufende Schienen, die von etwas oberhalb der Spinae der Schulterblätter beginnend bis etwa unterhalb der Verbindungslinie der beiden Trochanteren reichen und an ihren oberen Enden federnd geschmiedet sind, damit sie sich elastisch auf das Schulterblatt legen und das Abstehen des oberen Corsetrandes verhüten.

Die Hauptsache ist nun die genaueste Adaption aller Schienen an den Körper, die am besten bei leichter Suspension des Patienten ausgeführt wird. Die Contouren des Rückens erhält man dadurch, dass man etwa fingerbreite, flach gewalzte Streifen einer Mischung von $^2/_3$ Blei und $^1/_3$ Zink an den Körper anpasst, eine Mischung, die ausgezeichnet ist, weil sich auch die Hüftbügel bequem aus derselben zum Muster biegen lassen. Nach diesen so erhaltenen Contouren werden nun die Schienen geschmiedet. So erhält man die Hauptform derselben. Die richtige, definitive Form aber können sie nur dadurch bekommen, dass bei der Anprobe des Corsetes jede Schiene für sich noch einmal revidirt und nachgepasst wird. Endgültig werden die Schienen erst an dem Körper des Patienten selbst „dressirt". An den fixen Schienen sind kleine Metallknöpfe für Riemen angebracht, die von den Achselstützen über die Schultern verlaufen und sich auf dem Rücken kreuzen, um an den gegenständigen Hüftbügeln befestigt zu werden. Es lassen sich dann noch elastische Züge, Kopfstützen u. dergl. mehr anbringen, alles Dinge, die ich natürlich bei dieser Arbeit ganz ausser Acht gelassen habe, da ich mich ja nur mit der Herstellung der einfachen Corsete beschäftigen wollte ohne jede andere Vorrichtung, die ja in mannigfachster Weise erfunden und angegeben sind.

Schulthess lässt solche Corsete aus starkem Drill unter seiner Controlle und nach rationellem Schnitt exact auf dem Körper arbeiten und seitlich und hinten mit einer Anzahl (4—6) Stahlstreifen versteifen, die er selbst in ungehärtetem Zustande am leicht suspendirten Körper genau anpasst. Nachdem werden sie gehärtet und aufgenäht. Das Corset wird hinten, bei stärkerer Deformität auch vorn geschnürt; es besitzt vorn die von Schulthess angegebenen Athmungsschlitze behufs Ermöglichung costaler Respiration, drückt nicht auf den Magen wie die gewöhnlichen Damencorsete und soll dabei den

Rücken in ausreichender Weise stützen. Schulthess will mit diesen Apparaten bei Skoliosen Verlängerungen des Körpers um einige Centimeter fixirt haben ohne Hüftbügel und ohne Achselkrücken.

Lorenz stellte ein Mittelding zwischen beiden Corsetarten her, das sogen. Celluloiddrillcorset, aus zwei Celluloidplatten, die die Rücken- und Seitentheile des Corsets bilden und die auf der Rückenseite durch einen verschnürbaren Drelleinsatz zusammengehalten werden. Das Vordertheil besteht auch aus Drell mit Stahleinlagen. Der therapeutische Werth ist derselbe wie bei jenen. Die Herstellung mag etwas bequemer, billiger und einfacher sein, ob sie sich aber so bequem tragen wie jene, darüber fehlt mir die Erfahrung.

Auf alle anderen Modificationen und auf alle anderen Abänderungen, die bei diesen Corseten angegeben wurden, näher einzugehen, würde mich zu weit führen. Die vorstehenden mögen genügen.

Der Anwendung dieser Stoffcorsete stehen nun jedoch mancherlei Schwierigkeiten entgegen, die einen Ersatz namentlich für poliklinische Institute wünschenswerth erscheinen liessen, der auch, wie wir oben gesehen haben, in der That voll und ganz gefunden ist.

Zunächst ist es wohl der hohe Preis, der uns bei den Stoffcorseten etwas abschreckt, sodann die Schwierigkeit der Herstellung. Wir gebrauchen immer einen Bandagisten und zwar einen geübten Bandagisten, der wohl mit dieser Herstellungsmethode vertraut sein muss, wenn anders die Corsete gut sitzen sollen. Da ja ferner die Hauptsache bei der Herstellung die genaueste Adaption aller Theile an den Körper — Modelle sind dabei schlecht zu verwenden — ist, so muss deshalb sehr oft anprobirt und angepasst werden und diese Anproben nehmen immer viel Zeit in Anspruch. Es ist das ein Uebelstand, den man oftmals recht lästig empfindet, zumal wenn es sich um Patienten mit Spondylitis oder um unruhige Kinder handelt.

Am Schlusse dieser Arbeit möchte ich nun auf Grund meiner Erfahrungen empfehlen, für poliklinische Zwecke und für solche Fälle, bei denen eine absolute Fixation der Wirbelsäule Hauptbedingung ist, nur Corsete aus starrem Material anzufertigen, aus deren grosser Zahl wieder den Gips-, Celluloid-, Cellulose- und Hornhautledercorseten der Vorrang gebührt. Die ersteren wende ich natürlich nur in solchen Fällen an, wo die Eltern nichts bezw.

nur sehr wenig Geld für derartige Apparate ausgeben können, in allen anderen gebe ich den Patienten ein Corset, das aus einem der drei erwähnten Materialien hergestellt ist, und möchte ausschliesslich zu den Hornhautledercorseten rathen, die in der That Vorzügliches leisten und fast ohne jeden Nachtheil sind.

In allen den Fällen dagegen, wo der Kostenpunkt nur eine Nebenrolle spielt und wo eine absolute Fixation der Wirbelsäule nicht Hauptbedingung ist, lasse ich Stoffcorsete mit Stahleinlagen nach Hessing'schem Muster anfertigen, die bequemer als jene zu tragen sind, nicht so leicht ihre Natur als orthopädische Apparate verrathen und auch nicht so leicht zu Atrophien der Rückenmusculatur führen.

Nach Fertigstellung des Manuscriptes dieser Arbeit bin ich noch auf ein Material aufmerksam geworden, das dem Hornhautleder in mancher Beziehung gleich zu sein scheint und sich deshalb meiner Meinung nach auch zur Herstellung von Corseten eignen würde. Leider ist es mir noch nicht gelungen, dasselbe zu erhalten. Es handelt sich nämlich um ein ungegerbtes Leder, das in Oel gekocht wird und zuerst die Aufgabe hatte, als Isolationsmaterial für elektrische Anlagen zu dienen, das aber auch noch mannigfache Verwendung über diesen Zweck hinaus finden dürfte. Das neue Material, dem vom Erfinder der Name „Marloid" gegeben wurde, ist sowohl auf der Fleischseite als auch auf der Haarseite polirfähig, in seiner Structur hornähnlich und lässt sich entweder direct nach dem Kochprocesse ohne weiteres oder später, wenn es hart geworden ist, nachdem die erhärteten Häute durch Eintauchen in ein Salz- oder Alaunbad wieder beliebig elastisch gemacht worden sind, formen, pressen und sonst bearbeiten. Die Dauer des Kochprocesses in Oel beträgt, je nach der Stärke der Haut, 1—10 Minuten. Nach dem Poliren ist das Material nahezu durchsichtig und kann, je nach Wunsch, verschiedene Härte erhalten.

XIII.

# Aus der chirurgisch-orthopädischen Privatklinik von Prof. Dr. A. Hoffa in Würzburg.

## Die conservative Behandlung der Coxitis und ihre Resultate, insbesondere die Conservativbehandlung mittelst portativer Apparate.

Von

Dr. med. **Romanus Binder.**

Man kann heute nach dem Stande der Dinge wohl ohne Uebertreibung behaupten, dass man über den Werth der operativen und conservativen Behandlungsweise der tuberculösen Hüftgelenksentzündung jetzt wenigstens im grossen und ganzen im klaren ist. Nicht zum wenigsten haben zur Klärung der Meinungen und Beseitigung der Gegensätze, die lange Zeit hindurch unter den Chirurgen bestanden, die Statistiken beigetragen, welche aus den verschiedensten deutschen und ausländischen Kliniken in den letzten Jahren hervorgegangen sind.

Während früher nach Einführung der Antisepsis in die Chirurgie die von theoretischen Erwägungen dictirte Frühresection an der Tagesordnung war, hat sich jetzt die zu damaliger Zeit arg vernachlässigte und häufig geschmähte conservative Behandlung der Coxitis wieder das Feld auf der ganzen Linie erobert und wird jetzt die Resection überhaupt nur in den schwersten Fällen angewendet, nämlich dann, wenn die conservative Behandlung von vornherein keine Aussicht auf Heilung bietet oder wenn sie vergebens angewandt worden ist. Tempora mutantur. Ein ähnlicher Vorgang hat sich in der modernen Medicin schon öfters vollzogen.

Der Umschwung von der operativen zur conservativen Behandlung der Coxitis machte sich besonders auf dem Chirurgencongresse geltend, welcher im Jahre 1883 zu Berlin abgehalten wurde, und wo König die oft citirten Sätze aussprach: „Nur vollkommene Unkenntniss der Form und des Verlaufes der Knochentuberculose konnte dahin führen, eine nicht ungefährliche Operation zu empfehlen, welche den Mechanismus der Gelenke zerstörte, ehe man in vielen Fällen auch nur eine annähernd sichere Diagnose gemacht hatte, bevor man eine Ahnung davon hatte, ob das Gelenk nicht auch spontan oder bei Anwendung milderer Mittel ausheilen könnte."

Dieses mildere Mittel nun ist uns in der früher fast einzig und allein angewandten conservativen Behandlung der Coxitis gegeben. Freilich hat sie in den letzten Jahrzehnten mancherlei Verbesserungen erfahren und war nie ganz in Vergessenheit in Deutschland gerathen, auch nicht in der Sturm- und Drangperiode, wie Hoffa die Zeit nennt, in der alles resecirt wurde, was nur an Coxitismaterial in die Kliniken kam. Einzelne namhafte Chirurgen, wie Albert, hatten sich nie dazu entschliessen können, der conservativen Behandlung der tuberculösen Hüftgelenksentzündung untreu zu werden und an ihre Stelle Neues, noch nicht Erprobtes zu setzen. Er hatte dafür auch später die Genugthuung, wie er selbst in der Vorrede zu Preindelberger's „Behandlung der Gelenktuberculose und ihre Endresultate" sagt, als man einsah, dass seine Opposition gegen die Resection des Hüftgelenkes gerechtfertigt war.

Die Resectionsperiode hatte ganz gewiss auch ihr Gutes gehabt; hatte sie doch nicht zum wenigsten dazu beigetragen, die verschiedenen Hilfsmittel mechanischer Art, welche die conservative Behandlung nun einmal benöthigt, zu vervollkommnen und neue zu erfinden. Die Orthopädie, die Tochter der Chirurgie, wie man sie vielfach nennt, machte in dem Concurrenzkampfe mächtige Fortschritte, blühte zusehends auf und errang sich den Beifall aller vorwärts strebenden und vorurtheilsfreien Chirurgen. Um ihre Ausbildung, Hebung und Ausbreitung in Deutschland haben sich besonders Männer wie Lorenz, Hoffa, Heusner und Andere mehr verdient gemacht.

Zur Zeit des Umschwungs in der Coxitisfrage war auch sonst eine Aenderung in der Tuberculosebehandlung vor sich gegangen. Ueberall, in Zeitschriften sowohl wie in öffentlichen Versammlungen,

stellte man Forderungen auf, wie sie sich in den Schlagworten „Freiluftbehandlung“ und „Ruhekur“ trefflich wiederspiegeln. Der Organismus an und für sich wurde für fähig gehalten, mit der bösartigen Krankheit fertig zu werden, zumal unter besonders geschaffenen Bedingungen und mit Unterstützung durch gewisse therapeutische Massnahmen.

Eben erwähnte Forderungen stellte man auch auf bei der tuberculösen Hüftgelenkentzündung, und namentlich Hoffa forderte als oberstes Gesetz absolute Ruhigstellung des Gelenkes; es sollte dieses immobilisirt, von dem Gewichte, dem darüber liegenden Körperabschnitte befreit, entlastet werden. Mit der Immobilisirung sollte noch eine permanente Extension verbunden werden. Es zeigte sich nun bald, dass die in den deutschen Kliniken auf die Anregung und Empfehlung v. Volkmann's hin fast ausschliesslich geübte Extensionsbehandlung der Coxitis diesen Indicationen nicht völlig entsprach.

Der ohnehin in seinem Allgemeinbefinden häufig genug heruntergekommene Patient war dauernd ans Bett gefesselt. Der Appetit lag infolge des ruhigen Daliegens darnieder, die Kräfte des Kranken schwanden immer mehr und mehr, und wurde daher der Coxitiker immer widerstandsloser gegen den ihm drohenden Feind der Tuberculose. Zudem stellte sich bei der unbeweglichen Lage recht leicht und häufig Decubitus am Sacrum, den Malleolen und an der Ferse ein, eine recht unerfreuliche Zugabe, welche manchmal lange Zeit brauchte, um zur Heilung zu gelangen. Um diesem allgemeinen Uebelstande wenigstens etwas abzuhelfen, trug man die kleinen Patienten mit ihren Bettchen aus den oft schlecht gelüfteten Krankenzimmern ins Freie, auf Verandas oder in den Garten, um ihnen frische Luft und heiteren Sonnenschein zu Theil werden zu lassen. Diese Manipulation war aber immer umständlich und bis zu einem gewissen Grade nur ausführbar.

Genügte die einfache Extensionsbehandlung so nicht allen Anforderungen, so war man bestrebt, die Behandlungsmethode zu verbessern.

Einen grossen Fortschritt bedeutete es in dieser Hinsicht, als von den Amerikanern Apparate übernommen wurden, die das Gelenk fixirten und dabei doch ermöglichten, dass die Kranken umhergehen konnten. Die Einführung der ambulanten Behandlung mittelst portativer Apparate in die Coxitis-

therapie war von überaus grossem Werth und Vortheil. Gerade bei der Coxitis, die doch eine so eminent langwierige Krankheit ist, wirkt das lange Krankenlager nicht nur auf das körperliche Befinden sehr schädigend ein, sondern es macht sich auch, zumal bei älteren Patienten, das Gefesseltsein an einen Ort in einer psychischen Depression geltend, die wiederum ihre Wechselwirkung auf das Allgemeinbefinden ausübt. Bei der ambulanten Behandlung hingegen macht diese Missstimmung bald erneuter Lebensfreude Platz. Der Appetit bessert sich, die Kräfte heben sich, und der Kranke wird bald in den Stand gesetzt, auch eine langdauernde Erkrankung des Hüftgelenks erfolgreich zu bekämpfen.

Ein weiteres Mittel zur Bekämpfung der Coxitis gab uns die neuere Zeit in der Jodoforminjectionstheorie in die Hand, welche in vielen Fällen auf das tuberculös erkrankte Gelenk in fast specifischer Weise einwirkt. Von den meisten Chirurgen wird daher auch dieses Mittel in zahlreichen Fällen wenigstens versucht, zumal da die Injectionsmethode die mechanische Behandlungsweise der Gelenke keineswegs ausschliesst, sondern vielmehr ergänzt.

In den Polikliniken, die meist von ärmeren Patienten frequentirt werden, wird heutzutage fast ausschliesslich der Gipsverband in verbesserter Form angewendet, der bei der ambulanten Behandlung sowohl den strengsten Forderungen der Fixation und Entlastung des Gelenkes genügt, als auch wegen der Billigkeit und Einfachheit geeignet ist, in grossem Maassstabe in den Polikliniken und in der ärmeren Praxis angewendet zu werden. Soll der Gipsverband seinen Zweck erfüllen und das erkrankte Hüftgelenk wirklich fixiren, so verlangt man, dass er nicht nur das ganze kranke Bein und den Rumpf bis zu den Brustwarzen, sondern auch den ganzen gesunden Oberschenkel bis zum Knie einschliesst; zweckmässig ist es dabei, beide Beine noch durch eine Querschiene zu verbinden. Dadurch entstehen allerdings nicht geringe Nachtheile, indem durch Mitfixation des Knie- und Fussgelenkes bei längerem Tragen sich meist eine nicht unbeträchtliche Steifigkeit der betreffenden Gelenke entwickelt, die sich manchmal nach vielen Wochen und nach fleissigem Massiren erst ausgleicht. Bei der Anlegung des Gipsverbandes ist darauf zu achten, dass das Bein in leicht abducirter und gering flectirter Stellung und der Fuss in Mittelstellung senkrecht zum Unterschenkel zu stehen kommt. Die Abductionsstellung des Beines wird deshalb angewendet, weil eine etwa bestehende Verkürzung des Beines so

am besten ausgeglichen wird, die Flexion, weil bei einer solchen das Sitzen erleichtert wird, im Falle es zu einer Ankylose kommen sollte, und die rechtwinklige Stellung des (Beines) Fusses endlich deswegen, weil man verhüten will, dass sich ein Spitzfuss entwickelt. Der Verband bleibt nun so lange liegen, bis nicht nur die spontane Schmerzhaftigkeit im Hüftgelenk verschwunden ist, sondern bis auch auf Druck von der Fusssohle her in der Richtung des Beines und auf Druck von vorne her, vom Skarpa'schen Dreieck aus in die Tiefe, nicht über Schmerzen mehr geklagt wird; dann kann man das gesunde Bein vom Verband frei lassen, und nach einigen Wochen auch den mit eingegipsten Fuss der kranken Seite; immerhin bleibt aber das Knie der kranken Seite noch längere Zeit fixirt. Erst wenn bei Bewegungsversuchen mit dem erkrankt gewesenen Hüftgelenke absolut keine reflectorischen Muskelspannungen mehr eintreten, erst dann wird auch das Kniegelenk freigelassen; auch dann aber wird die kranke Hüfte noch mit einer Schutzkappe versehen. Ist endlich das Gelenk vollständig ausgeheilt, so wird den Eltern noch warm empfohlen, den Kindern während der Nacht eine Extension anzulegen, um der grossen Neigung zur Contracturbildung, die bei allen Coxitisfällen besteht mit Ausnahme derer, bei denen schon eine frühzeitige (Contractur) Ankylose eingetreten ist, entgegen zu arbeiten. Leider wird die Forderung in den meisten Fällen, weil zu lästig für die Angehörigen der Patienten, nicht befolgt und das Eintreten der unerwünschten Contractur ist dann oft die unvermeidliche Folge.

Zu gleicher Zeit, wo man das Gelenk mechanisch mittelst Apparaten oder Extension behandelt, spaltet man die sich entwickelnden Abscesse, kratzt die bereits bestehenden Fisteln aus, entfernt die Sequester oder macht Jodoforminjectionen in das kranke Gelenk.

Eine derartige Behandlung dürfte einen Mittelweg zwischen der operativen und conservativen Behandlung der Coxitis darstellen und ist in nicht wenigen Fällen von gutem Erfolg begleitet.

Ueber die Ergebnisse dieser eben geschilderten conservativen Coxitistherapien sind in den letzten Jahren aus den verschiedensten Kliniken und Spitälern zahlreiche Statistiken erschienen, und es dürfte daher nicht uninteressant sein, diese mit denen der operativen Coxitisbehandlung zu vergleichen.

| Es ergab die conservative Behandlung eine Mortalitätsziffer ausgedrückt in Procent nach | | Bei der operativen Behandlung war nach denselben Autoren eine Mortalitätsziffer vorhanden von |
|---|---|---|
| Mummelthyly . . . . . | 48,59 | 53,96 |
| Pedolin . . . . . | 33,7 | 54,0 |
| Huismaus . . . . . | 46,6 | 58,0 |
| Marsch . . . . . | 35,0 | 40,4—48,1 |
| Bruns . . . . . | 40,0 | 45,0 |

Alle diese Zahlen dieser Statistiken sind durch Nachuntersuchung und Spätnachrichten gewonnen worden. Die Mortalität nach Resection ist nach Obigem durchweg etwas grösser als bei der conservativen Behandlung der Coxitis. Man muss allerdings nicht vergessen, dass in der neuesten Zeit, und diese Statistiken gehören ihr durchweg an, meist nur dann zur Resection geschritten wird, wenn der tuberculöse Process schon recht beträchtliche Fortschritte gemacht hat; es sind aber wiederum auch nach der conservativen Methode recht schwere Fälle noch erfolgreich behandelt worden. Wenn wir dies alles berücksichtigen, werden wir aber wahrscheinlich durchaus keinen Fehler begehen, wenn wir mit Bruns und Anderen annehmen, dass die conservative und operative Behandlung der Coxitis ungefähr gleiche Mortalitätsprocente liefert.

Die Todesursache der letal endigenden Erkrankungen ist in 88 % der Fälle Tuberculose, sei es nun, dass dieselbe auf das Hüftgelenk localisirt bleibt, oder dass dieselbe generalisirt und als Meningitis tuberculosa oder als allgemeine Miliartuberculose in Erscheinung tritt, oder dass endlich die Tuberculose die inneren Organe befallen hat, namentlich Lunge und Niere. Der Rest der Fälle erliegt der Gelenkeiterung selbst und ihren Folgen, von denen amyloide Degeneration, Erschöpfung und septische Infection zu nennen sind.

Kommt es schliesslich zur Heilung der Coxitis, so ergibt sich für die Fälle ohne Eiterung eine durchschnittliche Krankheitsdauer, die

nach Bruns 4,1 Jahre,
nach Sasse aber nur 1½ Jahre

beträgt.

Beide Angaben weichen ganz bedeutend von einander ab und das Richtige wird wohl, wie so häufig, in der Mitte liegen.

Eintritt von Abscessen verlängert die Behandlungsweise recht

erheblich; nach den meisten Autoren verschlimmert sich auch die Prognose. Nach Bruns gelangen von den ohne Eiterung einhergehenden Erkrankungen 76 %, von den eitrigen Fällen dagegen nur 41,5 % zur Heilung.

Von einem wesentlichen Einfluss auf die Prognose der tuberculösen Coxitis ist ausserdem noch das Lebensalter bei Beginn der Krankheit. Nach der Statistik von Emil Marsch aus der Marburger Klinik, die nach Vergleich mit anderen mir das Richtige anzugeben scheint, vertheilt sich die Coxitis auf die verschiedenen Lebensalter folgendermassen:

Es waren betroffen:

| | | | |
|---|---|---|---|
| unter | 1 | Jahr | 0 Patienten |
| zwischen | 1—2 | Jahren | 8 „ |
| „ | 3—5 | „ | 34 „ |
| „ | 6—10 | „ | 47 „ |
| „ | 11—15 | „ | 26 „ |
| „ | 16—20 | „ | 12 „ |
| „ | 21—30 | „ | 6 „ |
| „ | 31—40 | „ | 3 „ |
| „ | 41—60 | „ | 6 „ |

Das Hauptcontingent der von Coxitis Befallenen stellt hiernach das erste Decennium, insbesondere dessen zweite Hälfte.

Die grösste Zahl der Heilungen fällt in die 5 ersten Lebensjahre. Bis zum 20. Jahre nimmt die Zahl der Heilungen nur wenig ab, dann aber fällt sie rapid, so zwar, dass eine Heilung jenseits der 40er Jahre kaum jemals stattfindet, namentlich wenn die Coxitis mit Eiterung combinirt ist. Nach Henle (Behandlung der tuberculösen Gelenkerkrankungen und kalten Abscesse) kamen bei Patienten unter 15 Jahren 79,3 %, bei Patienten über 15 bis 30 Jahren nur 62,5 % Heilungen vor.

Gehen wir nun zur Betrachtung der functionellen Resultate der Conservativtherapie über und vergleichen wir sie wieder mit der operativen Behandlungsmethode.

Pwolin (Inauguraldissertation Zürich: Die functionellen Resultate der conservativen und operativen Behandlung der Coxitis) theilt die Geheilten in drei Klassen:

1. Guter Erfolg; solche, bei denen ein gutes functionelles Resultat vorhanden, mit freier Beweglichkeit des Gelenkes; unbeeinträchtigte Möglichkeit zur Ausübung ihres Berufes.

2. Mittelmässiger Erfolg; Fälle, bei denen behinderte Beweglichkeit, einigemal auch Ankylose der Hüfte bestand, die aber dennoch ihrem Beruf nachgehen können und keine Schmerzen und Beschwerden dabei haben, obwohl bei einigen noch secernirende Fisteln bestehen.

3. Schlechter Erfolg; solche Fälle, bei denen keine Heilung eingetreten ist, die unfähig sind, zu gehen, zu arbeiten, und bei denen mehrere Fisteln bestehen und an eine Heilung nicht mehr zu denken ist.

Nach diesem Autor war bei der

| conservativen Behandlung: | operativen Behandlung: |
|---|---|
| in 38,7% der Fälle guter Erfolg | in 11,5% guter Erfolg |
| „ 23,7% „ „ mittelmässiger „ | „ 30,7% mittelmässiger „ |
| „ 3,7% „ „ schlechter „ | „ 19,2% schlechter „ |

erzielt worden.

Marsch (Inauguraldissertation Marburg: Zur Therapie der Coxitis tuberculosa) theilt seine Geheilten ebenfalls in drei Abtheilungen, er unterscheidet:

1. gute Function,
2. leidliche Function (stark hinkend, Stock nöthig),
3. schlechte Function (Krücke nöthig).

Mittelst der conservativen Therapie wurden nach ihm von 40 Pat. 23 = 57% geheilt. Von diesen ergab die Nachuntersuchung

bei 19 = 47,5% gute Function
„ 4 = 10% schlechte „

Von 99 resecirten Patienten wurden 31 = 30% geheilt.

I. mit Ankylose 9 Pat. = 9,09%.
   a) mit guter Function 3 Pat.
   b) leidlicher „ 4 „
   c) schlechter „ 2 „
II. mit beweglichem Gelenk 22 Pat. = 22,2%.
   a) mit guter Function 10 Pat. (Gang unbehindert und ausdauernd).
   b) mit leidlicher Function 9 Pat. (Gang stark hinkend, leichte Ermüdung).
   c) schlechter Function 3 Pat. (Krücke oder Stock nöthig).

Nach Murmelthey (Inauguraldissertation Kiel: Beitrag zur Behandlung der Coxitis) ergab die

| conservative Behandlung bei 125 Fällen | operative Behandlung bei 63 Fällen |
|---|---|
| 76 = 60,8% Heilungen | 16 = 25,4% Heilungen |
| und 25 = 20,0% Besserungen. | und 13 = 20,6% Besserungen. |

Es wäre mir ein Leichtes, diese Statistiken noch um einige zu vermehren, jedoch dies dürfte wohl ganz überflüssig sein; geben doch fast alle Statistiken im grossen und ganzen ähnliche Resultate und sind bei allen die functionellen Ergebnisse bei der Conservativbehandlung durchschnittlich bei weitem bessere.

Ist nun nach langem Bestande der Coxitis wirklich eine Heilung eingetreten, so ist völlige Restitutio ad integrum eine grosse Seltenheit. A priori ist es auch sehr unwahrscheinlich, dass eine tuberculöse Gelenkerkrankung ausheilen sollte, ohne auch nur eine Spur ihres Bestehens zu hinterlassen. Bei weitem die Mehrzahl der ausgeheilten Fälle trägt von ihrer früheren Erkrankung mehr oder weniger unliebsame Störungen davon. Diese Störungen sind functioneller Natur; sie bestehen in einer mehr oder weniger erheblichen Atrophie der befallenen Extremität, in einer Beeinträchtigung der Beweglichkeit des erkrankt gewesenen Gelenkes, in einer falschen Stellung des betreffenden Beines, sowie schliesslich in einer Verkürzung.

Die Atrophie des Beines ist eine Inactivitätsatrophie und für die Function zwar hinderlich, aber doch nicht von ausschlaggebender Bedeutung.

Sasse (Die conservative Behandlung der tuberculösen Coxitis und deren Resultate) hat Messungen in grösserem Massstabe angestellt und gefunden, dass die durchschnittliche Atrophie des kranken Oberschenkels bei den conservativ behandelten Patienten 4,3 cm, bei den Resecirten aber 7 cm betrug. Bei den Resecirten war demnach die Atrophie bedeutend stärker ausgebildet.

Relativ wenig leidet auch die Gebrauchsfähigkeit des Beines durch die Feststellung des Gelenkes an sich; denn die mangelnde Beweglichkeit des Gelenkes wird in der Regel dadurch compensirt, dass die Symphysis sacro-iliaca und die Gelenke der Lendenwirbelsäule allmählich eine grössere Beweglichkeit erlangen. Recht unangenehm für den Coxitiker dagegen ist es, wenn sich ein Schlottergelenk herausgebildet hat; bei den Resecirten kommt dies recht häufig vor. Sasse fand unter 10 nachuntersuchten Fällen 5mal Zuvielbeweglichkeit, indem das obere Femurende keinen festen Stützpunkt hatte, sondern sich gegen die Beckenschaufel auf- und

abwärts verschieben liess. Der Gang ist infolge dessen äusserst schwankend und ähnelt dem Gange bei congenitaler Luxation.

Ungleich noch mehr werden die Coxitiker von der falschen Stellung der Extremität resp. von dem Vorhandensein von Contracturen und von der Verkürzung belästigt.

Die falsche Stellung des Beines, die Deformität, welche nach abgelaufener Coxitis sehr häufig zurückbleibt, ist in der überwiegenden Mehrzahl der Fälle eine Flexions- und Adductionsstellung des Beines; doch kann man gelegentlich jede mögliche Combination von Flexion, Adduction, Abduction und Innen- und Aussenrotation finden. Diese Contracturstellungen finden sich schon sehr frühzeitig bei der Coxitis; sie sind spastischer Natur und durch Muskelkrämpfe bedingt, welche durch die Schmerzhaftigkeit des Gelenkes gegen Bewegungen reflectorisch ausgelöst werden und diese letzteren zu verhüten bestimmt sind. In ihrem Charakter hängen sie wesentlich von dem Stadium der Coxitis ab, in welchem die Entzündungen rückgängig wurden, oder in welchem die therapeutische Controlle der Stellung des Beines versäumt ward. Bei Nichtresecirten sind Contracturstellungen weit häufiger zu finden als bei Resecirten. Von 40 Nachuntersuchten, nicht resecirten Fällen, hatten nach Sasse 29 = 72,5 % Contracturstellungen; Bruns gibt bei seinem Material sogar 92 % an; von 10 Resecirten hingegen hatten nach Sasse nur 4 Patienten Contracturen, dafür aber 5 Patienten Schlottergelenke. Je stärker nun die betreffenden Contracturstellungen des Gelenkes ausgebildet sind, desto mehr leidet die Function. Um gehen zu können, müssen die Patienten beide Beine in annähernd parallele Stellung bringen. Dies vermögen sie nur dadurch zu thun, dass sie das mehr oder weniger steif an die betreffende Extremität befestigte Becken die entsprechende Bewegung ausführen lassen. Die Beckenbewegungen selbst aber werden, wie schon oben erwähnt, durch Verdrehungen der beweglichen Wirbelsäule ermöglicht. Die Anpassungsfähigkeit des Organismus an die beschriebenen Contracturstellungen ist eine erstaunliche und um so bemerkenswerther, als die Contracturstellung selbst in der Regel noch mit einer grösseren oder geringeren Verkürzung der betreffenden Extremität verbunden ist. Die Verkürzung ist die Hauptquelle für die Functionsstörung des ausgeheilten Patienten. Wagener hat genaue Untersuchungen über diese angestellt. Unter den sämmtlichen 106 zur Heilung gelangten Fällen der Tübinger Klinik waren nur 4 — und

zwar ohne Eiterung verlaufene — Fälle ohne Verkürzung ausgeheilt. Bei der Verkürzung unterscheidet man eine absolute und eine scheinbare Verkürzung. Die absolute beruht zu einem Theil auf dem Zurückbleiben des Oberschenkels im Wachsthum, welche von den meisten Autoren im allgemeinen auf Nichtgebrauch des Beines zurückgeführt wird, zum anderen Theil aber auf vorausgegangenen Zerstörungsprocessen am Schenkelkopf und -Hals und auf Pfannenwanderung oder Spontanluxation des Schenkelkopfes. Diese letztere Verkürzung wird durch höheren Stand des Trochanter major über der Roser-Nélaton'schen Linie gekennzeichnet und ist in etwa 4/5 der Fälle vorhanden und oft sehr bedeutend. Dass die reelle Verkürzung bei den resecirten Patienten bedeutend grösser ist als bei den nicht operirten, brauche ich wohl kaum zu erwähnen. Der schon öfters citirte Sasse fand bei seiner Untersuchung, dass die Verkürzung infolge Resection etwa um das Doppelte grösser war als bei der conservativen Therapie. Bei den nicht eitrigen, conservativ behandelten Fällen beträgt sie nach ihm durchschnittlich 4,5 cm, bei den eitrigen 6,5 cm.

Zu dieser reellen Verkürzung kommt nun noch häufig eine scheinbare, welche als Folge der Beckenhebung bei bestehender Adductionscontractur in Erscheinung tritt; diese scheinbare Verkürzung beträgt nach Bruns bei den nicht eitrigen Fällen im Durchschnitt 5,2 cm, bei den eitrigen aber 7,4 cm.

Die reelle und scheinbare Verkürzung zusammen machen die functionelle Verkürzung aus, wie sie beim Auftreten mit dem Fusse auf den Boden thatsächlich zur Geltung kommt. Diese functionelle Verkürzung erreicht ein Durchschnittsmaass von 7 cm, nicht selten aber auch von 10—12 cm. Ist die Verkürzung nicht allzu gross, so können die Patienten durch ausgiebige Verdrehung der Wirbelsäule und des Beckens noch den Fussboden erreichen; sie gleichen in solchen Fällen die Verkürzung in der Regel durch eine erhöhte Sohle aus. In den schwersten Fällen bedienen sie sich lieber der Krücken und lassen ihr Bein ganz ungebraucht herabhängen.

Werfen wir nun noch einmal einen Rückblick auf die Ergebnisse der conservativen und operativen Behandlung der Coxitis. Bei beiden Behandlungsweisen ist die Mortalität ungefähr die gleiche: die functionellen Resultate sind aber bei der conservativen Behandlung entschieden bessere. Atrophie und Verkürzung des Beines sind bei dieser in weit geringerem Maasse ausgesprochen, und den

Contracturen, die häufig bei der conservativen Behandlung vorkommen und einen recht wunden Punkt bilden, stehen Schlottergelenke zugleich mit Contracturen in anderen Fällen bei den Resecirten gegenüber. Wir müssen daher der conservativen Methode unbedingt den Vorzug geben. Sobald wir nun zu dieser Ueberzeugung gelangt sind, wird sich uns wohl unwillkürlich die Frage aufdrängen, ob es nicht möglich ist, die conservative Behandlung so weit zu vervollkommnen, dass die Contracturen beseitigt oder doch wenigstens auf ein Minimum beschränkt werden können. Diese Frage dürfte wohl zu bejahen sein. Zuerst ist es unbedingt nothwendig, dass die Coxitis gleich im Entstehen in Behandlung genommen wird. Je eher die Behandlung eingeleitet wird, desto besser werden auch die Erfolge sein; ja es ist nach verschiedenen Chirurgen gar nicht zu bezweifeln, dass eine richtige mechanische Behandlung, die bei den ersten unscheinbaren und deshalb häufig übersehenen oder missgedeuteten Symptomen einsetzt, den Verlauf der Krankheit wesentlich modificiren und günstig beeinflussen wird, ja dieselbe manchmal sogar coupiren kann. Ist die Krankheit jedoch schon weiter vorgeschritten und haben sich die charakteristischen Contracturstellungen ausgebildet, so kommt es darauf an, ob eine, wenn auch noch so geringe Beweglichkeit des Gelenkes vorhanden ist, oder ob eine völlige Ankylose vorliegt. Bei Vorhandensein von Contracturen verbunden mit völliger Ankylose kann nur die Operation einen sicheren Erfolg liefern. Permanente Extension oder orthopädische Apparate versprechen durchaus keinen Erfolg. Eine Zeitlang wurden die Contracturen durch das Brisement forcé, ein Mittelding zwischen blutiger und unblutiger Operation, zu heilen gesucht. Hiervon sind jedoch die meisten modernen Chirurgen abgekommen, und wird diese Methode nur noch hier und da angewendet. Man sieht sehr häufig im Anschluss an die Ausführung der Operation ein acutes Recidiv der tuberculösen Erkrankung oder Miliartuberculose oder eine acute Vereiterung des Gelenkes auftreten und zieht infolge dessen die blutige Operation vor, welche bessere Chancen bietet. Die blutige Operation besteht entweder in der Osteotomie oder in der Durchschneidung der Weichtheile oder in der Combination beider.

In einer weit angenehmeren Lage befinden wir uns den Contracturen gegenüber, wenn noch eine geringe Beweglichkeit des Femur vorhanden ist. Hier versprechen exacte Schienenhülsenapparate recht günstige Erfolge. Forderung jedoch ist, dass das

Gelenk lange Zeit hindurch auch noch nach erfolgter Heilung der Gelenktuberculose fortgesetzt fixirt wird. Freilich geschieht es häufig genug, dass dieser energischen Forderung von Seiten des Patienten oder dessen Angehörigen nur in geringem Maasse entsprochen wird, sei es nun aus Unverständniss oder aus Bequemlichkeit, zumal wenn der Patient sich wohl befindet und keine Schmerzen mehr hat.

Betreffs der Auswahl portativer Apparate, die in ziemlich grosser Zahl vorhanden sind, dürfte man wohl jetzt durchaus nicht mehr im Zweifel sein. In einer ausführlichen Arbeit über die Behandlung der Coxitis mittelst portativer Apparate hat Hoffa alle bisher angegebenen Stützapparate beschrieben und abgebildet. Nach Hoffa sind die brauchbarsten Apparate die von Hessing construirten; doch gibt es auch genügend Ersatzmittel für diese; so seien die Schienen von Heusner und Port hier besonders genannt. Von den amerikanischen Schienen ist die neuerdings von Dam angegebene wohl die zweckmässigste.

Bei allen Schienenhülsenapparaten ist darauf zu achten, dass sie genau den Körpertheilen anliegen und das Hüftgelenk fest fixiren, ohne jedoch zu drücken, dabei aber Beweglichkeit im Knie- und Fussgelenk gestatten.

In der Hoffa'schen Privatklinik wird vorzugsweise der Hessing-Apparat bei Coxitis angewandt. Die Herstellung und Construction dieses Schienenhülsenapparates ist in dem Lehrbuche der orthopädischen Chirurgie von Hoffa ausführlich beschrieben und ich brauche daher wohl nur darauf hinzuweisen. Ein grosser Vortheil dieses Apparates ist der Umstand, dass er leicht, aber doch dauerhaft und ziemlich bequem für die Patienten ist und unter den Kleidungsstücken, ohne besonders aufzufallen, getragen werden kann. Ohne weiteres ist der Apparat auch anwendbar bei vorhandenen Abscessen und Fisteln. In den meisten Fällen braucht die Maschine gar nicht abgenommen zu werden und es kann zu jeder beliebigen Zeit gegen etwaige Eiterungen eingeschritten werden.

Kommt ein Coxitiker im ersten Stadium der Krankheit in Behandlung oder bestehen noch keine ausgesprochenen Contracturen, so kann der Apparat ohne weiteres angelegt werden. Auffallend ist manchmal, wie schnell die vorher unerträglichen Schmerzen des Patienten nach dem Anlegen des Apparates zum Schwinden gebracht werden. Nicht so einfach ist die Anlegung der Maschine aber, wenn sich schon beträchtliche Contracturstellungen gebildet haben.

Jedoch da am Apparate in sinnreicher Weise verschiedene Vorrichtungen angebracht sind, welche die Flexion sowohl wie die Ab- und Adduction, allerdings langsam, auszugleichen im Stande sind, so haben sich auch hierbei in zahlreichen Fällen die Schienenhülsenapparate in ausgezeichneter Weise bewährt; und das früher vielfach geübte gewaltsame Redressement ist jetzt ziemlich überflüssig geworden. Voraussetzung ist jedoch immer, dass noch eine hinreichende Beweglichkeit des Femur vorhanden ist.

Angelegt werden die Schienenhülsenapparate ebenso wie der Gipsverband in geringer Adduction und leichter Flexion aus denselben Gründen, wie ich sie oben schon angegeben habe. Die Apparate lässt Hoffa so lange tragen, bis alle reflectorischen Muskelspasmen verschwunden sind und vorsichtige Gehversuche ohne Apparat ohne alle Schmerzen ausgeführt werden können. Zur Stütze des Gelenkes lässt er dann aber immer noch ein Jahr lang eine das Gelenk fixirende Lederhülse tragen.

In den letzten Jahren wurden in der Hoffa'schen Klinik die Coxitispatienten noch mit Schmierseife behandelt, ein Verfahren, das zur allgemeinen Kräftigung und Stählung des Körpers mit Vortheil angewendet worden ist und das Hoffa nach eingehender Prüfung vor nicht allzu langer Zeit in der Münchener klinischen Wochenschrift veröffentlicht hat, worauf ich hier nur hinweise.

Da es nun, meine ich, äusserst interessant zu wissen sein dürfte, ob und inwieweit sich auch bei dieser Conservativbehandlung der Coxitis die gefürchteten Contracturen eingestellt haben, hatte Herr Professor Hoffa die grosse Liebenswürdigkeit, mir sein bezügliches Coxitismaterial, das mit Schienenhülsenapparaten behandelt worden ist, in bereitwilligster Weise zur Verfügung zu stellen, und ich möchte über die Ergebnisse dieser Behandlungsweise eine kurze Untersuchung anstellen.

Die Kranken sind durchweg Privatpatienten und zum grossen Theil recht schwere Fälle, was sich wohl schon daraus leicht ersehen lässt, dass viele von weit her hergereist kamen. Zwar ist die Anzahl der Fälle eine recht bescheidene, aber auch hieraus lässt sich schon mit grosser Wahrscheinlichkeit der Schluss ziehen, dass die angewandte Methode eine durchaus rationelle und vielversprechende ist.

Da es gerade bei der Coxitis auf Dauerresultate ankommt, habe ich, um mich über den jetzigen Zustand der Patienten zu vergewissern, Fragebogen an die betreffenden Patienten gesandt.

Zum grossen Theil hat mir auch Herr Professor Hoffa selbst über verschiedene in sehr zuvorkommender Weise das Wünschenswerthe mitgetheilt.

Ich lasse jetzt in aller Kürze die betreffenden Krankengeschichten und das Endresultat der Behandlung folgen:

Nach obiger Tabelle sind im ganzen 22 Patienten mit Schienenhülsenapparaten behandelt worden; von diesen haben 9 Patienten anfangs eine Zeitlang auswärts oder in der Hoffa'schen Klinik selbst Gips- oder Streckverbände erhalten. Getragen wurde der Apparat nach ausgeheilter Coxitis durchschnittlich 2 Jahre lang. Bei Nr. 22 wurde nach der Entlassung anderweitig eine Resection gemacht und ist daher die jetzige Stellung des Beines nicht auf Kosten der Schienenhülsenbehandlung zu setzen.

Was nun die Contracturstellungen betrifft, so ist, meine ich, nach der Behandlung mit Schienenhülsenapparaten ein entschiedener Erfolg zu verzeichnen. Das Bein ist grösstentheils in der Stellung ausgeheilt, welche ihm durch den Apparat gegeben worden ist.

Bei 4 Patienten wurde absolut normaler Gang wieder hergestellt, nämlich bei Nr. 2, 3, 7 und 12. Eine gute Stellung, die nichts zu wünschen übrig lässt, findet sich bei 6 Patienten, bei Nr. 2, 3, 5, 7, 12, 21. Gute Mittelstellung ist bei 6 Patienten vorhanden, bei Nr. 1, 9, 13, 14, 15, 20.

Leichte Flexion in 8 Fällen, und zwar ist die Flexion 5mal bei Nr. 20, 18, 16, 10, 8 mit geringer Adduction, 1mal mit leichter Abduction bei Nr. 17 und 2mal mit Aussenrotation, nämlich bei Nr. 4 und 6, verbunden.

In Streckstellung und stärkerer Abduction ist 1mal, und zwar Nr. 11, die Coxitis ausgeheilt.

Stärkere Grade von Contracturstellungen des Beines sind bei diesen Schienenhülsenapparaten überhaupt nicht vorgekommen, obgleich doch eine grosse Anzahl von den Patienten recht schwere Coxitiden durchgemacht haben. Es dürften daher die erlangten Resultate als äusserst günstige anzusehen sein. Besonders gut haben sich die Schienenhülsenapparate auch bewährt bei den beiden Patienten, die erst im höheren Alter an Coxitis erkrankten; der eine wurde im 28., der andere erst im 35. Lebensjahre von der bösartigen Krankheit befallen. Bei beiden ist die Coxitis in verhältnissmässig kurzer Zeit ausgeheilt, und zwar steht das Bein beide Male in guter Mittelstellung.

| Nr. | Name, Alter, Anamnese der Patienten. Status beim Eintritt in die Klinik | Behandlung | Zeitdauer des Tragens der Apparate | Status praesens |
|---|---|---|---|---|
| 1 | O. P. aus Amsterdam. 10 Jahre alt. Vor einigen Monaten Schmerzen im rechten Bein, nach längerer Zeit Abscess im rechten Hüftgelenk. | Schienenhülsenapparat. In der ersten Zeit wiederholte Punctionen der Abscesse. | 4 Jahre lang, mit kürzerer oder längerer Unterbrechung. | Patient befindet sich recht wohl; es bestehen weder Schmerzen noch Fisteln. Process ausgeheilt. Verkürzung des Beines etwa 3 cm. Das Bein steht in guter Mittelstellung. Der Verkürzung entsprechend leichtes Hinken. Gelenk unbeweglich. |
| 2 | Gräfin S. aus Polen. 8 Jahre alt. Hat sehr heftige Schmerzen im linken Hüftgelenk, die schon längere Zeit bestehen. In der chirurgischen Klinik zu Krakau mit Gipsverbänden ohne Erfolg behandelt. | Schienenhülsenapparat. | Hat den Apparat 2 Jahre getragen, dauernd. | Befinden ausgezeichnet. Schmerzen und Fisteln nicht vorhanden. Der Gang absolut normal. Keine Contracturen. |
| 3 | A. von B., Oldenburg. 4 Jahre alt. Klagt über Schmerzen oberhalb des Knies und hinkt. | Schienenhülsenapparat. | $^1/_2$—$^3/_4$ Jahr lang getragen. | Allgemeinbefinden sehr gut. Ganz normal, völlige Beweglichkeit im Hüftgelenk ohne eine Spur von Verkürzung. Keine Contractur. |
| 4 | A. K., Tuckelhausen, 7 Jahre alt. Als Patient 4 Jahre alt war, bekam er Schmerzen im rechten Hüftgelenk und hinkte; nach einiger Zeit bettlägerig; starke Schwellung im Hüftgelenk, das Bein steht in beträchtlicher Beuge- und Adductionsstellung. | Zuerst Gipsverbände, die Abscesse werden wiederholt punctirt. Später Schienenhülsenapparat. | Trägt den Schienenhülsenapparat noch, seit 2 Jahren etwa. | Patient befindet sich wohl. Abscesse nicht mehr vorhanden. Bein steht in Flexionsstellung von etwa 15° gut abducirt und leicht nach aussen rotirt. Verkürzung etwa 1 bis $1^1/_2$ cm. |

| Nr. | Name, Alter, Anamnese der Patienten. Status beim Eintritt in die Klinik | Behandlung | Zeitdauer des Tragens der Apparate | Status praesens |
|---|---|---|---|---|
| 5 | M. V., Koblenz. 10 Jahre alt. Schmerzen im linken Hüftgelenk und Hinken vorhanden. In ihrer Heimat mit Gipsverbänden behandelt. | Schienenhülsenapparat. | Trägt den Apparat erst seit $^3/_4$ Jahren. | Es besteht ein Darmkatarrh, sonst Befinden gut. Process in der Hüfte ausgeheilt. Gelenk beweglich, ohne eine Spur von Deformität. |
| 6 | A. K., Lemberg. 14 Jahre alt. Ist in der Klinik zu Lemberg mit Gipsverbänden behandelt worden. Es besteht in der linken Hüfte ein grosser Abscess. | Schienenhülsenapparat. Abscesse wurden 9mal punctirt. Vor 3 Jahren aus der Klinik entlassen. | Patient hat den Apparat $2^1/_2$ Jahre lang getragen. | Abscesse völlig ausgeheilt. Befinden gut. Das Bein steht in leichter Flexion und ist in Mittelstellung und leichter Aussenrotation fixirt. Verkürzung $2^1/_2$ cm. Gang trotz der Verkürzung ein recht guter. |
| 7 | A. N., Schleiz. 7 Jahre alt; an florider Coxitis mit Schmerzen, freiwilligem Hinken und Abscess vor längerer Zeit erkrankt. | Schienenhülsenapparat. | Patient hat den Apparat vom Frühjahr 1896 bis April 1898 getragen. | Process ausgeheilt. Gelenk sehr gut beweglich. Bein steht in guter Stellung. Keine Verkürzung vorhanden. |
| 8 | L. H., Burgel. 8 Jahre alt. Vom 5. Jahre an krank; Klagen über Schmerzen und Schwellung im linken Hüftgelenk, ist in Frankfurt und in anderen Kliniken behandelt worden, ohne dass eine Besserung eingetreten ist. | Schienenhülsenapparat. Vor $^1/_2$ Jahr aus der Klinik entlassen. | Trägt noch Lederhülse. | Patient ist ohne Klagen. Das Bein steht in leichter Flexion und geringer Adductionsstellung. Verkürzung 3 cm. Es wird ein Stock beim Gehen benutzt. |

| Nr. | Name, Alter, Anamnese der Patienten. Status beim Eintritt in die Klinik | Behandlung | Zeitdauer des Tragens der Apparate | Status praesens |
|---|---|---|---|---|
| 9 | P. J., Karlsruhe. 7 Jahre alt. Schmerzen im linken Hüftgelenk, welche Sommer 1893 begonnen haben. Kommt Januar 1895 in Behandlung. Das Bein steht in Flexion von 135°. Trochanter äusserst druckempfindlich. Beim Auftreten lebhafte Schmerzen. | Bekam zuerst Gipsverband, dann Schienenhülsenapparat. Mai 1895 entlassen. | 2 Jahre lang. | Process in der Hüfte ausgeheilt. Patient ist ohne Klagen, kann ohne Anstrengung gehen, benutzt keinen Stock. Verkürzung 2 cm. Das Bein steht in Mittelstellung und ist leicht nach aussen rotirt. |
| 10 | G. H., Wertheim. 3½ Jahre alt. Das Hüftleiden hat mit 2½ Jahren angefangen, kommt 1890 in Behandlung. Es bestehen starke Schmerzen im rechten Hüftgelenk und ziemlich ausgesprochene Flexion und leichte Abduction und Aussenrotationsstellung. | Schienenhülsenapparat. Nach 3 Monaten mit Apparat entlassen. | 1½ Jahre lang. | Befindet sich gesund und munter, kann ohne Anstrengung und gut gehen, Verkürzung 2—3 cm. Das Bein steht in leichter Flexion und Adduction und geringer Aussenrotation fixirt. |
| 11 | A. H. aus H. 12 Jahre alt. Das Hüftleiden hat infolge eines Falles begonnen, als Patient 6 Jahre alt war. Pfingsten 1894 tritt er in Behandlung. Es bestehen Schmerzen, Schwellung, Abscess und Contracturstellungen. | Patient trat Pfingsten 1894 in die Klinik ein und bekam zuerst einen Gipsverband, dann Schienenhülsenapparat. Novemb. 1894 entlassen. | 1½ Jahre lang. | Allgemeinbefinden gut, der Gang ist gut. Beim Gehen keine Ermüdung, das Bein ist in Streckstellung und etwas stärkerer Abduction fixirt; kaum eine Verkürzung vorhanden. |

| Nr. | Name, Alter, Anamnese der Patienten. Status beim Eintritt in die Klinik | Behandlung | Zeitdauer des Tragens der Apparate | Status praesens |
|---|---|---|---|---|
| 12 | O. H., Berlin. 6 Jahre alt, hat vor 1½ Jahren heftige Schmerzen in der rechten Hüfte bekommen, freiwilliges Hinken vorhanden. Mütterlicherseits hereditär tuberculös belastet, war längere Zeit mit seiner Mutter in Davos. | Schienenhülsenapparat. | 1½ Jahre, soll den Apparat aber noch einige Zeit tragen, der Vorsicht halber. | Bei seiner letzten Untersuchung vor nicht langer Zeit war der Process in der Hüfte ausgeheilt, Gelenk völlig schmerzfrei, beweglich und in normaler Stellung. |
| 13 | Herr B. aus Moskau. 35 Jahre alt, ist seit einiger Zeit krank an seiner linken Hüfte, die Krankheit begann mit starken Schmerzen und Schwellung und wurde für eine rheumatische Affection des Hüftgelenkes gehalten. Er wurde nach Wiesbaden geschickt. Das Baden bekam ihm jedoch schlecht und er wurde bald bettlägerig. Als darauf die Diagnose auf Coxitis richtig gestellt war, bekam er ½ Jahr lang zuerst Extensionsverband, dann Gipsverband, von Wiesbaden kam er in die Hoffa'sche Klinik. Bei seinem Eintritt war das zweite Stadium der Coxitis vorhanden. | Schienenhülsenapparat. | 2½ Jahre lang, da Patient wieder seinem Beruf nachgehen wollte, wurde der Apparat vor 3 Jahren entfernt. | Das Bein steht in guter Mittelstellung und ist in der Hüfte vollständig fixirt, Verkürzung 2 cm. Patienten geht es sehr gut, er vermag seinen Beruf als Ingenieur vollkommen auszufüllen. |
| 14 | M. T., Burgkundstadt. 4 Jahre alt. Vor 2 Jahren stellten sich Schmerzen und Schwellung in der linken Hüfte ein. | Schienenhülsenapparat. Punction von Abscessen. | 2 Jahre lang. | Patient ist sehr gesund, Schmerzen und Schwellung nicht vorhanden. Das Bein steht in guter Mittelstellung. Verkürzung 2 cm. |

| Nr. | Name, Alter, Anamnese der Patienten. Status beim Eintritt in die Klinik | Behandlung | Zeitdauer des Tragens der Apparate | Status praesens |
|---|---|---|---|---|
| 15 | E. B., Tiefenort. 14 Jahre alt. Die Krankheit begann 1894, zuerst Schmerzen, Hinken, später Abscesse. Kommt 1896 in Behandlung. | Schienenhülsenapparat. Im vorigen Jahre wurde eine Operation gemacht, wobei das gesunde Bein verkürzt wurde, um die Verkürzung des kranken Beines auszugleichen. | 2 Jahre lang. | Allgemeinbefinden gut. Das Bein steht in guter Mittelstellung, geringe Beweglichkeit ist vorhanden. |
| 16 | M. Sch., Schweinfurt. 4½ Jahre alt. Bei der Aufnahme Coxitis im zweiten Stadium, Senkungsabscess in der rechten Hüfte. | Schienenhülsenapparat. Wiederholt Punction der Abscesse. | 3 Jahre lang. | Process ist ausgeheilt. Das Bein steht in leichter Flexionsstellung und leicht adducirt. Verkürzung 3 cm. Allgemeinbefinden gut. |
| 17 | W. R., Güsten. 4 Jahre alt. Vor einem Jahre traten freiwilliges Hinken und Schmerzen im Beine auf. Kommt October 1896 in Behandlung. | Schienenhülsenapparat. Nach 3 Wochen aus der Klinik entlassen mit der Weisung, den Apparat noch längere Zeit zu tragen. Zu Hause stellten sich Abscesse ein, die wiederholt eröffnet wurden. Jodoformemulsion ins Gelenk. | Patient hat den Apparat mit zeitweiser Unterbrechung bis vor Kurzem noch getragen. | Es secerniren noch zwei Fisteln. Patient läuft ohne Stock und ohne Beschwerden. Es besteht eine Verkürzung von etwa 2½—3 cm. Das Bein steht zur Zeit in leichter Flexion und geringer Abduction und etwas nach aussen rotirt. |
| 18 | H. G., Thüringen. 12 Jahre alt. Kommt in sehr elendem Zustande im zweiten Stadium der Coxitis in Behandlung; das linke Bein steht in starker Flexion, Adduction und Innenrotation; in der Trochanterengegend ist ein grosser Congestionsabscess vorhanden. | Schienenhülsenapparat. 12malige Punction der Abscesse und Jodoforminjectionen. | 3 Jahre lang. | Der Process ist ausgeheilt. Das Bein steht leicht flectirt, in geringer Adduction und ist in der Hüfte unbeweglich. Verkürzung 3 cm. Patientin geht mit erhöhter Sohle ohne Anstrengung und hat sich in ihrem Allgemeinbefinden sehr gut erholt. |

| Nr. | Name, Alter, Anamnese der Patienten. Status beim Eintritt in die Klinik | Behandlung | Zeitdauer des Tragens der Apparate | Status praesens |
|---|---|---|---|---|
| 19 | G. S., Fulda, kommt mit einer Coxitis sinistra mit beträchtlicher Flexion, Adduction und Innenrotation des Beines in die Klinik. In der Trochanterengegend ist ein Congestionsabscess vorhanden. | Schienenhülsenapparat. Mehrmalige Punction und Jodoformbehandlung der Abscesse. | 2 Jahre lang. | Die Coxitis ist vollständig ausgeheilt. Das Bein steht leicht flectirt und in geringer Abductionsstellung. Verkürzung $2^1/_2$ cm. Befinden vortrefflich. |
| 20 | Herr S. aus K., Rheinprovinz. 28 Jahre alt; lebt seit mehreren Jahren, da er brustleidend ist, im Süden. Seit $^1/_2$ Jahr entwickelte sich eine linksseitige Coxitis; er ging nach Wiesbaden ins Bad und wurde dort mit Gipsverbänden behandelt. Von dort kam er hier in die Klinik. Bei der Aufnahme typische Coxitis im ersten Stadium, teigige Schwellung der Hüftgegend. | Bekommt Schienenhülsenapparat, mit dem er nach einigen Tagen nach Nizza fährt. | Hat den Apparat 3 Jahre lang getragen. | Der Process in der Hüfte ist jetzt vollständig ausgeheilt. Das Bein steht in guter Mittelstellung in der Hüfte fixirt. Patient geht es ganz ausgezeichnet; da er sich in sehr guten Verhältnissen befindet, geht er den ganzen Tag spaziren und hat sich das Allgemeinbefinden allmählich ausserordentlich gebessert. Der Vorsicht halber soll der Apparat noch einige Zeit getragen werden wegen des vorgeschrittenen Alters. |
| 21 | E. E., Frankfurt. 8 Jahre alt. Beim Eintritt in die Klinik vor 3 Jahren fanden sich Contracturstellungen des linken Beines, starke Schmerzhaftigkeit der Hüftgegend und 4—5 Fisteln. | Schienenhülsenapparat, die Fisteln werden ausgekratzt. | $2^1/_4$ Jahre lang. | Die Stellung des Beines ist eine sehr gute. Verkürzung des linken Beines beträgt 2 cm. Es besteht noch eine Fistel, welche von Zeit zu Zeit etwas secernirt. Bei Witterungswechsel verspürt Patientin öfters Schmerzen in der Hüftgegend. Allgemeinbefinden ist befriedigend und kann Pat. Stunden lang gehen, ohne zu ermüden. |

| Nr. | Name, Alter, Anamnese der Patienten. Status bei der Aufnahme in die Klinik | Behandlung | Dauer des Tragens der Apparate | Status praesens |
|---|---|---|---|---|
| 22 | G. aus Lodcz. 7 Jahre alt. Patient hatte beim Eintritt in die Klinik eine Coxitis im zweiten Stadium mit grossem Senkungsabscess in der rechten Hüftgegend. | Schienenhülsenapparat. Da der Senkungsabscess durchzubrechen droht, wird er incidirt. Patient war ½ Jahr in der Anstalt. | Als sich beim Patienten nach der Entlassung nach einiger Zeit wieder Fisteln gebildet hatten, wurde er in einer anderen Anstalt resecirt. | Es bestehen zur Zeit immer noch zwei Fisteln, die nicht ausheilen wollen. |

Nicht so ausgezeichnete Erfolge ergab die Schienenhülsenbehandlung bei Coxitis, was die Verkürzung betrifft. Bei fast allen Patienten ist eine Verkürzung des Beines zurückgeblieben. Aber wie dürfte es auch anders zu erwarten sein bei einer so schweren und lang dauernden Gelenkerkrankung!

Obgleich nun die Schienenhülsenbehandlung äusserst günstige Resultate geliefert hat, so wird sie sich allgemein wohl kaum einbürgern, weil die Apparate verhältnissmässig recht theuer sind und den ärmeren Volksklassen daher kaum in grossem Maassstabe zu Theil werden können.

Zum Schlusse komme ich nun noch einer angenehmen Verpflichtung nach, indem ich Herrn Professor Hoffa für die gütige Ueberlassung seiner Krankengeschichten, sowie für die freundliche Anregung und Hilfeleistung, mit der er mir stets zur Seite gestanden hat, und auch für die mir sehr willkommene Erlaubniss zur Benutzung seiner Privatbibliothek meinen besten Dank ausspreche.

Desgleichen danke ich auch Herrn Geheimen Medicinal- und Hofrath Professor Dr. K. Schönborn für die freundliche Uebernahme des Referates.

# XIV.

# Zur Behandlung der Fracturen der unteren Extremität.

Vortrag, gehalten in der Frühjahrsversammlung der Vereinigung rheinisch-westfälischer Chirurgen zu Düsseldorf.

Von

**Dr. Ferd. Schultze,**

chir. Oberarzt am St. Vincenz-Hospital zu Duisburg.

Mit 2 in den Text gedruckten Abbildungen.

Meine Herren! Die allgemein jetzt übliche Methode bei Behandlung der Fracturen der unteren Extremität ist die Extension unter schwerer Belastung. Immer wieder vorkommende Misserfolge, welche allerdings nicht allein auf die Methode, sondern auch auf die verschiedensten ungünstigen Nebenumstände zurückzuführen waren, haben mich veranlasst, ein Verfahren in Anwendung zu bringen, welches die Extension mit dem Contentivverband vereinigt. Wenn auch meine Erfahrungen sich nicht auf eine grosse Anzahl von Fällen beziehen, so erscheint es mir doch wünschenswerth, eine Methode mitzutheilen, welche den Erfolg sicherer gewährleistet, als die bisher angewandten Massnahmen.

Zur Anlage des Verbandes bediene ich mich eines besonderen Tisches[1]), welcher zugleich den verschiedensten orthopädischen Zwecken dienen soll.

Beifolgende Abbildung zeigt den Tisch mit den abgeklappten Mittelstücken, das Kopf- und Fussstück stehen fest. Auf letzterem

[1]) Bericht in der Versammlung der Naturforscher und Aerzte.

ist ein Kreissegment, in dem eine Schraube beliebig geführt werden kann, montirt. In der Mitte des Tisches findet sich eine Vorrichtung in Gestalt einer Doppelschraube, welche mit zwei senkrecht stehenden Wangen armirt ist, um das Becken aufzunehmen.

Ich benutze stets den Tisch bei Anlage des Verbandes, will aber hier schon bemerken, dass sich derselbe sehr bequem improvi-

Fig. 1.



siren lässt. Damit wird der mir wohl nicht mit Unrecht gewordene Vorwurf des complicirten Verfahrens dauernd beseitigt.

Drei Forderungen, welche die Verbesserung der Behandlungsmethode enthalten, müssen unbedingt gestellt werden: 1. die denkbar geringste Verkürzung, 2. eine der Norm nachkommende Stellung der Fragmente, 3. eine permanente Retention.

In kurzen Zügen will ich Ihnen die Methode, welche scheinbar complicirt, thatsächlich aber sehr einfach ist, auseinandersetzen.

Es handelt sich im allgemeinen um einen Gipsverband der ganzen Extremität, welcher durch Autoextension wirken soll, und dessen Druckpunkte oben am Tuber ischii, unten auf dem Dorsum pedis sich befinden.

Nacheinander folgen der Extensionsverband, die Anlage einer Gipshose, die Andrehung der Schraube und zum Schluss die Vervollständigung des Gipsverbandes für die ganze Extremität.

Der Extensionsverband wird in der gewöhnlichen Weise an-

gelegt, und zwar mit dickem Segeltuchheftpflaster, oder Heusner[1])-Masse, dem sich die Einwirkung der ganzen Extremität mit einer gewöhnlichen Gazebinde anschliesst.

Von grösster Wichtigkeit ist die Application der Gipshose, welche allerdings mit einigen Unbequemlichkeiten verbunden ist. Durch die Gipshose soll das Becken festgelegt werden, so dass später durch die Extension keine Senkung desselben erfolgen kann. Um nun eine weitere Verschiebung des Beckens und zwar eine Drehung desselben mit dem Gipsverband zu vermeiden, gelangt dann die Beckenschraube zur Verwendung. Diese halte ich, selbst wenn man die ganze Extension in wesentlich einfacher Weise ausführt, doch für unumgänglich nothwendig, da nur dann allein die bei fixirtem Becken noch vorhandene Mobilität der Wirbelsäule ausgeschaltet werden kann.

Was nun die Anlage dieses Beckengipsverbandes angeht, so ist zunächst eine geringe, jedoch ganz gleichmässige Abductionsstellung zu beobachten. Sehr wichtig ist die Polsterung am Tuber ischii, da hier der eine Druckpunkt für die Autoextension liegt. Man muss gerade so wie bei künstlichen Prothesen hier einen starken Wulst bilden, welcher dem Patienten jede Unbequemlichkeit nimmt. Schäfte von künstlichen Beinen geben ein gutes Material. Ich habe stets mit kleinen Gummibällen den Druckpunkt zu entlasten gesucht und bis jetzt mit ganz gutem Erfolge. Sechs kleine, starke, taubeneigrosse Bälle werden in einem Tricot nebeneinander durch einige Nadelstiche festgelegt, dann eingegipst, so dass die Lage genau der Analfalte entspricht. Um die Festigkeit des Verbandes, besonders an der vorderen Seite zu erhöhen, lege ich das von Heusner empfohlene Stuhlgeflecht ein. Ausserdem werden noch breite Matratzengurte eingegipst, deren Enden nach dem Rücken hin convergiren und zu einem Gurt sich vereinigen. Letzterem möchte ich einen besonderen Werth beilegen, weil derselbe den Zweck hat, die Gipshose fest gegen das Tuber ischii zu ziehen. Nach diesen Vorarbeiten wird die Extension eingeleitet. Der Gurt, welchen wir in der Gipshose festlegten, wird am Kopfende des Tisches befestigt; die Fussschraube, auf einem Segment am untersten Ende des Tisches reitend, wird mit dem Extensionsverbande ver-

[1]) Heusner-Masse wird zweckmässig direct von Lütgenau u. Co., Crefeld, bezogen, da die selbstpräparirte Masse sich nicht immer bewährt hat.

bunden und tritt in Thätigkeit. Nachdem die Gipshose sich gut angezogen hat, wird die Extension für einen Augenblick unterbrochen, um das Becken vermittelst der Beckenschraube festzulegen. Alsdann lässt man die Fussschraube weiter wirken, bis die Verkürzung ausgeglichen ist.

Es ist eine Aufgabe der Röntgenkunde, dies vermittelst der Röntgenstrahlen zu bestimmen. Bei der Beurtheilung der Oberschenkelbrüche beispielsweise würden sich bei unseren Manipulationen keine sonderlichen Schwierigkeiten ergeben, um während der Ex-

Fig. 2.

tension die Fragmentstellung zu controlliren. Nur die geeigneten Räumlichkeiten neben den Operationsräumen sind dazu erforderlich. Ohne Zweifel ist die Ausnützung der Röntgenstrahlen während der Verbandanlage von der grössten Bedeutung. Die Technik muss hier so weit ausgebildet werden, dass sich die Correctur vor unseren Augen vollzieht und dass eventuelle Dislocationen manuell beseitigt werden.

Die Vervollständigung des Gipsverbandes zur vollen Gipshose bildet den Schluss. Das Dorsum pedis muss mit einem Filzpolster versehen sein, um Druck zu vermeiden. Verstärkungen der Gipshose sind auch hier vermittelst des Stuhlgeflechts in sehr einfacher Weise zu erreichen. Nachdem der Gipsverband vollständig erhärtet ist, wird erst die Extension beseitigt. Wegen der bei jedem Oberschenkelbruch vorhandenen Rotation nach aussen muss stets das periphere Fragment in Rotation nach innen gestellt werden.

Bis jetzt habe ich den Patienten noch Bettruhe anempfohlen und das Umhergehen nach erreichter Consolidation erst gestattet, habe mich mittlerweile jedoch entschlossen, die Patienten nach

14 Tagen aufstehen zu lassen, um auf Krücken sich zu bewegen.

Indicirt ist die Behandlungsmethode bei allen Brüchen des Oberschenkels, sowohl im Bezirk der Gelenke, wie des Schaftes. Die Unterschenkel kommen nur bis zum unteren Drittheil in Frage.

Unangenehme Zufälle haben sich im grossen Ganzen nicht eingestellt. Einmal ist Decubitus am Tuber aufgetreten. Bei genügender Vorsicht ist dies leicht zu vermeiden, besonders wenn wir die erwähnte Gummipolsterung anbringen.

Zu erwähnen ist, dass bei Fracturen in der Nähe des Kniegelenks sich leicht ein Genu recurvatum ausbildet, falls nicht während der Anlage des Verbandes die Fracturstelle von unten her gestützt wird.

Als eine überraschende Zugabe hat sich die Lockerung des Verbandes, welche durch Abschwellen des Beines eintritt, ergeben. Störungen im Resultat sind jedoch trotz erheblicher Lockerung nicht eingetreten. Die Extensionswirkung wird dadurch nicht beeinflusst.

Was nun die Vorzüge der skizzirten Methode angeht, so lassen sich dieselben kurz zusammenfassen, indem allen Anforderungen, welche man an eine correcte Behandlung der Fracturen stellt, in denkbar vollstem Maasse Rechnung getragen wird. Die Extension bei fixirtem Becken, das Erstarren des Gipsverbandes und die dadurch bedingte Retention der Fragmente, endlich die durch die Manipulationen möglichst herabgeminderte Verkürzung sind Gesichtspunkte, welche bei den anderen Behandlungsmethoden nicht in dem Maasse gewürdigt werden können.

Ich gebe zu, dass die Anlage der Gipshose etwas unbequem ist, man darf jedoch nicht vergessen, dass mit der Anlage eines derartigen Verbandes der Fall erledigt ist, wohingegen bei der Gewichtsextensionsmethode so viel Unbequemlichkeiten intercurriren, abgesehen von den eventuellen Dislocationen trotz Seitenzug etc.

Nach 4—6 Wochen wird der Verband entfernt und das Bein präsentirt sich so, wie es fixirt wurde. Dass die Verkürzungen ganz ausgeglichen werden, soll hier nicht behauptet werden, bestimmt ist jedoch eine denkbar grösste Herabminderung derselben. Jedenfalls werden die grossen Verkürzungen von 3—5 cm, wie solche nicht selten anzutreffen sind, durch die Behandlungsmethode mit Sicherheit vermieden. Die Messung der Differenz lässt sich in folgender Weise genau ausführen. Man legt die Sagittalachse fest

und stellt darauf die ⊥. Vorausgesetzt ist genaue Richtung des Beckens und gleichmässige Abduction beider Linien.

Um das ganze erwähnte Verfahren zu vereinfachen, und dasselbe allgemein zugänglich zu machen, möchte ich folgende Modification vorschlagen.

Dasjenige, was erforderlich, und auch überall leicht zu beschaffen ist, sind zwei Wellen (Gasrohre), welche am Kopf- resp. Fussende eines Tisches befestigt werden. Die Beckenschraube kann durch eine Serie von Holzkeilen mit der nothwendigen Polsterung ersetzt werden. Die Anlage des Verbandes regelt sich nun in folgender Weise. Zunächst wird wieder in Abductionsstellung die Gipshose angelegt. Beiderseits werden Matratzengurte eingegipst, die nach hinten convergiren, in der Mittellinie zusammentreffen und den Extensionsgurt für das Becken bilden. Zugleich wird durch diese Extension die Gipshose angezogen, so dass dieselbe fest dem Tub. ischii anliegt. Der Extensionsverband an der verletzten Extremität wird in üblicher Weise gemacht.

Um nun die Vervollständigung des Gipsverbandes zu erreichen, muss der ganze Oberkörper durch Unterschieben von Kissen höher gelagert werden. Alsdann kann man die Extremität bequem umkreisen. Die Extension derselben erfolgt durch die am Fussende angebrachte Welle. Damit nun die Extension in horizontaler Richtung erfolgen kann, schaltet man am Fussende einen entsprechend hohen Holzklotz zur Direction der Extensionsschnur ein.

Auf diese Art und Weise wird die Anlage des Verbandes sehr vereinfacht und dürfte es möglich sein, den Verband unter allen Verhältnissen anlegen zu können.

XV.

# Aus der chirurgischen Abtheilung der Magdeburger Krankenanstalt Sudenburg.

## Abdomen obstipum (angeborene Verkürzung des Musculus rectus abdominis[1]).

Von

Dr. **Habs.**

Meine Herren! Ich wollte mir erlauben, Ihnen hier ein Kindchen vorzustellen, an welchem wir vor einem halben Jahre wegen einer äusserst seltenen Deformität eine Operation vorgenommen haben. Es handelt sich, kurz gesagt, um eine angeborene Verkürzung des linken Rectus abdominis, und haben wir bei dem Kinde den ganzen Muskel exstirpirt, ausserdem noch den gleichfalls, aber weniger hochgradig verkürzten, rechten Rectus tenotomirt.

Wenn ich Ihnen die Krankengeschichte (Journal 1898/1899, Nr. 774) recapituliren darf:

Ida Oeltze, 5 Monate alt, Zimmermannstochter aus Gr.-Ottersleben wurde am 11. November 1898 auf meine Abtheilung aufgenommen wegen einer eigenartigen Verbildung des ganzen Rumpfes.

Anamnese: Die Eltern des Kindes sowie seine drei Geschwister sind gesund; auch sollen nach Angabe der Eltern Missbildungen irgend welcher Art in der Familie nicht vorgekommen sein.

Während der Schwangerschaft habe die Mutter weder ein Trauma erlitten, noch irgend eine Krankheit durchgemacht.

Die Geburt des Kindes, welche am 16. Juni 1898 erfolgte, sei

---

[1]) Vorgetragen und demonstrirt in der Medicinischen Gesellschaft zu Magdeburg am 4. Mai 1899.

normal (Kopfgeburt) ohne Kunsthilfe und ohne besondere Schwierigkeiten verlaufen. Fruchtwasser sei in ziemlich reichlicher Menge vorhanden gewesen. 3 Wochen nach der Geburt fiel den Eltern ein stärkeres Hervortreten der seitlichen Bauchpartien auf.

Am 7. September 1898 sah ich das Kind zum erstenmal.

Es bestand bereits damals, d. h. 12 Wochen post partum, eine starke Verkürzung des linken Rectus abdominis. — An Stelle des Muskels fühlte man eine derbe, schwielige, steinharte Masse, so dass es den Anschein hatte, als ob das Brustbein direct bis zur Symphyse reichte. — Die seitlichen Bauchpartien waren stark vorgewölbt, derart, dass der Hausarzt, wie er mir mittheilte, beim ersten Anblick an eine hochgradige, beiderseitige Hydronephrose dachte.

Am 11. November 1898 wurde das nunmehr 5 Monate alte Kind uns im elendesten Zustande wieder zugeführt. — Dasselbe hatte nach Angabe der Mutter viel an Durchfall gelitten, wodurch es in seinem Ernährungszustande sehr herunter gekommen war; auch hatte sich seit einigen Wochen ein beträchtlicher Mastdarmvorfall ausgebildet, der auch vom Arzt nicht zurückzubringen war und ständig an Grösse zunahm.

Der Aufnahmebefund war folgender: Schwach entwickeltes Kind von schlechtem Ernährungszustande. Fettpolster geschwunden. Augen tief in den Höhlen liegend. Es besteht Husten und Durchfall.

Ueber den Lungen hört man vielfach Rasselgeräusche.

Am Herzen sind besondere Veränderungen nicht nachweisbar.

Der linke Rectus abdominis ist sehr stark verkürzt und in eine derbe, knochenharte Masse verwandelt. Infolge dieser Verkürzung ist der Processus xyphoideus der Symphyse auf wenige Centimeter genähert. Die seitlichen Bauchpartien treten beiderseits sehr stark „ballonartig“ hervor, so dass der Hausarzt, wie erwähnt, beim ersten Anblick an eine doppelseitige, hochgradige Hydronephrose dachte.

Der untere Theil des Brustkorbes ist im Querdurchmesser fassartig erweitert.

Das Brustbein ist durch Zug des verkürzten Rectus in den unteren Partien etwas eingezogen (Trichterbrust). Die Bauchhaut ist, gleichfalls infolge der Verkürzung des Rectus, in mehrere tiefe Querfalten gelegt.

Die ganze Wirbelsäule ist infolge der Verkürzung des Rectus verkrümmt; wir haben eine Totalkyphose mit der höchsten Prominenz in der Gegend der Lendenwirbelsäule.

Die Wirbelsäule ist gewissermassen durch den verkürzten Rectus gespannt wie ein Bogen durch seine Sehne. — Das Kind liegt im Bett ständig mit an den Bauch gezogenen Beinen. — Die Beine lassen sich nicht gerade strecken, was seinen Grund in einer durch die Verkürzung des Rectus bedingten Aufwärtsdrehung des Beckens hat.

Der Mastdarm ist etwa in der Länge von 15 cm prolabirt. Der Prolaps lässt sich nicht zurückbringen, da er hervorgerufen ist durch eine von der Deformität des Rectus bedingte Raumbeengung in der Abdominalhöhle. Kopf, Hals und Extremitäten zeigen keinerlei Verbildungen noch sonstige Veränderungen.

Indicationsstellung: Da die Deformität ausschliesslich durch Verkürzung des linken Rectus bedingt erschien, da weiterhin die Recti durch manuellen Zug sich nicht dehnen liessen und da schliesslich durch die secundäre Verengerung des Abdominalraumes eine directe Lebensgefahr vorlag, eine Lebensgefahr, welche einmal gegeben wurde durch mangelhafte Nahrungsaufnahme, zu zweit durch den irreponiblen, ständig an Grösse zunehmenden Mastdarmprolaps, so entschloss ich mich zu einem operativen Vorgehen, und zwar wählte ich als sicherste Methode die Totalexstirpation des verkürzten Muskels.

Operation: 15. November 1898 Vormittags, Dauer der Operation 32 Minuten. Narkose mit Alkohol-Chloroform-Aether-Gemisch. — Es wurden 8 g des Narcoticums verbraucht. — Ich machte den Hautschnitt genau im Verlauf des verkürzten als starrer Tumor fühlbaren Muskels.

Der freigelegte Muskel war in seiner ganzen Ausdehnung gleichmässig in eine weisse, derbe, fibröse Masse verwandelt, in welcher makroskopisch keinerlei Muskelfasern zu erkennen waren.

Von der vorderen Rectusscheide war die fibröse Masse nicht zu isoliren, so dass ich dieselbe mit entfernen musste.

Sobald der Muskel (in seiner ganzen Länge) exstirpirt war, was ich unter sorgfältiger Schonung der nicht verwachsenen, hinteren Rectusscheide ausführte, zeigte sich, dass diese hintere Rectusscheide in gleiche Querfalten gelagert war wie die äussere Haut. — Diese Querfaltung verstrich nach Exstirpation des Muskels sofort.

Als ich nach Entfernung des linken Rectus versuchte, den Rumpf zu strecken, ergab sich, dass auch der rechte Rectus, wenn auch in weniger hohem Maasse verkürzt war.

Ich unterminirte von dem ersten Hautschnitt aus die Haut nach rechts hin und durchschnitt den Muskel an zwei verschiedenen Stellen quer zu seinem Faserverlauf. Ich machte also die offene Tenotomie. Dabei zeigte sich, dass der Muskel, d. h. der rechte Rectus in weniger hohem Maasse degenerirt war als der linke, derselbe liess musculäre Elemente in reichlicher Zahl erkennen.

Ich schloss sodann die Hautwunde durch exacte Naht, legte jedoch nach rechts und links zwei Knopflochdrainagen an, in welche ich ein kleines Stückchen steriler Gaze jederseits einführte.

Weiterer Verlauf: Sofort nach der Operation verschwand die eigenartige Configuration des Rumpfes; das Brustbein hob sich, die vordere Bauchwand wölbte sich hervor, die Flankenvorwölbung verschwand, die Wirbelsäule verlor ihre totalkyphotische Krümmung, die Beine liessen sich vollkommen strecken. Der Mastdarmvorfall, welcher bis dahin irreponibel war, liess sich mit Leichtigkeit zurückbringen; in den ersten 8 Tagen nach der Operation trat der Mastdarmvorfall ab und zu, seitdem aber nie wieder hervor.

Der Wundverlauf war ein reactionsloser. Am 6. Tage (21. November) wurden die Nähte sowie die Gazedrains entfernt. Am 13. Tage (28. November) wurde das Kind geheilt entlassen; es hatte allerdings noch etwas Bronchitis.

Wie Sie heute (4. Mai), d. h. ein halbes Jahr nach der Operation sehen, ist das Kind von blühendem Aussehen und wohlgenährt.

Der Mastdarmvorfall ist dauernd geschwunden, die Deformität ist vollkommen behoben. — Irgend welche Störungen, die durch Wegfall des Muskels bedingt wären, bestehen nicht. Die Bauchdecken sind fest, nirgends besteht eine nachweisbar schwache Stelle; die Bauchpresse functionirt exact. Urinentleerung und Defäcation gehen normal vor sich.

Epikrise: Die beschriebene Deformität steht meines Wissens bislang einzig da. Ich selbst habe wenigstens keinen gleichen oder ähnlichen Fall in der mir zugänglichen Literatur auffinden können.

Es fragt sich nun, wie sollen wir die Deformität bezeichnen? Ich möchte dieselbe „Abdomen obstipum“ taufen, da sie so viele Analogien mit dem Caput obstipum bietet.

So möchte ich in erster Linie bezüglich der Aetiologie der Deformität unseren Fall in Analogie zum Caput obstipum setzen.

Wie Ihnen allen bekannt ist, hat Stromeyer die Theorie

aufgestellt, dass das Caput obstipum entstehe durch Traumen, durch Einrisse des Sternocleidomastoideus bei schweren Geburten. Eine Theorie, der neuerdings Petersen entgegengetreten ist, um für das Angeborensein, d. h. für die intrauterine Entstehung des Caput obstipum zu plaidiren.

Für traumatische Entstehung sprechen im allgemeinen folgende Momente:

1. Das Vorhergehen einer schweren Geburt.

2. Der bald nach der Geburt erbrachte Nachweis eines Hämatomes im Muskel.

3. Der Nachweis einer narbigen Degeneration im Muskel.

Für das Angeborensein der Deformität hingegen sprechen u. a.

1. Eine vorhandene erbliche Anlage, sowie das Vorhandensein anderweitiger angeborener Deformitäten.

2. Das Vorhandensein der Deformität unmittelbar nach einer leicht und ohne Kunsthilfe erfolgten Geburt.

3. Die nutritive Schrumpfung des Muskels in seiner ganzen Ausdehnung ohne Nachweis einzelner narbiger Herde.

Fragen wir nun, welche von diesen Momenten für unsern Fall zu verwerthen sind, so dürfte für ein Trauma intra partum nichts sprechen. Es fehlt das Vorhergehen einer schweren Geburt. Es fehlt der Nachweis narbiger Einzelherde in der Muskelsubstanz.

Um einen Fehler in der Anlage handelt es sich wohl sicher nicht. Dieses geht daraus hervor, dass sowohl Haut wie innere Rectusscheide in normaler Flächenausdehnung ausgebildet und daher in Falten gelagert waren.

Eine Wachsthumsbehinderung durch Raumbeschränkung in Cavo uteri scheint auch nicht vorzuliegen, da nach Angabe der Mutter Fruchtwasser reichlich vorhanden gewesen war.

Es muss sich also wohl um eine auf nervöser oder entzündlicher Basis entstandene Verkürzung des Muskels handeln.

Für eine nutritive resp. nervöse Entwickelung des Leidens spricht, dass der Muskel in seiner ganzen Länge gleichmässig geschrumpft war.

Die Aetiologie dieser eigenartigen Missbildung, des Abdomen obstipum, ist also zunächst noch absolut dunkel.

Die Therapie hat mit der Exstirpation des total degenerirten Muskels wahrscheinlich das Richtige getroffen. Jedenfalls ist das Kind blühend und gesund und von normaler Gestalt.

XVI.

# Aus der Anstalt für mechanische Chirurgie von Dr. F. Beely in Berlin.

## Beitrag zur Behandlung der Skoliose.

Von

Dr. **Richard Radike,**

früherem Assistenten von Dr. Hoeftman in Königsberg i. Pr.

Mit 16 in den Text gedruckten Abbildungen.

In der Geschichte der Medicin lässt sich seit etwa 250 Jahren das Bestreben verfolgen, durch Apparate redressirend auf die Verkrümmungen der Wirbelsäule einzuwirken.

In erster Linie waren es Vorrichtungen, die tragbar am Körper des Kranken befestigt waren. Von den einfachsten Anfängen an, wie dem Heister'schen Kreuz (um 1700), haben sich so die Stützapparate für Kyphosen und Skoliosen bis zur Höhe der modernen Technik entwickelt.

Erst später als diese finden wir Apparate theils einfacherer, theils complicirter Art, in denen der Kranke im Sitzen, Stehen oder Liegen entweder unter elastischem oder constantem Zug oder unter federndem Druck oder auch durch seine eigene Schwerkraft einer redressirenden Wirkung ausgesetzt wurde.

Abgesehen von den Bestrebungen, durch Zugwirkung die Skoliose zu beeinflussen, lassen sich die ersten therapeutischen Versuche in dieser Hinsicht bis an das Ende des vorigen Jahrhunderts verfolgen, wo Levacher de la Feutrie seinen Fauteuil zum Redressement der Skoliose durch Seitendruck construirte (um 1786).

Heine verwandte zum erstenmal (ca. 1821) bei dem von ihm construirten Streckbett elastische Federkraft, und zwar wirkte eine Feder distrahirend in der Längsrichtung des Körpers, zwei andere, von denen je eine an der Seite des Bettes angebracht war, konnten vermittelst Peloten eine seitliche Zugwirkung auf die Skoliose ausüben. Dieses erste Lagerungsbett ist bis in die neuere Zeit allgemein gebraucht worden und ist das Vorbild für die grosse Reihe ähnlicher Apparate gewesen. Eine weitere Modification dieses Streckbetts ist das von Schildbach angegebene, das auch jetzt noch Anwendung findet.

Barwell war der erste, der den Seitenzug zu seiner von ihm Rachilysis genannten Methode verwandte. Er nahm einen breiten Gurt, führte diesen um die convexe Körperseite herum und befestigte den Gurt durch einen Riemen an einem Haken an der Wand, der in der gleichen Höhe mit der grössten Vorwölbung sich

Fig. 1.

(F. Beely, Centralblatt für orthopädische Chirurgie und Mechanik 7. Jahrg. Nr. 3 S. 29—30.)

befand. Der Patient drängte nun activ gegen diesen Gurt gegen und krümmte über dem als Zugpelote wirkenden Gurt seine Wirbelsäule nach der entgegengesetzten Seite um. Eventuell konnte diese Bewegung auch passiv von einem Gymnasten ausgeführt werden. Der

Kranke konnte dabei stehen oder sitzen. Bei S-förmiger Verkrümmung wurden drei Gurte angebracht: der unterste Gurt wird in der oben beschriebenen Art, aber um die Hüfte angelegt, in derselben Richtung wird ein Gurt an der Schulter befestigt, dann wird der mittlere an der Stelle der grössten Ausbiegung der Dorsalkrümmung

Fig. 2.

(F. Beely, Centralblatt für orthopädische Chirurgie und Mechanik 7. Jahrg. Nr. 3 S. 29—30.

angelegt und mit Hilfe von einem System von Flaschenzügen allmählich angezogen.

In kurzer Aufeinanderfolge construirten dann deutsche Orthopäden eine Reihe von Apparaten, die theils durch Federdruck, theils durch Gewichtsbelastung die Rückgratsverkrümmungen in Angriff nahmen.

Als erster ist der Lorenz'sche Apparat zu nennen.

Patient wird in einem Holzrahmen nach Beely suspendirt. Der Apparat hat doppelte Riemen, welche über eine Doppelrolle laufen und mit je einer Handhabe versehen sind, so dass die eine Hand etwas höher fassen kann. Das Becken wird in einer in verschiedener Höhe stellbaren Doppelgabel fixirt. Eine beiderseits mit Schnallriemen versehene, etwa handbreite elastische Binde wird von einem Befestigungspunkte am Fussende des Holzrahmens in diagonaler Richtung über die Symphyse nach der Taille geführt. Von

dort aus läuft sie auf dem Rücken schräg nach oben, über die convexe Rückenhälfte, umspannt dieselbe, um dann vorn in ent-

Fig. 3.

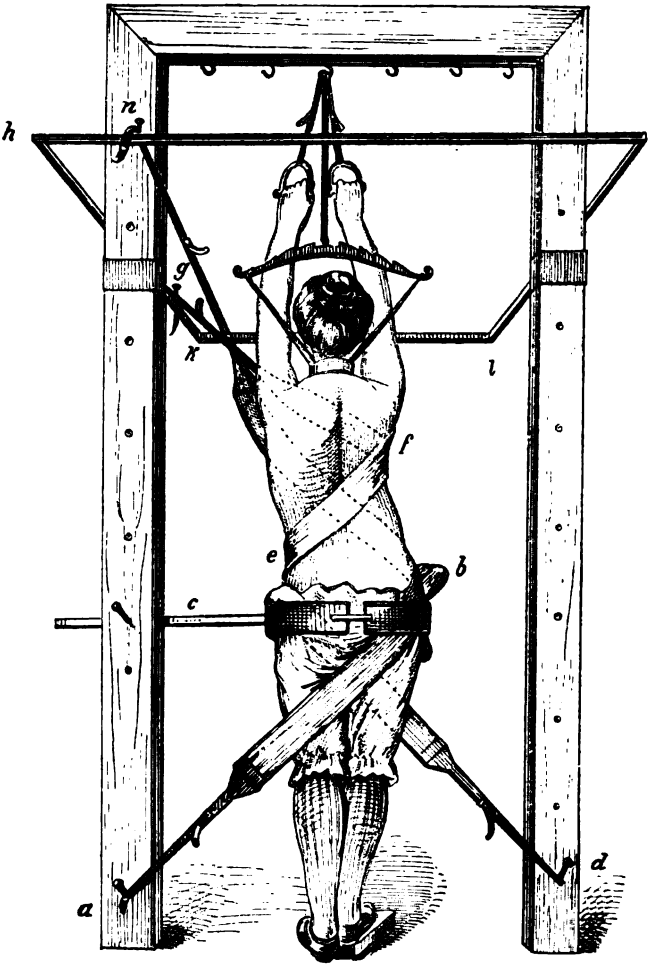


(Hoffa, Lehrbuch der orthopädischen Chirurgie 3. Aufl. Fig. 324 S. 449.)

gegengesetzter Richtung aufsteigend zu enden. Um den vorderen Befestigungspunkt entsprechend ändern zu können, ist an dem senkrechten Suspensionsrahmen ein in wechselnder Höhe einstellbarer horizontaler Eisenrahmen angebracht, an dem das aufsteigende Ende des Gurtes beliebig befestigt werden kann. Durch diese Anordnung der Zugführung wird die prominente Thoraxhälfte durch die

spiraligen Bindenzüge direct nach vorn und nach der Seite bewegt. Die entgegengesetzte depressionirte Thoraxhälfte wird mittelbar nach rückwärts verlagert. Zur Erzielung eines noch kräftigeren Redressements kann die andere Thoraxseite mittelst eines zweiten spiraligen Bindenzügels in directer Weise nach rückwärts gezogen werden. Dieser zweite Zügel kreuzt die Richtung des ersten. Er verläuft vom Fusspunkt über die nates und die entgegengesetzte Beckenhälfte und steigt von hier steil über die vordere Rumpffläche zur depressionirten Brustseite und umfasst dieselbe, um am hinteren Ende des horizontalen Eisenrahmens seine Befestigung zu finden.

Selbstverständlich lässt sich die Anwendung des Bindenzügels in diesem Apparat noch weiter modificiren.

In dem von Hoffa angegebenen Apparat wird die detorquirende Kraft durch federnde Peloten dargestellt. Der Kranke wird in einem Holzrahmen suspendirt und am Becken fixirt; dann wird der Thorax detorquirt und zwar dadurch, dass das Kind mit der Hand der convexen Rumpfseite an einem drehbaren Viereckrahmengestell vorn, mit der anderen Hand hinten sich festhält (Fig. 4). In Rumpfhöhe ist nun ein verstellbarer halbkreisförmig gebogener Stahlbügel an dem Holzrahmen befestigt. An diesem Bügel ist mit einer Klemme ein mit einem Charnier versehener elastischer Stahlring angebracht, auf dem senkrecht 4 Peloten aufsitzen. Dieser Ring wird dann um den Kranken geschlossen. Die Anordnung der Peloten ist folgende: Nr. 1 ist für den vorderen, Nr. 2 für den hinteren Rippenbuckel bestimmt, Nr. 3 vermittelt den Gegendruck am Sternum, Nr. 4 stützt die Schulter der convexen Rumpfseite. Durch Schraubenwirkung wird nun der elastische Ring in diagonaler Richtung zusammengepresst, so dass, falls Pelote 2 auf die convexe Rückenfläche, Pelote 1 auf die diagonal entgegengesetzte vordere Thoraxhälfte eingestellt wird, die corrigirende Gewalt in der Weise wirkt, dass der verlängerte Durchmesser des Thorax, der die beiden Rippenbuckel verbindet, in diagonaler Richtung verkürzt wird.

Kurze Zeit, nachdem Hoffa seine Mittheilungen über diesen Apparat gemacht hatte, erschien eine Veröffentlichung Schede's über einen ähnlichen Apparat.

Die Verbesserung gegenüber dem Hoffa'schen Apparat besteht in erster Linie in der exacteren Fixation des Beckens,

Fig. 4.

(Hoffa, Lehrbuch der orthopädischen Chirurgie 3. Aufl. Fig. 301 S. 419.)

die durch zwei dick gepolsterte und fest gegen einander anpressbare Kissenschaufeln ausgeführt wird. Die Redressirung geschieht ähnlich wie bei Hoffa durch Peloten. Zur Detorsion befestigt Schede Heftpflasterstreifen am Thorax, an deren freiem Ende Bindenzügel angebracht sind, die über Rollen geleitet werden.

Fig. 5.

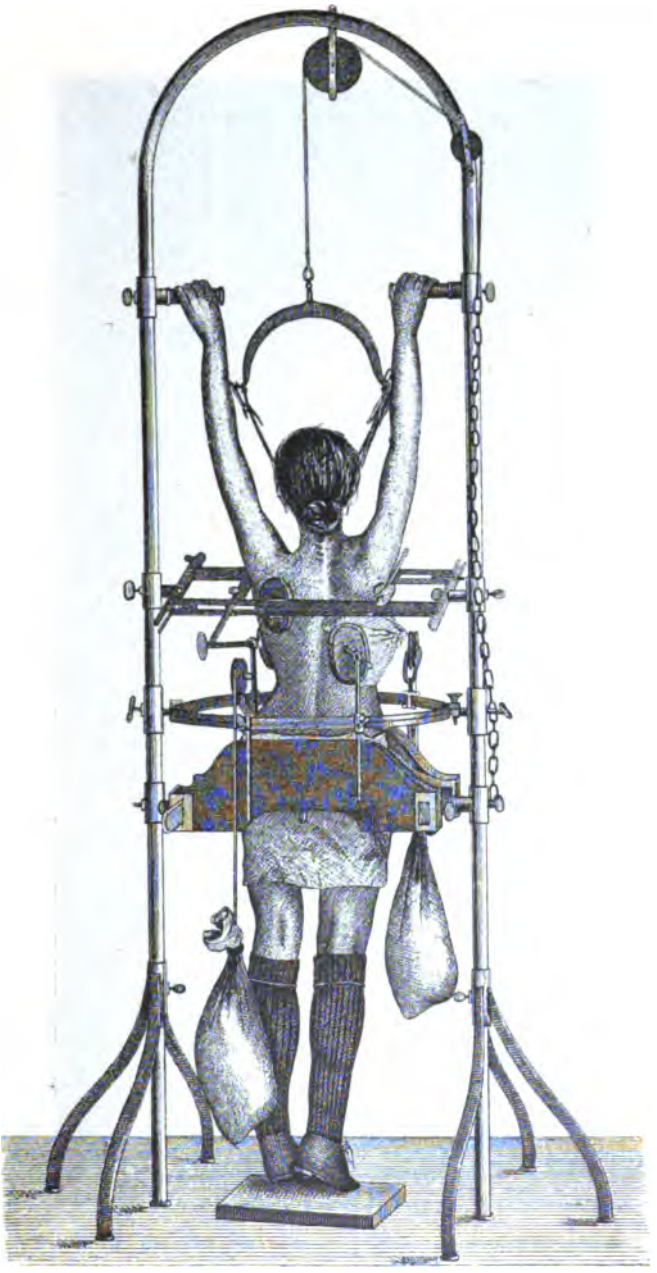

(Hoffa, Lehrbuch der orthopädischen Chirurgie 3. Aufl. Fig. 303 S. 421.)

Eine andere Modification findet der Apparat bei dem von Dolega erfundenen Verfahren.

Fig. 6.

(Hoffa, Lehrbuch der orthopädischen Chirurgie 3. Aufl. Fig. 304 S. 422.)

Der zur Aufnahme der Peloten bestimmte Ring ist an dem Holzrahmen befestigt. In diesen Rahmen ist ein Eisenviereck ein-

gefügt, welches oben in der Mitte drehbar ist und unten auf drehbarer Scheibe aufsitzt. In dem Dolega'schen Apparat lässt

Fig. 7.




(Hoffa, Lehrbuch der orthopädischen Chirurgie 3. Aufl. Fig. 306 S. 424.)

sich auch die Lorenz'sche Methode der Spiralzugdetorsion ausführen.

Der Schultheß'sche Apparat zeichnet sich vor den anderen durch seine mannigfache Verstellbarkeit und grosse Anpassungsfähigkeit an den skoliotischen Thorax aus.

Der Kranke wird in ähnlicher Weise wie in den anderen Apparaten fixirt; die Druckpelote ist jedoch nicht an einer starren Eisenstange befestigt, sondern an einem Hebel, der in der Mitte durch ein vertical gestelltes Gelenk unterbrochen ist (Fig. 7). Die Pelote selbst ist an der Befestigungsstelle um eine verticale und horizontale Achse drehbar. Sie kann ferner in Beziehung auf die horizontale Drehung fixirt werden. Dieser Hebel wird an den Körper durch Gewichtszüge angepresst, die, an jedem Theilstücke des Hebels befestigt, über horizontal gestellte Rollen geleitet werden.

Hübscher ging bei der Construction seines Apparates von der Ansicht aus, dass die von anderen Autoren verwandten Druckapparate: directer Schraubendruck, Zug durch Flaschenzug, Gewichtszug mit Uebersetzung durch Rollen, zu viel Nachtheile mit sich brächten. Bei den beiden ersteren: Schraube und Flaschenzug, habe man kein Maass für die angewandte Kraft, zudem sei der Druck ein anhaltender und beeinträchtige die Athmung. Der Gewichtszug habe den Nachtheil, dass man zur Regelung der Kraft einer grossen Anzahl Gewichte bedürfe und zwar um so mehr, als man eine allmähliche Steigerung des Drucks beabsichtige. Ferner gehe ein grosser Theil der Kraft durch Rollenübersetzung verloren.

Hübscher empfiehlt daher die Anwendung des Winkelhebels, dessen kürzerer Arm die Druckpelote, dessen längerer ein constantes Laufgewicht trägt.

Der Apparat hat in seinem äusseren Bau Aehnlichkeit mit denen von Hoffa und Schede. Zwei starke Eisenpfeiler, zwischen denen in der Mitte die Suspensionsvorrichtung aufgehängt ist, tragen oben die Haltestangen zur Schiefstellung des Oberkörpers, entsprechend dem Detorsionsrahmen Hoffa's. Der Grad der Detorsion ist durch verschiedene Stellung in der Horizontalebene ermöglicht. In der Mitte befindet sich der Druckapparat, zusammengesetzt aus einem an zwei Winkeln angebrachten, in jeder Höhe fixirbaren Ring, an welchem die beiden allseitig verschiebbaren Winkelhebel aufgehängt sind. Der hintere Winkelhebel für den Druck trägt ein grösseres, der vordere für den Gegendruck ein kleineres Laufgewicht. Das Druckpolster kann horizontal und vertical verstellt werden; zwei gepolsterte Ringe halten die Schultern des im Ringe stehenden

Kindes. Zu unterst befindet sich die Beckengabel, zugleich die Vorrichtung zur contralateralen Verschiebung des Rumpfes. Die seitlichen Fortsätze der Beckengabel laufen nämlich in zwei entsprechenden Röhrenstücken, deren eines eine Stellschraube zur Fest-

Fig. 8.

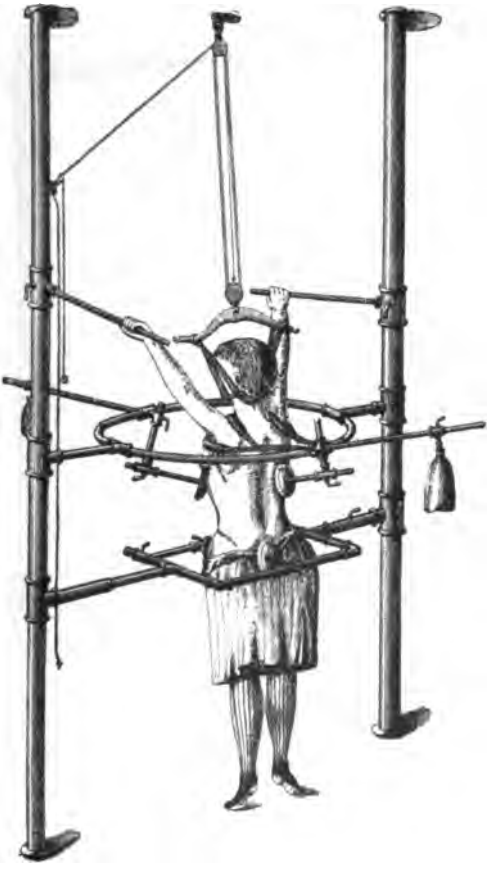

(Hübscher, Beiträge zur klinischen Chirurgie Bd. 13 Nr. 6 S. 209—220.)

stellung der Gabel trägt. Das Becken selbst wird durch ein hinteres Druckpolster, welches auf das Kreuzbein zu liegen kommt, gegen zwei kleinere vordere Polster angedrückt. Diese letzteren stemmen sich gegen die Spinae anteriores superiores und sind an einem Querstab verschiebbar angebracht.

Während diese vorigen Apparate derart construirt sind, dass

der Patient in ihnen stehen muss, verfolgt eine Anzahl anderer Apparate dieselbe Aufgabe, während der Kranke sitzt.

Wiederum ausgehend von der Barwell'schen Idee, construirte Hoffa einen Holzrahmen, in dessen Längsdurchmesser auf einem

Fig. 9.

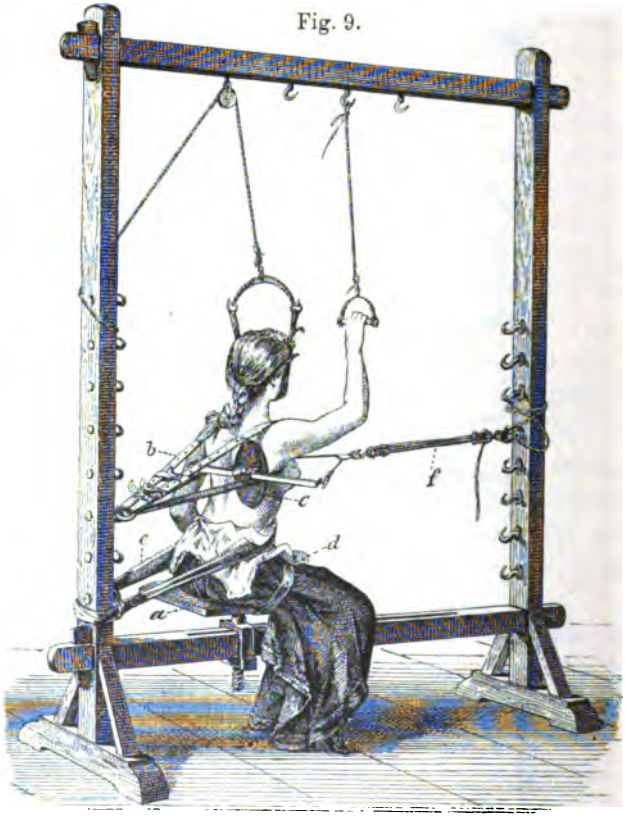


(Hoffa, Lehrbuch der orthopädischen Chirurgie 3. Aufl. Fig. 300 S. 418.)

stellbaren Sitze das betreffende Kind Platz nimmt. Das Becken wird durch einen Gurt fixirt und nach hinten gezogen, desgleichen die Schultern. Dann wird durch eine Pelote von hinten her mittelst Flaschenzug ein Druck auf die Convexität des Rippenbuckels ausgeübt.

An diesem Apparat brachte Dolega folgende Modificationen an: Von den senkrechten Stützen des Holzrahmens verlaufen zwei an Fixationskreisbögen verstellbar angebrachte seitliche ovoide Bügel.

An diesen befinden sich die Gleitschrauben zum Einhängen der Pelotenflaschenzüge. Auf diese Weise kann eine vordere und eine hintere Pelote in jeder Höhe und in jeder Diagonalrichtung beliebig fixirt werden.

Fig. 10.



(Dolega, Zur Pathologie und Therapie der kindlichen Skoliose S. 105.)

Der von Zander construirte Redressionsapparat ($K_5$) wirkt in der Art, dass zwei mit breiten Lederstreifen versehene Brustgabeln mittelst je eines Winkelhebels gegen den Körper des zwischen ihnen sitzenden Patienten gepresst werden und so den verlängerten Thoraxdurchmesser in diagonaler Richtung verkürzen.

Ein weiterer von Zander construirter Redressionsapparat ist der sogen. Brustkorbdreher ($K_3$), in dem der Kranke liegen muss. Wie schon im Anfang erwähnt, haben bereits ältere Autoren

Redressionsapparate angegeben, um auf die Skoliose des liegenden Kranken einwirken zu können. Zu erwähnen sind als bekanntere das Heine'sche Streckbett, das Schildbach'sche Streckbett und aus neuerer Zeit das Lorenz'sche Detorsionsbett.

Fig. 11

(Hoffa, Lehrbuch der orthopädischen Chirurgie 3. Aufl. Fig. 305 S. 413.

In dem Zander'schen Brustkorbdreher wird der Kranke auf eine schiefe Ebene gelegt und an einer Glisson'schen Schwebe suspendirt. Die Schultern werden durch Achselgabeln, das Becken wird durch einen Riemen fixirt. Nun wird auf die Rückenconvexität ein Rückenkissen und auf die entgegengesetzte Ausbuchtung an der

vorderen Brustseite ein Brustkissen gelegt. Mittelst eines Hebelmechanismus werden die Kissen in senkrechter Richtung zu der geneigten Ebene angedrückt und wird dadurch zugleich eine Drehung des Brustkorbes wie eine Zusammendrückung in diagonaler Richtung bewirkt.

Eine Sonderstellung gegenüber diesen vorgenannten Apparaten nimmt der Fischer'sche und auch der in Anlehnung an denselben von Beely construirte Apparat ein.

Fischer's Methode der Detorsionsbehandlung (1888) war folgende: Der Kranke beugt sich mit dem Oberkörper nach vorn

Fig. 12.

(F. Beely, Centralblatt für orthopädische Chirurgie und Mechanik 6. Jahrg. Nr. 3 S. 57—60.)

über, die Arme stützen sich auf einen Stuhl, nun wird eine circa handbreite Gummibinde in der Richtung von der concaven nach der convexen Seite um den Leib herumgeführt. An diesen Gurt wird ein Gewicht angehängt. Die Wirkung ist derart, dass der Rumpf in der Richtung der Bindenführung herumgewälzt wird. Die nach hinten vorstehenden Rippen sollen abgeflacht, die eingesunkenen Rippen sollen vorgetrieben werden.

Eventuell können die Kranken mit dem Gewicht umhergehen und zwar in der Weise, dass der Kranke sich mit jeder Hand auf die Querstange eines sogen. Laufkästchens stützt.

Fischer verwandte ferner einen Bock von etwa 1 m Höhe, an welchem sich oben zwei gepolsterte Vorstösse befanden. Dieser Bock wird bei einfacher Dorsalskoliose an die concave Seite des

Fig. 13.

(F. Beely, Centralblatt für orthopädische Chirurgie und Mechanik 6. Jahrg. Nr. 3 S. 57—60.)

Patienten gestellt, so dass Patient sich mit der Schulter und dem Becken dagegen stützt. Die elastische Binde wird dann wieder angelegt und das Ende des Seils, an dem sich das Gewicht befindet, über den Bock hingeleitet. Zu den schon oben beschriebenen Wirkungen kommt bei dieser Anwendung des Apparats noch ein starker Zug in horizontaler Richtung hinzu. Bei bestehender S-förmiger Skoliose konnte der Apparat noch in der Weise modificirt werden, dass eine zweite Bindentour in entgegengesetzter Richtung in der Lendengegend um den Körper geführt wurde.

Von dieser Fischer'schen Idee ausgehend construirte Beely einen Skoliosebarren (1889).

Auf einem festen Fussgestell erheben sich vier Eckpfeiler, von denen je zwei an der Längsseite des Gestells durch in Führungen verstellbare Stangen verbunden sind. Die beiden unteren Stangen tragen ein gepolstertes Brett, auf welches sich der übende Patient

Fig. 14.

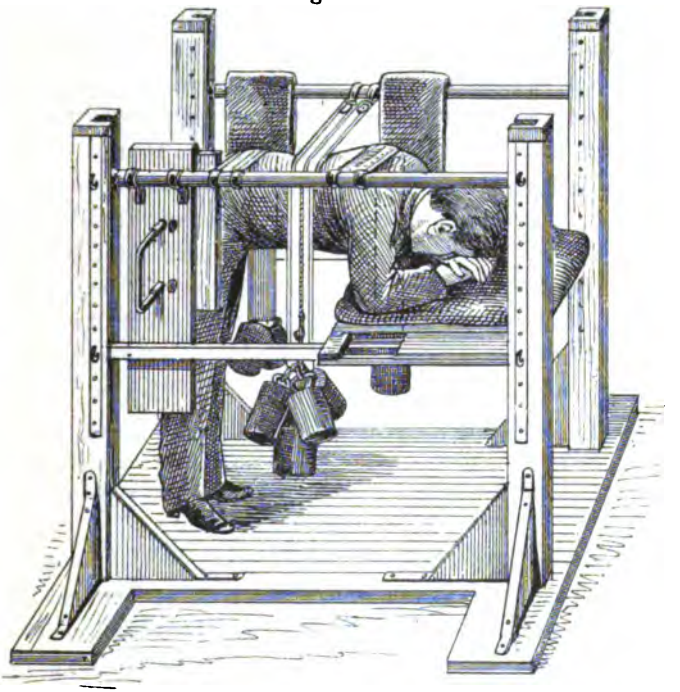

(Originalabbildung.)

mit den Ellbogen aufstützt. An den beiden oberen werden seitliche Stützbretter befestigt für die Schultern und die Hüften sowie die Riemen, an welchen die Gewichte hängen. Der Kranke steht nun in diesem Apparat ähnlich wie in dem Fischer'schen Bock. Das Becken wird dann durch die Hüftbretter fixirt, und werden nun von den oberen Verbindungsstangen mit Gewichten belastete Gurte über die zu redressirende Vorwölbung geführt. Soll die redressirende Kraft mehr in horizontaler Richtung wirken, so wird die Seitenstange, von der die Riemen ausgehen, höher gestellt als das Niveau des Rückens des Patienten. Soll dagegen der gegen die Rotation

wirkende Theil der Belastung zur Geltung kommen, so wird die Seitenstange in Rückenhöhe oder noch tiefer gestellt.

Demnach ist die Wirkung dieses Skoliosebarrens eine zwiefache, einmal eine rotirende und zweitens eine in seitlicher Druckrichtung wirkende.

Diese Redressionsmethode unterscheidet sich von der Fischer'schen dadurch, dass bei ihr eine directe Druckwirkung stattfindet, und zwar an der am meisten vortretenden Stelle entsprechend der höchsten Ausbiegung. Der ganze übrige Theil des Körpers bleibt druckfrei. Im Gegensatz zur Fischer'schen Behandlungsmethode findet im Beely'schen Apparat keine circuläre Einschnürung des Körpers statt und ist es demnach nicht die Adhäsionskraft, die hierbei in Betracht kommt, wie Schede es annahm (cf. Schede, Deutsche medicinische Wochenschrift XVIII, 12).

Der von Beely im Jahre 1893 construirte Skolioseapparat zeigt nun gegenüber dem vorbeschriebenen so bedeutende Abweichungen, dass er eigentlich als ein ganz neuer Apparat aufzufassen ist, wenngleich seine Construction von dem vorigen ihren Ursprung herleitet.

Eine genaue Beschreibung dieses Skoliosebarrens dürfte manchem Collegen nicht unerwünscht sein, da eine solche noch nicht existirt, während der Apparat schon in verschiedenen Anstalten im Gebrauch ist und auch im neuesten Catalog des medicinischen Waarenhauses abgebildet ist.

Auf einem festen Untergestell erheben sich wie bei dem früheren Apparat vier starke hölzerne Träger, die ein leichteres Holzgerüst tragen, an dem eine Kopfschwebe angebracht ist. Die Stangen dieses Gerüstes können in den Trägern durch Bolzen in beliebiger Höhe festgestellt werden. Je zwei der Träger sind in der Längsrichtung durch zwei verstellbare Querstangen verbunden. Der ganze Apparat hat also wieder eine dem Barren ähnliche Gestalt. Die unteren beiden Querstangen tragen ein verschiebbares gepolstertes Brett, auf das der Patient sich so hinsetzt, dass die in den Kniegelenken rechtwinklig gebeugten Beine gerade das Untergestell berühren. Die contralaterale Verschiebung des Beckens muss dabei eventuell gleich mitbeobachtet werden. Dieselbe wird einfach dadurch erreicht, dass Patient auf dem Sitzbrett sich mehr nach der entsprechenden Seite herübersetzt. Auf die beiden oberen Querstangen legt der Kranke die beiden Arme horizontal bequem auf. Die Fixation des Beckens geschieht durch mehrere Gurte. Zwei

von einem Haken an der hinteren Kante des Sitzbrettes ausgehende Gurte werden um das Becken herumgeführt, kreuzen sich über den

Fig. 15.

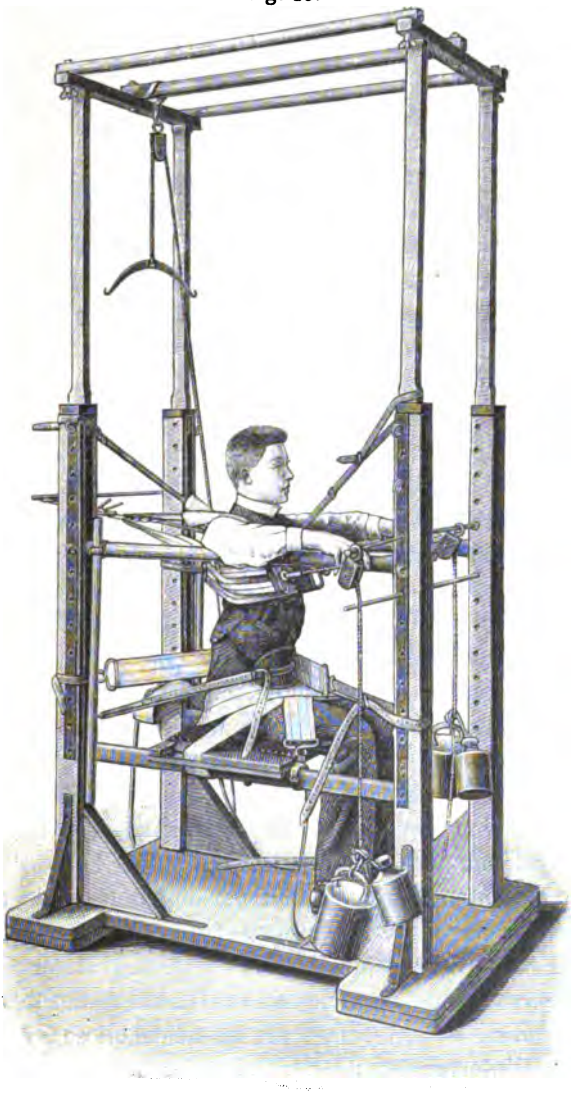

(Originalabbildung.)

Oberschenkeln und werden vorn an den Stangen festgeschnallt, welche das Sitzbrett tragen. Die Gurte werden straff angezogen.

Zur weiteren Fixation wird dann ein breites Polster auf das Abdomen gelegt. Die beiden Riemen dieses Polsters werden an einer zwischen den beiden hinteren Pfeilern verstellbaren Querstange festgeschnallt. Die beiden Seitenränder des Polsters dürfen nicht über die spinae anteriores hinausragen. Diese Fixation dient erstens zur Verhinderung einer lordotischen Stellung der Wirbelsäule, zweitens zur Verhinderung einer Drehung des Beckens. Schliesslich wird, um einem Ausweichen des Beckens nach der Seite vorzubeugen, ein Gurt, von einem der hinteren Träger ausgehend, um die entgegengesetzte Seite des Beckens horizontal herumgeführt und an dem vorderen Pfeiler der Ausgangsseite befestigt. Sein oberer Rand muss unterhalb des Darmbeinkamms verlaufen. Dieser Gurt wird bei totaler Skoliose auf der Seite der Concavität, bei S-förmiger Skoliose und bei Lumbalskoliose auf der Seite der Concavität der Lumbalskoliose herumgeführt.

Zur Schulterbefestigung dienen zwei Achselschlingen, die von der Oese eines elliptischen Bogens ausgehen, der zwischen den beiden Hinterpfeilern in beliebiger Höhe befestigt werden kann. Bei Totalskoliose und bei S-förmiger Skoliose wird ein gepolsterter Achselgurt, oben von einem Hinterpfosten ausgehend, zu der Schulter und unter die Achsel der concaven Seite (tiefer stehenden Seite) nach oben zu dem Vorderpfosten der Ausgangsseite geführt.

Bei der Lumbalskoliose sind noch besondere Vorsichtsmassregeln nothwendig, um zu verhüten, dass Torsionserscheinungen in der gegenüber liegenden Dorsalgegend hervorgerufen werden. Zu diesem Zwecke werden zwei sich deckende, breitere oder schmälere Gurte von einer Seitenstange, die durch den Schlitz des Sitzbretts gesteckt wird, von der Seite der Convexität der lumbalen Ausbiegung ausgehend, dicht an den Rücken in der Höhe der Schulterblätter des Patienten angelegt, und der unten liegende am Vorderpfosten der Ausgangsseite, der darauf liegende am Vorderpfosten der anderen Seite festgeschnallt. Die Spannung dieser Gurte muss, wenn das redressirende Gewicht seine Wirkung ausübt, möglichst gleich sein. Zum Redressement der Lumbalskoliose dient ein Gurt, der von dem Hinterpfosten an der Seite der Concavität der Lumbalskoliose ausgehend, oberhalb des Beckens um die Lendengegend über die Convexität der Lumbalskoliose herumgeführt wird, so dass er zugleich den unteren Rand der Rippen mitfasst, und mit einer Schnur nach einer Rolle geleitet wird, die in entsprechender Höhe

zwischen den beiden Vorderpfosten an einer Querstange aufgehängt werden kann. Am Ende der Schnur sind Gewichte befestigt.

Bei Totalskoliose wird der redressirende Gurt über die Höhe des Rippengibbus an der Seite der Convexität hinübergeführt. Sein Ausgangs- und Endpunkt ist derselbe wie oben beschrieben, und wird nur die Höhe entsprechend modificirt.

Bei S-förmiger Skoliose verläuft ein Gurt, der von dem Hinterpfeiler an der Seite der Concavität der Lumbalskoliose ausgeht, über die Lendengegend in derselben Weise, wie oben bei dem Redressement der Lumbalskoliose beschrieben ist. Entweder wird die an diesem Gurt befindliche Schnur über eine zwischen den beiden Vorderpfeilern an einer Querstange aufgehängte Rolle geleitet und mit dem redressirenden Gewicht versehen, oder der Gurt wird mit einem Riemen an den Vorderpfosten der Ausgangsseite festgeschnallt. Der zweite Gurt wird in entsprechender Weise wie bei der Totalskoliose an der Seite der Convexität über den Rippengibbus geführt.

Von diesen Grundanwendungen ausgehend, kann der Apparat für die verschiedensten Arten der Skoliose entsprechend modificirt werden. Um ausser der Seitendruckwirkung auch eine detorquirende in Anwendung kommen zu lassen, gebraucht Beely für das Redressement der Dorsalskoliose in vielen Fällen anstatt des einfachen oberen Gurtes einen doppelt durchbrochenen. Derselbe besteht aus zwei einfachen Gurten, von denen jeder aus zwei parallelen Streifen zusammengesetzt ist. Dieselben werden wie in einander geschränkte Finger durcheinander gezogen. Bezeichnen wir die aufeinander folgenden Jalousiegurtbänder von oben nach unten mit den Zahlen 1, 2, 3, 4, so sind 1 und 3 einerseits und 2 und 4 andererseits durch Stahlbügel zu je einem Gurt verbunden. 1 und 3 gehen aus von einer Stange, die dicht hinter dem Sitzbrett aufgehängt wird, 2 und 4 von einer Stange, die an dem Hinterpfosten derselben Seite festgeschnallt wird.

Also z. B. bei einer Skoliosis dorsalis dextra gehen die Gurte von den Stangen an der linken Seite aus und werden über die rechtsseitige Convexität geführt. Nr. 1 und 3, die mehr detorquirend wirken sollen, werden dann zu einer Rolle geleitet, die ausserhalb des rechten Eckpfeilers aufgehängt ist. Nr. 2 und 4, die mehr einen seitlichen Druck ausüben sollen, werden über eine Rolle geführt, die an der Querstange zwischen den beiden vorderen Pfeilern hängt.

Bei Krümmungen in der Cervicalregion benutzt Beely einen dreitheiligen Gurt, derselbe geht wie die anderen von einer an den Armstützen hinter dem Sitzbrett aufgehängten Stange aus, um die Convexität herum, zu einer nach vorn ausserhalb oder zwischen den Vorderpfeilern aufgehängten Rolle. Die drei Gurte sind an einen Ring angeschlossen, der stets zwischen Wirbelsäule und Convexität liegen muss, so dass der erste Theil des Gurtes den Anfang, der zweite das Ende der Zugvorrichtung bildet. Der dritte Theilgurt, der von dem Ringe ausgeht, wird über die Achsel der convexen Seite herüber nach dem Vorderpfosten geführt, und die an ihm befestigte Schnur über die oberhalb der Armstützen durch die Vorderpfosten gesteckte Querstange ausserhalb des Vorderpfostens gelegt. Das zur Anwendung kommende Gewicht beträgt in diesem Falle im Maximum 5 kg.

In vielen Fällen kann auch die Suspension zur Streckung der Wirbelsäule in der Längsrichtung in Anwendung kommen, dabei ist zu beobachten, dass die Kinder keinen grösseren Gewichtszug am Kopf für längere Zeit vertragen, sondern bald zu klagen anfangen. Bei den Fällen, welche übercorrigirt werden können, lässt man die Suspension besser fort, falls es sich nicht um ganz hohe Cervicodorsalskoliosen handelt, bei denen weniger die extendirende Wirkung in Anspruch genommen wird als der Seitenzug, dadurch, dass der obere Befestigungspunkt der Schwebe nach der Seite hin verlegt wird.

Die Redressementsdauer beginnt nach den Kräften des Patienten mit 20 Minuten und steigt bis zu ½ Stunde. Bei sehr kräftigen Patienten und in Fällen, in denen man schnelle Resultate erzielen will, kann man die Sitzungen allmählich bis zur Dauer einer Stunde ausdehnen.

Zum Redressement werden in der Lumbalgegend 10—15 kg benutzt, nur in einzelnen Fällen, bei sehr widerstandsfähigen Patienten, 20 kg.

In der Dorsalregion beträgt die Gewichtsbelastung selten unter 15, selten über 20 kg.

Bei den durchbrochenen Gurten kann man in den meisten Fällen ausserhalb des Pfostens mehr Gewichte anhängen, als an der Rolle innerhalb. Die Belastung übersteigt an jedem einzelnen Gurt nicht 15 kg.

Was nun die praktische Brauchbarkeit des Skoliosebarrens

anlangt, so lässt sich diese Frage am besten lösen durch einen Vergleich mit anderen Apparaten, die denselben Zweck verfolgen.

Gehen wir daher die in Betracht kommenden Punkte der Reihe nach durch.

Die Fixation des Beckens, die Grundbedingung für den erfolgreichen Angriff einer redressirenden Kraft, ist eine besonders sorgfältige. Die sitzende Stellung des Patienten auf einer mit dem Apparat verbundenen festen Unterlage ist für die Anlegung der Haltevorrichtungen die günstigste, günstiger als wenn der Patient steht (Lorenz, Hoffa, Schede u. A.). Am schwierigsten ist die Fixation des Beckens bei liegenden Patienten (Zander). Es fällt besonders ins Gewicht, dass ausser dem Becken auch noch die Oberschenkel zur Befestigung herangezogen werden, wodurch, zumal wenn Patient die ganzen Oberschenkel bis an die Kniekehlen auf das Sitzbrett auflegt, Drehungen um die frontale, wie um die verticale Achse unmöglich gemacht werden. Ein weiterer Vortheil der sitzenden Stellung besteht darin, dass das Kind eine viel längere Zeit dem Redressement ausgesetzt werden kann, als dies bei einem stehenden Kinde der Fall sein könnte.

Der Apparat kann ferner, wie oben gezeigt, für alle Arten der Skoliose modificirt werden und zwar bedeuten diese Modificationen nicht allein die Art des Redressements nach dem Sitz der Skoliose, sondern wir sind auch im Stande, die redressirende Kraft, je nachdem es nöthig erscheint, mehr im Sinne eines seitlichen Drucks oder mehr als eine detorquirende wirken zu lassen oder auch beides in seiner Wirkung zu vereinigen. Besonders ist noch hervorzuheben, dass auch die hochsitzende Cervicalskoliose unter dem dreitheiligen Gurt in Angriff genommen werden kann. Es ist dies ein Vortheil des Apparates, den keiner der vorbeschriebenen Apparate anderer Autoren mit ihm theilt. Ein weiterer Vorzug des Skoliosebarrens besteht darin, dass die redressirende Kraft durch den Gewichtszug dargestellt wird. Derselbe ist in seiner Wirkung durchaus constant; der Patient kann sich dem Druck nicht entziehen, wie dies bei federndem Druck der Fall ist, da dieser an Kraft immer weiter abnimmt, je mehr der Kranke nachgibt. In noch viel ausgesprochenerem Maasse wird dieser Uebelstand sich bemerkbar machen bei Apparaten, in denen die Pelote nach Anlegung an den Körper festgestellt wird. Gegenüber den Hübscher-

schen Einwendungen gegen den Gewichtszug (cf. oben) wäre einzuwenden, dass eine so genaue Dosirung der Kraft, wie er anzunehmen scheint, in praxi nicht nothwendig ist, was schon daraus hervorgeht, dass die Zahl der angehängten Gewichte von 5 zu 5 kg steigt, auch geht durch die Rollenübersetzung thatsächlich nicht so viel Kraft verloren.

Was nun die Verwerthung der Gurte anlangt, so wäre dabei folgendes zu berücksichtigen: Die Wirkung einer Pelote kann sich nur auf eine kleinere Fläche erstrecken, der Druck wird also an dieser Stelle ein sehr viel intensiverer sein, als bei den in breiter Ausdehnung anliegenden Gurten. Ein dem am Beely'schen Apparat angewandten Gewichtszug entsprechender Druck würde von dem Kranken nur kurze Zeit ertragen werden können. Die Pelote kann sich ferner leichter verschieben, wenn Patient im Redressement nachgibt, so dass die Gefahr entsteht, dass die Pelote abgleitet oder an einer anderen Stelle wirkt, als beabsichtigt ist.

Bei den Gurten bleibt die Wirkung immer die gewünschte; mag Patient noch so sehr nachgeben, ja sie ist selbst dann noch die beabsichtigte, wenn die Skoliose vollständig umgekrümmt ist, wie man das sehr häufig bei beweglicheren Wirbelsäulen beobachten kann. Auch die Fixation des Beckens durch Gurte hat sich als eine durchaus praktische bewiesen. Bei der Feststellung durch eine Gabel wird an einzelnen Stellen ein Druck ausgeübt, der wächst, je mehr die redressirende Kraft zunimmt und der leicht unerträglich werden kann. Dasselbe gilt für die Fixation des Schultergürtels durch feste Armstützen, selbst wenn sie gut gepolstert sind. Ein weiterer Vortheil bei der Anwendung der Gurte besteht darin, dass weder der Grad der Skoliose einen Einfluss ausübt, noch die Grösse des Patienten, dass man denselben Gurt für Grosse und Kleine benutzen kann.

Die Wirkung des Redressements sieht man sehr schnell eintreten, bei mittelschweren Skoliosen bis zum Ausgleich, bei leichten bis zur Uebercorrectur. Die Wirkung ist nie freilich ganz so gross als sie erscheint, weil das Becken doch stets etwas nachgibt, und auch die Fixation des oberen Endes der Wirbelsäule nur eine indirecte ist, da der Schultergürtel mit dem Thorax nicht fest verbunden ist, sondern sich an ihm verschiebt.

Denjenigen Apparaten gegenüber, welche durch einfache Suspension die Geraderichtung der Wirbelsäule bewirken wollen, bietet

die Verwerthung des Seitendrucks, wie er bei den Pelotenapparaten sowohl als auch an diesem Apparat angewandt wird, nicht unerhebliche Vortheile.

Bei der Suspension am Kopf wird man im allergünstigsten Falle eine gerade Wirbelsäule erreichen, nie eine Uebercorrectur, während bei Seitendruck eine Uebercorrectur erzielt werden kann. Zugleich wird dabei der Körper in der redressirten Stellung festgehalten. Die Wirkung des Seitendrucks ist also eine bedeutend intensivere.

Die Wirkung besteht darin, dass die Wirbelsäule mobilisirt wird.

Der Patient muss daher stets zugleich einen tragbaren Stützapparat erhalten, der Erfolg kann sonst leicht ein dem beabsichtigten gerade entgegengesetzter sein, indem der Patient, dem die übercorrigirte Stellung unangenehm ist, so bald er aus derselben herauskommt, sich bemüht, die alte Stellung möglichst bald wieder einzunehmen und wo möglich in noch ausgesprochenerem Maasse als vorher, weil er müde geworden ist und er seinen müden Muskeln und gedehnten Bändern auf diese Weise am besten Ruhe schaffen kann. Es ist daher nothwendig, dass der Patient diesen Stützapparat sofort nach Schluss der Uebungsstunde anlegt. Wenn der Kranke aus dem Skoliosebarren herausgenommen wird und ebenso nach jeder anderen Uebung, darf er nicht umherstehen oder sitzen, sondern muss sich auf ein schräges Brett legen, bis wieder eine andere Uebung an die Reihe kommt. Je schwerer die Skoliose ist, um so sorgfältiger müssen die Vorsichtsmassregeln beobachtet werden. Es ist dies die Behandlungsweise, wie sie im Beely'schen Institut durchgeführt wird und wie sie von ihm ausgebildet ist mit Rücksicht darauf, dass fast alle Patienten sich im schulpflichtigen Alter befinden und zu den Uebungen häufig wöchentlich nur zweimal, in selteneren Fällen vielleicht viermal kommen können. Das Redressement hat eben nur den Zweck, die Wirbelsäule beweglicher zu machen, so dass der Stützapparat leichter im Stande ist, den Körper in einer mehr oder minder corrigirten Stellung zu erhalten. Geht man dagegen von der Ansicht aus, dass es zweckmässiger sei, die Skoliose nur allmählich in einer Reihe von Sitzungen zu corrigiren und das Hauptgewicht darauf zu legen, den Körper durch active Uebungen in der erreichten Correctur festzustellen, so thut man besser, diese Skoliosebarren nicht anzuwenden.

Die Patienten vertragen die Stellung selbst bei grossem Druck recht gut, wofür schon die beträchtliche Zahl der Kilo spricht; manchmal klagen die Kinder über Einschlafen der Arme, wenn entweder der Arm zu sehr gehoben wird oder auf der Schlinge zu sehr ruht, oder wenn durch den dreitheiligen Gurt die Clavicula zu sehr herunter gedrückt und dadurch der Plexus brachialis gequetscht wird.

Besonders angenehm empfinden es die Patienten, dass sie auch die Vorderarme auflegen können und, während sie sitzen, ein Buch zu halten im Stande sind, aus dem sie lesen. Bei der Aufstellung des Apparates muss auf diesen Umstand Rücksicht genommen werden. Es muss der Apparat so stehen, dass das Licht von hinten her oder von der Seite kommt; jedenfalls darf der Patient nicht mit dem Gesicht gegen das Fenster sitzen.

Gegenüber dem Fischer'schen Verfahren hat dieser Skoliosebarren den Vorzug, dass man mit leichteren Gewichten mehr erreichen kann, weil bei sitzender Stellung die Kinder weniger Widerstand leisten können, als bei vornübergeneigter. Bei sitzender Stellung befinden sich die Muskeln dem Zug des Gewichts gegenüber in einer viel ungünstigeren Lage, schon bei einer geringen Belastung erfolgt das Redressement. Gewichte in der Höhe wie Fischer sie anwendet, würde der Patient hier nicht vertragen können. Bei der Fischer'schen Methode geht ein Theil des Gewichts verloren, weil der Patient gegenarbeitet. Beschäftigt man die Kinder noch während des Redressements durch Lesen und lenkt ihre Aufmerksamkeit dadurch ab, so arbeiten sie noch weniger dagegen, die Wirkung tritt noch deutlicher zu Tage, und sie werden längere Sitzungen aushalten können. Wenn man gegen diese Art der Ablenkung auch einwenden könnte, dass es das Bestreben des Arztes sein muss, Kinder, zumal Stadtkinder, gerade so viel als möglich vom Lesen abzuhalten, so fallen die verschiedenen oben angeführten Momente für das Lesen doch sehr schwer ins Gewicht, und heisst es eben in diesem Falle von zwei Uebeln das kleinere zu wählen.

Vielleicht wird für manchen Collegen, der im Besitze des alten Skoliosebarrens ist, der Hinweis angenehm sein, dass dieser sich leicht umarbeiten und mit den entsprechenden Zuthaten versehen lässt.

Nach demselben Princip wie dieser vorbeschriebene Apparat ist ein zweiter Apparat construirt worden, der, weil er kleiner ist, weniger Raum beansprucht.

Der Kranke sitzt auf einem festen Holzgestell, das vorn ein verstellbares Fussbrett trägt. An dem Gestell erhebt sich an der Rückseite in der Mittellinie eine feste graduirte Eisenstange. Diese trägt in der Reihenfolge von unten nach oben zunächst zwei viereckige Stahlrahmen, dann eine gerade Querstange für die Armstützen, dann einen dritten viereckigen Stahlrahmen und schliesslich am obersten Ende die Kopfschwebe. Die auf der geraden Querstange befindlichen Armstützen bestehen jederseits in einem breiten gepolsterten, mit einer Rückenlehne versehenen Brett, das auf einem Schlitten sowohl in paralleler wie in senkrechter Richtung zu der Querstange beliebig fixirt werden kann. Nachdem der Kranke sich gesetzt hat, wird das Fussbrett so festgestellt, dass die in den Kniegelenken rechtwinklig gebeugten Beine gerade die Unterlage berühren. Die Fixation des Beckens geschieht durch einen Doppelgurt, der von der Mitte der Rückenlehne des Sitzbretts ausgeht, jederseits um die Hüfte herumgeführt wird, sich vorn mit dem Riemen der anderen Seite kreuzt, über die Oberschenkel verläuft und an der entgegengesetzten Seite befestigt wird. Die Arme werden auf die Armbretter, die in Schulterhöhe festgestellt sind, gelegt. Die Schultern werden durch gepolsterte Gurte nach hinten gezogen und an der geraden Querstange fixirt (Fig. 16).

Das Redressement geschieht durch gepolsterte Lederplatten.

Bei Totalskoliose wird zunächst ein Gurt, der von dem obersten Rahmen ausgeht, von der convexen Seite her nach hinten zu der Schulter der concaven Seite, unter der Achsel hindurch und nach vorn zur Ausgangsseite geführt, wo er befestigt wird. Auf die Convexität wird ein breites Polster gelegt; dieses wird durch zwei Schnüre festgehalten, die durch eine Anzahl von Schlaufen auf dem Polster hindurchgeführt sind, so dass nach Anlegung des Polsters sich zwar die Schnüre unter der Zugwirkung verschieben können, nicht aber das Polster. Der Befestigungspunkt der Schnüre liegt an dem mittleren Rahmen vorn an der Seite der Convexität, und zwar kann der Ausgangspunkt modificirt werden. Beabsichtigt man, den Druck mehr seitlich wirken zu lassen, so wird man die Schnüre mehr vorn, will man dagegen mehr detorquirend wirken, so wird man sie mehr an der Seite aussen befestigen. Von diesem Ausgangspunkt verlaufen die Schnüre durch die Schlaufen des Polsters über die höchste Convexität, am Rücken entlang, und von da zu Rollen, die an der Seite der Concavität an demselben Rahmen aufgehängt sind.

Bei S-förmigen Skoliosen wird in derselben Weise, wie oben beschrieben, ein Redressement an der höchsten Convexität der Dorsalskoliose ausgeführt.

Fig. 16.



(Originalabbildung.)

Zum Redressement der Lumbalskoliose dient eine ähnliche Lederplatte, deren Zugschnüre vorn vom untersten Rahmen an der Seite der Concavität ausgehen, über die Lumbalskoliose geführt und zu einer Rolle geleitet werden, die hinten am Rahmen der Ausgangsseite aufgehängt ist. Die Befestigung der Gurte und Schnüre an den Rahmen geschieht durch Ringe an Knöpfen, die auf dem Rahmen in grosser Anzahl angebracht sind.

## Literatur.

Hoffa, Lehrbuch der orthopädischen Chirurgie.

Dolega, Zur Pathologie und Therapie der kindlichen Skoliose.

E. Fischer, Eine neue Behandlungsmethode der seitlichen Rückgratsverkrümmung (Referat). Centralblatt f. orthopädische Chirurgie u. Mechanik (F. Beely) VI. Jahrgang, Nr. 3 S. 25—32.

F. Beely, Skoliosebarren zur Gewichtsbehandlung der Skoliose nach Fischer (Originalmittheilung). Centralblatt f. orthopädische Chirurgie u. Mechanik VI. Jahrgang, Nr. 7 S. 57—60.

R. Barwell, Rachilysis. A method of treating the severer forms of lateral curvature (Lancet, April 27, 1889, p. 831). Referat von E. Kirchhoff. Centralblatt f. orthopädische Chirurgie u. Mechanik VII. Jahrgang, Nr. 3 S. 29—30.

Dr. C. Hübscher, Ein Beitrag zur Therapie der fixirten Skoliose. Beiträge zur klinischen Chirurgie Bd. 13 Nr. 6 S. 209—220.

Mittheilungen aus dem orthopädischen Institut von Dr. A. Lüning und Dr. W. Schulthess, Privatdocenten in Zürich. Hoffa, Zeitschrift f. orthopädische Chirurgie Bd. 5 Nr. 11 S. 166—242.

M. Schede, Ein neuer Apparat zur Behandlung der Skoliose. Deutsche medicinische Wochenschrift XVIII. Jahrgang, Nr. 12 S. 249—252.

XVII.

# Aus der chirurgischen Klinik des Herrn Hofrathes Professor Dr. Karl Nicoladoni in Graz.

---

## Weitere Beiträge zur Kenntniss und Erklärung des fettembolischen Todes nach orthopädischen Eingriffen und Verletzungen.

Von

Dr. **Erwin Payr,**

Privatdocent für Chirurgie und Assistent obiger Klinik.

Mit 3 in den Text gedruckten Abbildungen.

Im Sommer des vorigen Jahres berichtete ich in Nr. 28 der Münchner med. Wochenschrift über einen Fall von tödtlicher Fettembolie nach Streckung einer Contractur des Kniegelenkes in Narkose, der sich an der Grazer chirurgischen Klinik am 24. August 1897 ereignet hatte, und jetzt bin ich wieder in der Lage, über einen zweiten, obigem ganz ähnlichen Fall zu berichten, der 13 Monate nachher, am 14. September 1898, zur Beobachtung kam.

Ich hatte in vorher erwähnter Publication einige Fragen bezüglich der Erklärung des fettembolischen Todes berührt und mehrere darauf sich beziehende Beobachtungen mitgetheilt; der neuerdings vorgekommene Fall hat viele meiner damals gehegten Vermuthungen gerechtfertigt und insbesondere auf die zum tödtlichen Ausgange durch Fettembolie in näherer oder ferner Beziehung stehenden Momente ein helleres Licht geworfen.

Nach dem später zu schildernden Falle von tödtlicher Fettembolie nach einem anscheinend ganz geringfügigen orthopädischen Eingriffe ereigneten sich an unserer Klinik noch zwei weitere

Fälle, in denen höchst wahrscheinlich eine Fettembolie sammt den sie begleitenden Nebenumständen als Todesursache angesehen werden muss. Ich bin somit in der Lage, die vorigjährige Mittheilung über fettembolischen Tod um 3 weitere Fälle zu vermehren und muss auch aus der Literatur einen von C. Eberth[1]) mitgetheilten Fall erwähnen, der dem damals publicirten ausserordentlich ähnelt und von Eberth fast zu gleicher Zeit veröffentlicht wurde.

In dem Falle von Eberth handelte es sich um ein 19jähriges Mädchen, das in allen Extremitäten Contracturen hatte, und bei dem durch manuelles Brisement forcé in Narkose eine Streckung beider Kniegelenke vorgenommen wurde. Gegen Morgen des kommenden Tages wurde die Kranke unruhig, bekam starke Hämoptoe, und es trat 20 Stunden nach der Operation Exitus letalis ein.

Die von Eberth vorgenommene Section ergab Ecchymosen in der linken Pleura, viel blutig-schleimige Flüssigkeit im linken Bronchus; die linke Lunge sehr blutreich, von confluirenden Blutungen durchsetzt; vergrösserte Milz, sehr blutreich; im Dünndarm mehrere tuberculöse Geschwüre; im Gehirn leichte Leptomeningitis chronica. Am linken Kniegelenke starke bindegewebige Verwachsungen der Patella mit den oberen Partien der Femurcondylen, die Ligamenta cruciata zerrissen, an ihrer Stelle Blutcoagula. Der Knorpel der Femurepiphyse ist nur stellenweise erhalten, die Epiphyse der Tibia ist an der Epiphysenlinie derselben unvollständig abgesprengt. Im rechten Kniegelenke fand sich ein mächtiger Bluterguss. Die Veränderungen im Gelenkknorpel sind geringer als links, die Condylen des Femur leicht eingedrückt, der Knochen rareficirt, das Mark fettreich.

Bei mikroskopischer Untersuchung fanden sich ausserordentlich zahlreiche Fettemboli.

Eberth nimmt als Ursache der Blutung eine embolische an.

Eberth veröffentlicht zugleich mit diesem einen zweiten Fall, in dem es nach complicirten Fracturen des Oberschenkels zu ausgedehnten Fettembolien in Gehirn, Lunge, Herz und Nieren gekommen war. In diesem eben genannten Falle kam es zu so reichlichen Fettembolien im Gehirne mit zahlreichen Blutungen in der Rinde, den Ganglien und der weissen Substanz dadurch, dass die vollkommen normale Lunge die Fettembolie durchtreten liess.

---

[1]) C. Eberth, Fortschritte der Medicin 1898, Nr. 7.

Im anderen Falle lag die Sache anders. Das Individuum war lange Zeit an das Bett gefesselt, und nimmt Eberth eine Stauung in der Lunge an, welche dem angeschwemmten Fette den Durchtritt nicht so leicht gestattete, wie in dem letzterwähnten Falle. Dies würde einen Fingerzeig geben, wieso man es sich zu erklären hat, dass man in manchen Fällen von fettembolischem Tode erheblichere Fettmengen nur in den Lungen trifft, während ein andermal man in den Lungen verhältnissmässig wenig Fett findet, dafür aber fast alle übrigen Organe mit reichlichen Fettpfröpfen betheiligt sieht. Inwiefern diese Verhältnisse auch einen Einfluss auf die Prognose der Fettembolie, beziehungsweise die Gefahr dieses Ereignisses haben können, werden wir noch später berühren.

In folgendem sei zunächst über unseren, den 7. in der Literatur bekannten derartigen Fall berichtet.

Anamnese: Die 15jährige Patientin K. Z. ist hereditär nicht belastet. Sie überstand in ihrer frühen Jugend Masern und Schafblattern, vor 2 Jahren Scharlach, angeblich mit einer Herzaffection.

Am 16. Februar 1898 erkrankte sie unter heftigen Schmerzen in den Hüftgelenken, Knie- und Sprunggelenken, sowie auch den Schulter-, Ellenbogen- und Handgelenken. Bis Mai hütete sie das Bett, nahm grosse Dosen von Natr. salicylic., hatte Stechen in der Herzgegend und starkes Fieber.

Die Füsse hatte sie stets mit Watte und Binden umwickelt, bis zu ihrer Aufnahme in das Krankenhaus; sie war aber niemals auf eine Schiene gelagert worden. — Schon im April hatte sie eine Spitzfussstellung und es wurde der Versuch gemacht, deshalb einen Blechstiefel anzulegen, was der grossen Schmerzen wegen nicht gelang.

Status praesens: Das Mädchen ist seinem Alter entsprechend entwickelt, von gracilem Knochenbaue, schwächlicher Musculatur, mässig reichlichem Panniculus adiposus. — Die Haut ist blassbräunlich, die sichtbaren Schleimhäute jedoch gut gefärbt.

Thorax breit, gut entwickelt; über beiden Lungen heller, voller Schall, überall vesiculäres Athmen.

Herzdämpfung nicht vergrössert, der Spitzenstoss nicht deutlich abzugrenzen und wird am deutlichsten in der Mamillarlinie im 5. Intercostalraum gefühlt. — Der erste Herzton ist — besonders an der Herzspitze — nicht rein, von einem ganz leisen, blasenden systolischen Geräusche begleitet.

Die Untersuchung des Harns ergibt nichts von der Norm Abweichendes (Eiweiss nicht einmal in Spuren).

Die unteren Extremitäten, besonders die Unterschenkel, sind im Vergleiche zum übrigen Körper sehr schwach entwickelt, die Wadenmusculatur äusserst schwächlich und abgemagert.

Der rechte Fuss befindet sich in starker Supinationsstellung und Plantar-

flexion, und ist besonders auffallend eine starke plantare Beugung im Chopart'schen Gelenke.

Der Taluskopf tritt sehr stark hervor und ist unmittelbar unter der Haut zu fühlen. Die Haut am Fussrücken ist von zahlreichen, quer verlaufenden Ueberdehnungsnarben, ganz so wie die Schwangerschaftsnarben aussehend, durchsetzt. Auch am linken Fusse ist dies Verhalten, jedoch in geringerem Maasse, zu bemerken. Der linke Fuss steht fast in reiner Supinationsstellung und ist nur eine leichte Plantarflexion zu sehen.

An den Knie- und Hüftgelenken ist weder eine pathologische Stellung noch irgend eine Veränderung in der Umgebung zu erblicken.

Im Kniegelenke, sowohl rechts als auch links, ist die Beugung nur bis zu einem Winkel von 125° ausführbar, und sind in diesen Grenzen die Beuge- und Streckbewegungen frei. In den Sprunggelenken ist Pro- und Supination, Beugung und Streckung, Ab- und Adduction nur in minimaler Excursionsbreite ausführbar und auch passiv sind diese Grenzen nicht zu erweitern, ohne die heftigsten Schmerzen hervorzurufen.

Am rechten Unterschenkel hat Patientin ein leichtes Ekzem.

An den Gelenken der oberen Extremität ist nichts Krankhaftes zu finden und sind die Bewegungen activ und passiv völlig frei. Temperatur stets normal, Puls kräftig, 80 Schläge im Durchschnitte.

Da das Mädchen im übrigen gut aussieht und sich vollständig wohl fühlt, so wird beschlossen, in Narkose die fehlerhaften Stellungen der beiden Füsse zu corrigiren und das gewonnene Resultat durch Gipsverband festzuhalten.

Am 13. September Chloroformnarkose mit Billrothmischung ohne vorheriger Morphingabe; Dauer der Narkose 40 Minuten.

Redressement des linken und dann des rechten Fusses.

Es fällt auf, dass die Knochen ungemein leicht sich modelliren lassen und erwecken sie den Eindruck, als ob sie sehr weich wären. Besonders auffallend macht sich dies beim Redressement des rechten Fusses geltend, dessen Difformität viel hochgradiger war als jene des linken.

Was aber besonders merkwürdig ist, ist, dass nach vollendetem Redressement, bei dem eine Achillotenotomie sich als unnöthig erwies, beide Füsse eine eigenthümliche, fast pathognomonisch zu nennende Stellung innehaben, etwa ähnlich jener Gestaltung, welche wir bei der Luxation des Fusses nach vorne zu treffen gewohnt sind, und die den Abbildungen der assyrischen Füsse entspricht. Es war jedoch während des ganzen Redressements niemals auch nur ein etwas stärkeres Krachen gehört worden, wie es der Fractur eines Knochens zukommt, sondern nur jenes mehr knarrende Geräusch, welches man bei der Zerreissung von Bändern, Fascien und Adhäsionen hört. Beide Füsse werden sofort nach geschehenem Redressement in rechtem Winkel, in leichter Pronation bis zum Knie eingegipst. Nach dem Aufwachen aus der Narkose fühlte Patientin ausser leichtem Kopfschmerz keine Beschwerden, erbrach sich nicht, klagte nur über starkes Spannen in den Sehnen der Beugemuskeln des Unterschenkels. Die Zehen sind gut gefärbt, werden schmerzlos bewegt. — Die Nacht verlief ruhig, Patientin schlief grösstentheils, doch war eine auffallend erhöhte Herzthätigkeit bemerkbar und Pulszahlen zu verzeichnen, die zwischen 120 und 135 schwankten.

Am 14. September war die Morgentemperatur 36,9. Patientin bietet die Erscheinungen starker Dyspnoe, sitzt aufrecht im Bette, der Thorax hebt und senkt sich stürmisch, die Athemfrequenz 50—60: Puls 160, weich, unregelmässig. Das Mädchen bekommt einen Eisbeutel auf das Herz, 10 Tropfen Tct. Strophanti. Nach weiteren 2 Stunden nimmt die Athemnoth zu, Patientin wird entschieden cyanotisch; der Puls ist noch frequenter, kaum mehr zu zählen, ab und zu aussetzend. Hautfarbe am ganzen Körper auffallend blass. Haut kalt. Ueber beiden Lungen vernimmt man klein- und mittelblasiges Rasseln. Die Percussion ergibt nirgends eine Dämpfung. Temperatur bleibt afebril (subnormal 35,8). Im Verlaufe des Vormittags hustet Patientin leicht blutig gefärbte Sputa aus. Injection mit Campheräther; Wein. Die Dyspnoe nimmt immer mehr zu, es tritt starkes Trachealrasseln ein und gegen Mittag erfolgt Exitus letalis.

Das Sensorium ist bis kurze Zeit vor dem Tode frei geblieben.

Die Blutungen, die hier aus der Lunge auftraten, dürften wohl dieselbe Ursache haben, wie jene im früher erwähnten Falle Eberth's [1]). Da das Mädchen viele Monate hindurch bettlägerig war, so nehmen wir an, dass die vorwiegende Localisation in den Lungen die Ursache für das auffallende Freibleiben des Sensoriums gab, ein Verhalten, das gewiss einiger Beachtung werth erscheint und über das wir bei Gelegenheit eines späteren Falles berichten werden.

Sectionsbefund.

Mässig gut genährte weibliche Leiche, Hautdecken blass.

Schädeldach länglich, Dura zart und adhärent. Pia zart, mässig blutreich, Ventrikel gehörig weit. Substanz des Grosshirns weich und zäh, mit spärlichen Blutpunkten durchsetzt. Gefässe der Basis collabirt, zartwandig. Pons und Medulla gehörig. In den Sinus theils flüssiges, theils geronnenes Blut.

Unterhautzellgewebe fettreich, in den Jugularvenen etwas flüssiges Blut. Musculatur ziemlich kräftig entwickelt; Lungen frei; Thymus erhalten, zweizipfelig, 8 cm lang, 4 cm breit; in den Pleuraräumen seröse Flüssigkeit. Ebenso im Herzbeutel. Die Vorderwand des linken Ventrikels ist etwas mit dem Pericard verwachsen. Im rechten Herzen geronnenes Blut, besonders in der Pulmonalis, theils flüssiges Blut mit Fettaugen. Wand dick, blass. Im linken Herzen befindet sich flüssiges Blut mit reichlichen Fettaugen. Höhle erweitert. Aortenklappen gehörig, an der Mitralis fehlt der freie Rand. Linke Lunge leicht, Pleura zart. Lunge sehr blutreich, reichlichste Fettaugen. Gewebe lufthaltig. Im Bronchus schaumig-blutige Flüssigkeit, auch mit Fettaugen. Rechte Lunge gehörig gross, Pleura stellenweise ekchymosirt. Gewebe lufthaltig wie links. Tonsillen und Follikel des Zungengrundes mächtigst vergrössert. Oesophagus blass. (Auch in seiner Schleimhaut eine grosse Menge von Lymphfollikeln.) Schleimhaut der Epiglottis verdickt, von weissen,

[1]) l. c.

knotigen Plaques durchsetzt. Schilddrüse klein, feinkörnig. Lage der Unterleibsorgane gehörig; Milz gehörig gross, Gewebe weich, brüchig, pulpareich, Follikel stark vorspringend. Linke Niere in fettreiches Bindegewebe gehüllt, Kapsel zart, leicht ablösbar. Oberfläche glatt, Gewebe blutreich, Pyramiden deutlich, Corticalis brüchig, gelblich gefärbt, im Blute am Schnitte Fettaugen. Mesenterialdrüsen vergrössert. Dickdarmschleimhaut grau, Follikel deutlich. Dünndarmschleimhaut blass, Follikel stark vergrössert. Leber gehörig gross, Oberfläche glatt, Gewebe weich, brüchig. Acinuszeichnung undeutlich, Blut fetttropfenhaltig. Blase leer, gehörig. Hymen erhalten. Im linken Ovarium eine mit klarer Flüssigkeit gefüllte Cyste. In den Venae femorales Fettaugen.

Diagnose: Embolia adiposa; Degeneratio adiposa cordis et hepatis. — Pericarditis adhaesiva. Insufficientia valvulae mitralis. Thymus persistens. Status leucaemicus.

Dem Sectionsbefunde kommt unserer Ansicht nach eine zweifache Bedeutung zu:

1. Bestärkt er die in der früheren Mittheilung über einen ähnlichen tödtlich verlaufenen Fall von Fettembolie aufgestellten Vermuthungen über das Zusammentreffen von fettembolischem Tode und Status thymicus bedeutend. — 2. Zeigt er, wie heftig die Folgen eines noch so vorsichtig ausgeführten Redressements an den Knochen und Gelenksenden sein können. In diesem Falle waren die Erscheinungen des lymphatischen Status noch viel ausgesprochener, als in unserem im Vorjahre veröffentlichten Falle und regt dies Zusammentreffen jedenfalls neuerdings zum Nachdenken an.

Nach den bisher vorliegenden Beobachtungen war es naheliegend anzunehmen, dass je grösser die gebrochenen Knochen sind, je bedeutender die Oberfläche des zu streckenden Gelenkes ist, desto leichter eine Verschleppung von flüssigem Fett in die Circulationswege erfolge, und sind alle bisher beschriebenen Fälle von tödtlich abgelaufenen Fettemboliefällen nach orthopädischen Eingriffen am Kniegelenke beobachtet worden, so auch der neuerdings berichtete Fall von Eberth[1]) an jenem Gelenke, in dessen Nachbarschaft die grössten zusammenhängenden Massen von spongiösem, reichlich mit Knochenmark erfüllten Gewebe sich finden.

Unser Fall lehrt nun, dass auch kleinere Gelenke, wie das Sprunggelenk und das untere Ende der Tibia bereits einen genügenden Knochenmarkgehalt haben, um tödtliche Fettembolie hervorzurufen.

[1]) l. c.

Dies legt wieder die Frage nahe, warum dann bei den so überaus häufigen Redressements von Plattfuss und Klumpfuss noch nie eine erhebliche Fettembolie zu Stande gekommen ist.

Diese Frage findet ihre Beantwortung darin, dass es sehr bedeutungsvoll für das Zustandekommen schwerer fettembolischer Vorgänge zu sein scheint, in welchem Zustande sich der Knochen befindet.

Wie wir noch hören werden, war er gerade in diesem unseren letzten Falle hochgradig rareficirt, sein Maschenwerk sehr weit, seine Compacta auf das äusserste verdünnt, so dass alle Bedingungen für einen sehr bedeutenden Fettgehalt und geringe Widerstandsfähigkeit gegen äussere Gewalteinwirkungen gegeben waren. — Bei den Redressements am Platt- oder Klumpfussskelete handelt es sich ja meist nicht um durch langes, schweres Krankenlager atrophisch gewordene, sondern um widerstandsfähige, in statischer Hinsicht gefestigte Knochen.

Es ergibt sich daraus, dass je länger die zu der betreffenden correcturbedürftigen Deformität führende Krankheit dauert, die Gefahr für das Zustandekommen von bedeutenderen fettembolischen Vorgängen um so grösser wird.

Bei dieser Gelegenheit müssen wir einige Bemerkungen über die Wirkungsweise des Redressements überhaupt einflechten. — Im allgemeinen ist man noch wenig darüber orientirt, wie man sich im anatomischen Sinne die Wirkung eines Redressements vorzustellen hat. — Es ist zunächst die Frage zu beantworten, ob es sich zum Beispiel an den kurzen und platten Knochen, wie denen der Fusswurzel, bei einem Redressement bloss um Structurveränderungen des Spongiosabaues handelt, oder ob wirklich Fissuren, Fracturen, Ablösungen des Knorpelüberzuges oder endlich gar Epiphysenlösungen zu Stande kommen. — Der vorhin geschilderte Fall von Eberth, bei dem es zu Zerreissung der Ligamenta cruciata eines Kniegelenkes, zu unvollständigen Absprengungen der Epiphyse der Tibia, zu Impressionen der Femurcondylen nach versuchten Streckungen gekommen ist, spricht im Zusammenhalte mit unserem, vergangenes Jahr mitgetheilten Falle dafür, dass die Veränderungen bei einem Brisement forcé eines Kniegelenkes wenigstens ausserordentlich schwere sein können, und hebe ich besonders hervor. dass die Zerreissung der Kreuzbänder eines Kniegelenkes eines der

schwersten dieses Organ überhaupt betreffenden Traumen ist. In dieses noch einigermassen in Dunkel gehüllte Feld wirft die Betrachtung der beiden bei der Section unseres mitgetheilten Falles genau untersuchten oberen und unteren Sprunggelenke des verstorbenen Mädchens einiges Licht.

Wenn man die beigegebenen Abbildungen 1 und 2 betrachtet, so sieht man am rechten oberen Sprunggelenke die Talusrolle, mit ihr durch einen theils bindegewebigen, theils knöchernen Callus verschmolzen die Epiphysen des Schienbeines und des Wadenbeines, und vollkommen von diesen losgetrennt die Diaphyse der Tibia und Fibula, in rein querer Richtung von den dazu gehörigen Epiphysen abgebrochen. — Dort, wo der Taluskopf mit dem Kahnbeine in gelenkiger Verbindung steht, sieht man an ihm Fissuren und Vorgänge, die auf Zerstörungen seines architektonischen Baues schliessen lassen.

Wenn wir Abbildung 2, die das linke Sprunggelenk darstellt, betrachten, so sehen wir im wesentlichen das gleiche Bild: quere Epiphysenlösung der Tibia, schief von innen und oben nach aussen und unten ziehende Epiphysenlösung der Fibula und Verschmelzung der abgebrochenen Epiphysen, der Malleolengabel mit dem Talus.

In beiden Bildern sehen wir von der Talusrolle so viel, als es einer starken Spitzfussstellung entspricht. Es hat somit das Redressement, das dem Fusse seine rechtwinklige Stellung wiedergegeben, nicht am eigentlichen Sitze der Krankheit eingewirkt und die Stellung zwischen Talus und Malleolengabel nicht geändert, sondern nur zwischen Tibiaepiphyse und Diaphyse und in gleicher Weise an der Fibula eine Knickung herbeigeführt.

Es ist daher das von uns ausgeführte schonende Redressement zu bezeichnen als eine traumatische Epiphysenlösung an Schien- und Wadenbein sowohl rechter- als auch linkerseits. Die Epiphyse des jugendlichen Knochens, reich an Fett, rareficirt in ihrem spongiösem Aufbaue durch langes Krankenlager, hat hier die Grundlage für die Entstehung der tödtlichen Fettembolie geliefert.

Die früher von uns beschriebene Assyrerfussstellung entspricht genau dem an beiden Präparaten erhobenen anatomischen Befunde, indem die Achse der Diaphyse der beiden Unterschenkelknochen einerseits und die Epiphyse sammt der daran hängenden Fusswurzel andererseits nunmehr einen Winkel einschliesst; das was bei der

Luxation des Fusses nach vorne durch die Veränderung der Lage der Talusrolle bedingt ist, ist hier durch das Abreissen der Epiphyse des Schien- und Wadenbeines geschehen, eine Beobachtung,

Fig. 1.

Fig. 2.

die unseres Wissens bisher noch nicht gemacht worden ist und die daher auch differential-diagnostische Bedeutung für die Luxation im oberen Sprunggelenke nach vorne und traumatische Epiphysenlösung des Schienbeines beim Kinde, vielleicht auch beim Erwachsenen darbietet.

Dass auch unblutige orthopädische Eingriffe als nicht ganz ungefährliche Operationen angesehen werden dürfen, beweisen ausser unseren vorhergehenden Ausführungen auch zwei von Kaposi[1]) aus der Heidelberger chirurgischen Klinik mitgetheilte Fälle. In dem einen derselben schloss sich an ein modellirendes Redressement eines Plattfusses eine acute Osteomyelitis an, bei der es zu einer Nekrose fast des ganzen Os cuboideum kam, so dass die Valgusstellung eine

[1]) Münchener medicin. Wochenschr. 1899, Nr. 23.

schlimmere wurde, als sie vor der Operation gewesen. In dem zweiten Falle wurde nach dem modellirenden Redressement eines Klumpfusses ersten Grades nach Lorenz eine höchst merkwürdige Nervenerkrankung im Bereiche des Nervus plantaris internus beobachtet, die in Parästhesien, Kribbeln und Ameisenlaufen, sowie allgemeinen schweren nervösen Erscheinungen sich äusserte. Erst nach mehrmonatlichem Bestehen liessen die Beschwerden nach, und handelte es sich um eine durch Ueberdehnung beim Redressement verursachte Reizung des Nervus plantaris.

Ich erlaube mir nun 2 weitere an unserer Klinik beobachtete Fälle von Fettembolie mitzutheilen, von denen der eine sich nach einem schweren Knochentrauma, der andere nach einer Kniegelenksresection ereignete. Diese beiden Fälle gehören zwar nicht streng zu dem Thema des fettembolischen Todes nach unblutigen orthopädischen Eingriffen, wohl aber sind sie geeignet, das Wesen, sowie die klinischen Erscheinungen der Fettembolie und vor allem die Endursachen des fettembolischen Todes um einige wissenschaftliche Dinge zu bereichern.

Am 23. October 1898 wurde Nachmittags ein 38jähriger Mann, R. S., auf die chirurgische Klinik gebracht, dem folgender Unfall zugestossen war: Am selben Tage um die Mittagszeit ging er auf freiem Felde mit seinem Jagdgewehre spazieren und trug dabei die Flinte mit der einen Hand, den Lauf steil nach abwärts gegen den Boden gerichtet. Durch irgend einen Zufall ging das Gewehr los, und der Schuss — eine volle Ladung Hasenschrote — ging dem Manne in den linken Unterschenkel, und zwar war die Richtung des Schusses nahezu parallel der Längsachse des Schienbeines. Der Mann stürzte sofort zusammen und wurde per Wagen in das Krankenhaus gebracht, wo wir folgenden Befund aufnehmen konnten:

Grosser, kräftig gebauter Mann, mit sehr gut entwickelter Musculatur, entsprechendem Paniculus adiposus. Die Hautfarbe des Patienten entspricht der Norm. Sein Sensorium ist frei; er erzählt in klarer Weise den Hergang und klagt nur über sehr grosse Schmerzen. Die Organe der Mund- und Rachenhöhle sind mit Ausnahme einer Vergrösserung der Tonsillen gesund. Die Auscultation und Percussion der Lungen ergibt völlig normale Verhältnisse. Die Herzaction des Kranken ist etwas beschleunigt, seine Pulszahl schwankt zwischen 86 und 92, die Herztöne sind rein und klappend. Die Percussionsverhältnisse ergeben nichts Krankhaftes.

An den Unterleibsorganen nichts Abnormes. Der Harn des Patienten enthält keine fremden Beimengungen.

Am linken Unterschenkel sieht man einen ungefähr handflächengrossen Substanzverlust von unregelmässiger Gestalt, der an der Vorderseite sich befindet und mehr der Aussenseite des Beines angehört. Er reicht ungefähr von

der Tuberositas tibiae bis zur Grenze zwischen oberem und mittlerem Drittel der Tibia, aber auch nach aussen noch in das Bereich der Fibula und ist insbesonders die Gegend des Capitulum fibulae schwer verletzt. Die Ränder der Wunde sind zackig, vielfach zerrissen. Die Haut hängt oftmals nur in kleinen schmalen Fetzen. In der Umgebung des Substanzverlustes findet man die Haut geröthet, theilweise ihres Epidermisüberzuges beraubt und an vielen Stellen schwarze Pulverkörner eingesprengt.

Die Fascie und Musculatur an der Vorderseite des Unterschenkels sind zermalmt und der in die Tiefe der Wunde eingeführte Finger gelangt alsbald in eine mit Knochentrümmern erfüllte Höhle von ziemlich bedeutendem Umfange, und tastet man, dass ein grosser Theil des Tibiakopfes, sowie das obere Drittel des Schienbeines wenigstens in seinem vorderen Antheile durch die Verletzung in grössere und kleinere Fragmente zerlegt ist. Die Bruchstücke des Knochens sind theils grosse, langgestreckte Splitter, die noch am Periost festhaften, zum Theile aber sind es kleine Bruchstücke, die vollkommen lose sind; nur an manchen Stellen ist der Knochen zu grobem Sand, sogen. Grus, zermalmt.

Die Fibula ist nicht so arg zertrümmert, sondern nur an zwei Stellen sehr schief fracturirt.

Die functionelle Prüfung ergibt einen vollkommenen Ausfall der Function im Gebiete des Nervus peroneus, der etwas unterhalb des Fibulaköpfchens in der Continuität verletzt worden ist.

In der Arteria tibialis postica ist ein schwacher Puls zu fühlen und weist das Gebiet des Nervus tibialis keinerlei Ausfallserscheinungen auf.

Es wird nun in Chloroformnarkose an die Reinigung der Wunde gegangen, und stellt es sich hierbei heraus, dass an der Hinterseite der Tibia die Hinterwand dieses Knochens erhalten geblieben ist und nur einen Sprung, der ihn sehr schräg durchsetzt, enthält. Ausserdem ergab sich, dass der Nervus tibialis, sowie die Arteria tibialis postica und die dazu gehörigen Venen vollkommen erhalten geblieben, während die Arteria tibialis antica durch die Verletzung in der Mitte des oberen Drittels der Tibia verletzt war. — Aus diesem Grunde wurde von der vorher beabsichtigten verstümmelnden Operation, die in einer Gritti'schen osteoplastischen Amputation bestanden hätte, Abstand genommen, und machte ich den Versuch, das Bein conservativ zu behandeln. Es wurden sämmtliche losen, und auch die an schmalen Periostbrücken hängenden Knochensplitter entfernt, die zerfetzte Musculatur des Musculus tibialis anticus, Extensor digitorum communis und die Musculi peronei mit der Scheere geglättet, die zerfetzten Hautränder abgetragen, eine Menge von Schrotkörnern aus der Markhöhle der Tibia und den Weichtheilen entfernt und schliesslich nach möglichst sorg-

fältiger Desinfection der grossen Wunde dieselbe mit Mikulicz-Schleier tamponirt, das Bein auf eine Resectionsschiene gelagert, hochgestellt und mit Eisblase versehen. Dauer der Operation ca. 1 Stunde.

Der Patient, der in der Zeit seines Transportes bis zur Klinik viel Blut verloren hatte, da ihm erst mehr als eine Stunde nach dem Geschehniss eine Esmarch'sche Binde angelegt wurde, ist bleich, hat sehr frequenten Puls und sieht collabirt aus. Während der Operation war es nöthig geworden, die Verabreichung von Chloroform zu sistiren und zur Aethernarkose überzugehen, da die Pulsqualität eine beängstigende geworden war und sich Zeichen eines drohenden Herztodes gezeigt hatten. — Der Patient erhielt am Abend reichliche Weingaben, sowie eine subcutane Infusion von physiologischer Kochsalzlösung (500 $cm^3$). — In der Nacht war der Kranke unruhig, aufgeregt, klagte zeitweise über heftige Athemnoth; seine Pulsfrequenz betrug zwischen 120 und 130 in der Minute; sein Sensorium war nicht mehr so frei wie am Nachmittage, und in den Morgenstunden sehr erheblich getrübt. In den Vormittagsstunden wurde der Patient schwer dyspnoisch, sein Gesicht cyanotisch, sein Puls fadenförmig, unzählbar. Er verfiel in ein tiefes Coma, und gegen Mittag des ersten Tages nach der Verletzung starb der Patient trotz Anwendung aller nur möglichen Excitantien.

Die am folgenden Tage vorgenommene Obduction (Herr Professor Dr. Hans Eppinger) ergab die folgenden zum Theile recht bemerkenswerthen Ergebnisse.

Sectionsbefund am 25. October 1898: R. S., 38 Jahre.

Klinische Diagnose: Vulnus sclopetorum, Embolia adiposa, Anaemia.

Körper gross, kräftig, gut genährt, Hautdecken blass. Entsprechend der Aussenfläche der oberen Hälfte des linken Unterschenkels ziemlich tief ein länglich ovaler Substanzverlust, der oben und unten durch Knopfnähte geschlossen erscheint, während die Ränder in der Mitte auseinander klaffen, die in der Tiefe blossgelegte und mit Blut infiltrirte Musculatur ist mit Jodoform bestäubt; in den Fetzen derselben erscheinen Schrotkörner und Eisenstücke eingelagert und eingefilzt; dabei ist die Tibia beiläufig 8 cm unter ihrem oberen Ende nicht nur der Schräge nach von aussen nach oben und innen in der Continuität durchbrochen, sondern es sind auch die Enden grob zersplittert und ist die äussere Hälfte des oberen Bruchstückes bis zur Epiphyse abgetragen und dabei auch das Kniegelenk eröffnet, so dass der äussere Condyl des Femur eine 2 cm grosse und 1 cm tiefe Rinne mit rauhen Rändern und blossgelegter Spongiosa darbietet, und auch der zugehörige Theil der Gelenkfläche der Tibia abgetragen erscheint.

Schädeldach gross, rund, ziemlich dick, porös, Sulci arteriosi ziemlich ausgeprägt, Dura wenig adhärent, im oberen Sichelblutleiter dunkles, flüssiges Blut. Pia leicht gespannt, da und dort verdickt und milchig getrübt, blass, mässig durchfeuchtet; Substanz des Gehirns härtlich und brüchig, Ventrikel eher eng, Plexus dunkler, Ependym etwas verdickt, Pons und Medulla weich, brüchig, blutreich, in den basalen Sinus dunkles, flüssiges Blut. Unterhautzellgewebe fettreich, Musculatur dick, graubraun, in den Jugularvenen wenig flüssiges, dunkles Blut. Zwerchfellstand beiderseits am IV. Rippenknorpel. Lungen da und dort fixirt, bis zur Mittellinie vorragend. Im Herzbeutel klare Flüssigkeit, das Herz selbst schräg, mässig fettreich, starr und contrahirt. Die linke Lunge gross, bedeutend gedunsen, das Gewebe von oben bis unten lufthaltig, mässig blutreich, das Blut gleichmässig dunkel und flüssig; in den Bronchien wenig Feuchtigkeit, die Schleimhaut derselben etwas geröthet. Die Thymus bloss im rechten Antheile involvirt, durch grobkörniges Fett ersetzt, der linke Lappen ist erhalten und grobkörnig. Die rechte Lunge ist kleiner als die linke, von oben bis herab gedunsen, fast trocken, in den Bronchien wenig Flüssigkeit. Das Blut ist auch hier gleichmässig dunkel, und flüssig, da und dort ein kleines Fetttröpfchen zeigend. Schleimhaut des Pharynx dicker, Follikel stark vorspringend, die Tonsillen mächtig vergrössert, ebenso die Follikel am Zungengrunde. Schleimhaut des Oesophagus, des Larynx und der Trachea derb und blass, die Epiglottis an ihrem freien Rande eingekerbt.

Lagerung der Unterleibseingeweide gehörig; Peritoneum fettreich; Milz kleiner, Gewebe weich, zäh rothbraun. Die Nieren in fettreiches Zellgewebe eingehüllt, Kapsel zart, leicht ablösbar, Oberfläche glatt, Pyramiden dunkler, Gewebe zäh, das Blut zeigt ebenfalls Fetttröpfchen. Die Schleimhaut der Becken und Kelche zart und blass.

Das Blut in der Vena cava inferior und den Venae iliacae gleichmässig dunkler und flüssig. Der Magen enthält wenig graue Flüssigkeit, Schleimhaut dicker und blass. Die Wand des Darmkanals ist entsprechend dick, die Schleimhaut blass. Leber gross, Gewebe hart, brüchig, graubraun; in der Gallenblase dunkle zähe Galle. In der Harnblase wenig klarer Harn, die Wand dicker, die Schleimhaut blass; Prostata derb; Hoden gehörig. — Diagnosis: Vulnus sclopetorum cruris sinistri cum dilaceratione cruris. Anaemia universalis. Status thymicus. Embolia adiposa.

Wir haben diesen Fall und seinen Sectionsbefund aus dem Grunde ausführlicher wiedergegeben, weil es sich um eine Verletzung handelt, welche durch Zertrümmerung eines grossen Abschnittes der Markhöhle eines Knochens von der Grösse eines Schienbeines reichlich Gelegenheit zur Aufnahme von flüssigem Knochenfett in die Blutbahn gegeben hat, weil es sich um ein bis dahin vollkommen gesundes Individuum handelte, und endlich, weil die Schwere der Verletzung nicht direct in einen Zusammenhang mit dem so rasch nach derselben erfolgten Tode zu bringen ist.

Der Sectionsbefund klärt uns insofern auf, als es sich auch in diesem Falle bei einem erwachsenen Manne um den Zustand einer persistirenden Thymusdrüse handelt, einen Zustand, der, wie wir wissen, die Widerstandsfähigkeit eines Individuums gegen verschiedene Schädlichkeiten erheblich vermindert.

Später werden wir auf das Gemeinsame der von uns hier wiedergegebenen Fälle zurückkommen, und möchte ich hier nur noch kurz einen dritten Fall anführen, bei dem es sich um ein 10jähriges Kind handelt, das 3 Tage nach einer ganz aseptisch verlaufenen Resection des Kniegelenkes ziemlich plötzlich starb.

Die 10jährige Sb. Amalia bemerkte im September 1896 das allmähliche Auftreten einer Schwellung im Bereiche des linken Knies, die von starken Schmerzen und zeitweilig auftretendem Fieber begleitet war. Ueber der Tuberositas tibiae linkerseits entwickelte sich eine Schwellung, in die am 1. Januar 1897 von einem Arzte ein Einschnitt gemacht wurde. Diese Wunde heilte nicht mehr zu und liess sich die Patientin am 20. März 1897 in das hiesige allgemeine Krankenhaus aufnehmen, wobei man unterhalb der linken Tuberositas tibiae einen hellerstückgrossen Substanzverlust vorfand, an dessen äusserem und innerem Rande man durch je eine Fistel auf rauhen Knochen gelangte. Die Tibia war in ihrem oberen Antheile verdickt, druckempfindlich, Knie- und Hüftgelenk vollkommen frei. Am unteren äusseren Rande der Patella konnte man eine zwei querfingerbreite, sich nach abwärts erstreckende Geschwulst nachweisen.

Am 30. März 1897 wurden die schwammigen Granulationsmassen, sowie das verdickte Periost entfernt und gelangte man auf eine käsig infiltrirte morsche Knochenpartie, in welcher gegen die Epiphyse zu ein haselnussgrosser, stark angenagter Sequester eingebettet lag. Die Knochenhöhle wurde geebnet, gereinigt und tamponirt.

Am 28. April wurde die Patientin mit granulirender Wunde entlassen, und sie konnte ohne jede Beschwerde gehen. Im September 1898 traten neuerdings Schwellung, Schmerzen und Fieber auf. Es stellte sich zugleich eine Contractur im linken Kniegelenke ein; die Kniegelenksgegend schwoll immer mehr an.

Befund: Für sein Alter entsprechend entwickeltes Kind, auch entsprechend genährt. Herz und Lungen sind normal. Der Harn enthält geringe Mengen Eiweiss, aber keinen Zucker. Die Körpertemperatur zeigt am Abend Erhebungen bis 39,2.

Das linke Kniegelenk steht in spitzwinkliger Contracturstellung, sein Umfang ist stark vermehrt, seine Conturen sowohl in der Aussen- als auch Innenseite verwischt. Balottement der Patella ist nicht vorhanden. Die Haut über dem Gelenke ist stark gespannt, glänzend, weiss gefärbt. Die Palpation ist sehr schmerzhaft, ebenso Versuche, das Gelenk passiv zu bewegen; die ganze Umgebung des Gelenkes ist von einer teigig weichen Schwellung eingenommen, alle Bewegungen sind sehr beschränkt und schmerzhaft, sowohl die activen als auch die passiven. — Das Hüft- und das Sprunggelenk ist völlig frei.

Operation am 1. December in ruhiger Chloroformnarkose. Typischer Bogenschnitt nach Textor mit Durchtrennung des Ligamentum patellae proprium; Eröffnung des Kniegelenkes, aus dem sich etwa ein Esslöffel krümmeligen Eiters entleert. Exstirpation der ganzen erkrankten Synovialmembran, der Kapsel, Abtragung der völlig usurirten Knorpelflächen. Am oberen Rande der Tibia ist ein grosser verkäster Knochenheerd, der vom Kniegelenke durch eine ganz dünne Gewebsschichte getrennt ist.

Aber auch am Femur sind mehrere fungöse Heerde und wird von beiden Gelenksenden ziemlich viel mit dem Resectionsmesser abgetragen. Auch die Patella ist krank und wird ihre überknorpelte Seite mit der Säge entfernt. Verschorfung der ganzen grossen Wundhöhle mit dem Paquelin. Jodoformeinstäubung nach sorgfältiger Blutstillung. Silberdrahtnaht der Knochen. Hautnaht. Jodoformverband. Lagerung auf eine Resectionsschiene. Organdinverband und Hochlagerung.

Am 2. December ist der Verband leicht blutig durchtränkt. Das Bein wird noch höher gelagert. Schmerzen sind nicht vorhanden. Das Allgemeinbefinden ist gut. Die Körpertemperatur 37,6.

Am 3. December fühlt sich die Patientin sehr matt. Hände und Füsse sind kalt, das Gesicht mit kaltem Schweiss bedeckt, keine Nahrungsaufnahme. Radialpuls frequent, leicht unterdrückbar und unregelmässig. 20 Tropfen Tct. Strophanti. Einhüllung in warme Tücher, Verabreichung von Cognac.

4. December. Die Nacht verbrachte die Patientin recht unruhig. Oftmals laut aufschreiend, wollte sie das Bett mehrmals verlassen. Morgens wurde sie etwas somnolent. Auf Anrufen reagirte sie nicht, jedoch auf Hautreize, Nadelstiche, den faradischen Pinsel, indem sie dabei Schmerzen äusserte. Die Muskelerregbarkeit ist schon bei sehr schwachen Strömen zu constatiren, während Schmerzen erst bei stärksten Strömen geäussert werden. Die Bulbi gehen unruhig hin und her, die Pupillen sind mittelweit, reagiren prompt; die Athmung ist ziemlich ruhig, Frequenz 24—28, keine wesentliche Dyspnoe. Radialpuls kaum fühlbar, leicht unterdrückbar, unregelmässig; Frequenz zwischen 130 und 140. Ueber der Lunge leise, kleinblasige Rasselgeräusche; eine Dämpfung ist nicht nachweisbar. Aushusten von Blut ist nicht vorhanden. Die Benommenheit nimmt zu. Patientin liegt mit offenen Augen schlummernd im Bette. Morgentemperatur 36,7. Katheterismus. Als Therapie werden im Verlaufe des Vormittags vier Spritzen 10% Kampferäther verabreicht, Wein, schwarzer Kaffee. Trotz aller Excitantien erfolgt um 1 Uhr der Tod im tiefen Coma.

Sectionsbefund: Vom 5. December 1898 (Assistent Dr. Schauenstein).

Ziemlich kleine, weibliche Leiche, beträchtlich abgemagert. Ueber dem Kniegelenke eine bogenförmige, vernähte Operationswunde, durch welche man in das eröffnete Gelenk gelangt; in demselben sind Blutgerinnsel, die Gelenksenden fehlen und sieht die blosse Spongiosa der Knochen frei vor.

Schädeldach rundlich, gehörig dick.

Dura zart. Pia gespannt, mässig blutreich, durchwegs zart, fast trocken; Gyri abgeplattet, Sulci verstrichen.

An der Basis: Pia zart, keine Knötchen sichtbar.

Ventrikel weit, mit klarer, seröser Flüssigkeit gefüllt; Ependym zart. Marksubstanz weich und brüchig, auffallend glänzend und durchfeuchtet. Rinden-

substanz blassgrau, an manchen Stellen mit einem Stich ins Bräunliche. Der IV. Ventrikel normal. Im Kleinhirn ebenfalls mässige Durchfeuchtung. Sonst aber nichts Abnormes. Nirgends sind Blutungen zu sehen.

Im Pons und der Medulla ist makroskopisch nichts Krankhaftes nachweisbar.

Die Gefässe an der Basis zart. In den Sinus dunkles, flüssiges Blut.

Das Unterhautzellgewebe mässig fettreich.

In der rechten Jugularvene flüssiges, dunkles Blut, auf welchem kleinste Fetttröpfchen zu sehen sind.

An den Lungenspitzen ist adhärirend die Thymusdrüse erhalten. Sie ist zweizipfelig, reichlich 6 cm lang.

Herz gehörig gross. Im Herzbeutel klare, seröse Flüssigkeit. Der rechte Ventrikel von normaler Weite; die Wandung aus verdickter Musculatur ist hart, brüchig, lichtbraun gefärbt. In der Höhle Fibringerinnsel. Die Klappen sind wohlgeformt und zart.

Der linke Ventrikel ist eher etwas weiter, seine Wandung von normaler Dicke; die Musculatur lichtgraubraun; die Klappen in Ordnung.

An der linken Lunge ist der Oberlappen lufthaltig, stellenweise luftarm. Um die Bronchien gruppirte weissliche Knötchen, sonst stark durchfeuchtet, mässig blutreich.

Die rechte Lunge ist gross und schwer. Im Oberlappen reichlich gruppirte Knötchen, die wieder hauptsächlich um die Bronchien sitzen; das Gewebe sonst blutreich, feucht.

Der Unterlappen besonders blutreich; in den Lungengefässen findet man dunkles, flüssiges Blut, in welchem Fetttröpfchen schwimmen.

An der hinteren Rachenwand, sowie am Zungengrunde befindet sich ziemlich reichliches adenoides Gewebe.

Am Larynx und Oesophagus normaler Befund.

In der Bauchhöhle sehr wenig klare, seröse Flüssigkeit. Das Peritoneum überall leicht weisslich gefärbt und von zahlreichen kleinen und grösseren Knötchen durchsetzt.

Die Mesenteriallymphdrüsen sind sämmtlich vergrössert und einige von ihnen im Innern verkäst.

Milz vergrössert, Kapsel gespannt, Gewebe brüchig, Pulpa arm, Follikel deutlich sichtbar.

Nieren gehörig gross, Kapsel zart, Gewebe blass, Corticalis gelblich verfärbt, etwas verbreitert, Pyramiden deutlich abgegrenzt.

Magen gehörig. Im Dickdarm breiige Fäces. Schleimhaut durchwegs völlig normal. Im Dünndarm brauner, breiiger Inhalt, Vergrösserung der Peyer'schen Plaques, ebenso der Solitärfollikeln.

Das Gewebe des Darmes etwas brüchig.

An Harnblase und Genitale nichts Abnormes. In der linken Vena femoralis flüssiges Blut, auf welchem spärlich grössere und kleinere Fetttropfen schwimmen.

Diagnose: Tuberculosis glandularum lymphat. mesenterial. ascendente Tuberculosis miliar., peritonei et pulmonum. Degeneratio

adiposa renum et hepatis. Resectio articulationis genu sinistri. Thymus persistens.

Die nachträgliche mikroskopische Untersuchung der Organe ergab eine ziemlich reichliche Fettembolie der Lungen, eine weniger ausgeprägte des Herzens, des Gehirnes und der Nieren.

Die Betrachtung der drei oben geschilderten Krankengeschichten legt uns abermals die Frage nahe, in was für einem causalen Zusammenhange der fettembolische Tod, der in zwei von den Fällen ganz sicher, im dritten sehr wahrscheinlich ist, mit dem Befunde der Thymus persistens und dem Status lymphaticus steht, und möchten wir unsere, durch eine allerdings kurze Reihe von Fällen gebildete Anschauung kurz mittheilen.

Bevor wir jedoch näher auf die Stellung der Thymusdrüse zum fettembolischen Tode eingehen, möchte ich einige Bemerkungen über die Klinik der Fettembolie hier einflechten.

Nach den Erfahrungen, die wir am Krankenbette bei Fettembolie gemacht haben, halte ich es für berechtigt, von zwei von einander ziemlich scharf zu trennenden Formen zu sprechen, und möchte ich die eine als die cerebrale, die andere als die respiratorische bezeichnen. — Ich meine darunter folgendes: Man sieht Kranke, bei denen eine Fettembolie sehr wahrscheinlich ist und durch die Autopsie bekräftigt wird, deren Sensorium, frühzeitig getrübt, zuerst sich durch kurze Zeit in Erregungszuständen befindet, um dann immer mehr und mehr getrübt zu werden, um schliesslich einem gewöhnlich mehrere Stunden anhaltenden Coma Platz zu machen.

Von Seiten der Lungen sind die Erscheinungen bei dieser Form der Fettembolie nicht hervorragend, und erst im späteren Verlaufe der Erkrankung stellt sich Dyspnoe und Cyanose ein. Wohl aber ist zu betonen, dass bei dieser Form meist vom Anfange an die Herzaction eine beschleunigte ist, dass der Puls manchmal auffallend niedere Welle und schwache Spannung zeigt und ab und zu irregulär wird.

Bei der zweiten Form ist es geradezu typisch, dass das Sensorium fast bis zum eintretenden Exitus vollkommen frei bleibt und dass die Erscheinungen von Seiten der Lunge im Vordergrund stehen und zugleich mit ihnen der Circulationsapparat mitbetheiligt ist.

Sowohl aus eigener wie aus fremder Erfahrung können wir

bestätigen, dass bei dieser respiratorischen Form es häufig zum Aushusten von kleineren oder grösseren Mengen von Blut kommt, dass die Auscultation der Lungen klein- und mittelblasige Rasselgeräusche ergibt, was bei der früher genannten cerebralen Form vollkommen fehlt. Percutorisch war allerdings in unseren hierher gehörigen Fällen nie eine Veränderung nachzuweisen. Doch ist dies sehr begreiflich, wenn man die Multiplicität der Embolien im Gebiete des kleinen Kreislaufes bedenkt.

Diese klinischen Unterschiede — auf den ersten Blick räthselhaft und schwierig zu deuten — finden eine Erklärung in der Vermuthung Eberth's[1]), der eine verschiedene Durchgängigkeit der Lungencapillargefässe annimmt, die im Zusammenhange mit dem Allgemeinzustand des Individuums steht. Die Lunge eines bis dahin gesunden Individuums bietet für das Durchtreten der embolischen Fettpfröpfe und für die Disseminirung in anderen Organen günstige Verhältnisse, während ein Individuum nach monatelangem Krankenlager Stauungserscheinungen in der Lunge, Verdickungen der interlobulären Septa und ähnliche Veränderungen darbieten wird, so dass in den weniger elastischen und direct verengten Lungencapillaren weit grössere Fettmengen haften bleiben und viel schwieriger durchgeschwemmt werden als in einer normalen Lunge.

Unser Fall I, sowie der vergangenes Jahr mitgetheilte gehören der letzteren Kategorie an, während unser Fall II, der bis dahin völlig gesunde Förster, cerebrale Erscheinungen darbot, somit eine disseminirte Fettembolie vermuthen liess. Unser Fall III endlich nimmt eine Mittelstellung ein, gehört aber wohl mehr zu den ersten beiden.

Was nun den Status thymicus anlangt, so haben wir uns vergangenen Jahres folgende drei Fragen gestellt:

1. Ist ein Zusammenhang zwischen Tod durch Fettembolie und Status thymicus überhaupt annehmbar?

2. Sind vielleicht manche Todesfälle, die bislang der Fettembolie zugerechnet wurden, auf Rechnung eines vorhandenen Status lympathicus und dessen bekannte Gefahren für die Narkose zu beziehen?

3. Erhöht vielleicht in irgend einer Hinsicht die letztgenannte Körperbeschaffenheit die Disposition für Fettembolie oder die Gefahr der letzteren?

---

[1]) l. c.

Was die Frage I angeht, so kann ich nicht umhin zu sagen, dass das von uns nun 4mal beobachtete gleichzeitige Vorkommen von schwerer Fettembolie — in allen 4 Fällen erfolgte der Tod — mit ausgesprochenem Status thymicus bereits diese Vermuthung nahe legt, dass sich jedoch die Erklärung dessen einfacher ergibt, als sich früher vermuthen liess, und zwar in dem Sinne, in welchem sich bereits vor einer Reihe von Jahren Paltauf geäussert hat.

Was endlich den Punkt anlangt, ob der Status thymicus mit der allgemeinen Vermehrung des lymphatischen Apparates die Disposition für das Zustandekommen der Fettembolie erhöht, so ist zu bemerken, dass in unseren Fällen, in denen 2mal eine genaue Untersuchung der Lymphgefässe und Lymphdrüsen der unteren Extremität vorgenommen worden ist, sich nichts Abnormes fand.

Der bei den klinisch verschiedenen Formen sehr wechselnde Fettgehalt der von Embolie betroffenen Organe bedarf einer genauen histologischen Analyse. Die Vorgänge der Resorption des Fettes und die weiteren Schicksale des Fettes im Organismus hat Benneke[1]) in einer eingehenden Arbeit geprüft.

Inwiefern und ob die morphologischen Veränderungen der Thymusdrüse bei fettembolischem Tode Aufklärung über das Wesen der Erscheinung ergeben können, stellt für sich eine neue Untersuchungsreihe dar.

Die pathologische Histologie der Thymusdrüse steht überhaupt noch im Beginne der Entwickelung, und erst die beiden Arbeiten von Waldeyer[2]) und Sultan[3]) haben dargethan, wie die physiologische Rückbildung des Organs vor sich geht und wie es sich unter krankhaften Verhältnissen in höheren Lebensjahren findet, und ist die Lehre „vom thymischen Fettkörper“ gewiss noch des Strebens nach näherer Erkenntniss werth.

Abgesehen von einigen Mittheilungen über Abscesse der Thymusdrüse, Cysten in dem Organe (Chiari)[4]), Neoplasmen und Gummen hat uns die pathologische Anatomie dieses Organes noch nicht viel

[1]) Ziegler's Beiträge Bd. 22 S. 343 ff.

[2]) Die Rückbildung der Thymus. Sitzungsber. d. Kgl. preuss. Akad. d. Wissensch. Berlin 1890.

[3]) Beitrag zur Involution der Thymusdrüse. Virch. Arch. Bd. 144 S. 548.

[4]) Zeitschr. f. Heilkunde 1894, Bd. 15.

geliefert. — Die histologische Untersuchung eines unserer Fälle ergab von dem bisher als physiologisch Erkannten nicht bedeutend Abweichendes; jedoch müssen wir uns an dieser Stelle mit den obigen Bemerkungen begnügen, da die eingehende Erörterung der hier in Frage kommenden histologischen Veränderungen einer gesonderten Betrachtung würdig ist.

Was nun die früher berührte Frage anlangt, wie das gleichzeitige Vorkommen von fettembolischem Tode und ausgesprochenem Status thymicus zu erklären ist, so müssen wir jetzt kurz auf die Entwickelung der Lehre vom Status thymicus und Paltauf's [1]) grundlegende Ansichten zurückkommen.

Die Anregung zum Studium der Frage wurde durch plötzliche Todesfälle im Säuglingsalter gegeben, über die Grawitz [2]) im Jahre 1888 berichtete, und hielt dieser Forscher einen Zusammenhang zwischen Thymusvergrösserung und plötzlichem Tode für möglich.

Paltauf beschäftigte sich zunächst eingehend mit dieser Frage; er leugnete vor allem die Möglichkeit einer Compression der Trachea zwischen Manubrium sterni und Wirbelsäule durch eine plötzliche Schwellung der Thymusdrüse. Der bei Thymushyperplasie bei Kindern so merkwürdige, fast plötzlich eintretende Tod war einer Erklärung bei dem völligen Fehlen anderweitiger Todesursachen dringend bedürftig. Unter derartigen Kindesleichen gibt es eine Kategorie, die gekennzeichnet ist durch grosse Blässe, meist gut entwickeltes Fettpolster, mehr minder bluthaltige Organe ohne besondere Structurveränderungen; die Milz ist meist vergrössert, weist deutlich Follikel auf, in den Epiphysenknorpeln findet man Zeichen von Rhachitis; die Lymphdrüsen, die Follikel sind in wechselndem Grade vergrössert, die Thymus kräftig entwickelt. Aehnliche Erscheinungen kommen aber nicht nur bei Kindern, sondern auch bei Erwachsenen vor.

Während gewöhnlich mit dem Schlusse des ersten Decenniums an der Thymusdrüse bereits weitgehende Rückbildungsvorgänge eingetreten sind und das Organ von der Mitte des zweiten Decenniums nicht mehr auffindbar zu sein pflegt, begegnet man manchmal noch

[1]) Wiener klin. Wochenschr. 1889, Nr. 46; 1890, Nr. 9 und Berliner klin. Wochenschr. 1892, Nr. 13.

[2]) Deutsche med. Wochenschr. 1888, Nr. 22.

in späteren Lebensjahren verschieden grossen Thymusresten und nennt man diesen Zustand **Thymus persistens.**

Achilles Nordmann[1]) spricht im Anschlusse an einen eigenen Fall und mehrere Beobachtungen v. Recklingshausen's[2]) den Gedanken an eine Einwirkung der Thymushyperplasie beim Zustandekommen plötzlicher Todesfälle aus. Es folgten nun Mittheilungen ähnlicher Art von v. Recklingshausen und Arnold Paltauf, und letzterer beschrieb ausser einigen beim Baden vorgekommenen plötzlichen Todesfällen zwei ebensolche, die bei den gewöhnlichen Beschäftigungen des täglichen Lebens bei Erwachsenen erfolgten.

Aus den früher genannten Beobachtungen geht hervor, „dass Individuen mit einem dem vorhin beschriebenen gleichenden Körperbaue eines plötzlichen Todes unter irgend welchen Bedingungen sterben können und dass ihnen zufolge der dort geschilderte Befund als ein für eine gewisse Kategorie plötzlicher Todesfälle typischer bezeichnet werden kann". (Arnold Paltauf.)

Individuen, an denen wir Vergrösserung der Tonsillen, ausgebreitete Lymphdrüsencomplexe, vergrösserte Follikel des Zungengrundes finden, die vergrösserte Milz haben, eine erhaltene Thymusdrüse aufweisen, und endlich Gefässanomalien darbieten, die vor allem in einer Enge des Aortensystems bestehen, bezeichnen wir als mit lymphatisch-chlorotischer Körperconstitution versehen, und muss man annehmen, dass die eigenthümlichen, früher erwähnten Todesfälle mit dieser Constitution im Zusammenhange stehen. Es ist daher nicht die hyperplastische oder aborm lange erhaltene Thymusdrüse eine Ursache des Todes, sondern nur „ein Theilsymptom jener allgemeinen Ernährungsstörung", die durch die Vergrösserung des ganzen lymphatischen Apparates gekennzeichnet ist.

Paltauf legt auf das Herz solcher Individuen den Schwerpunkt. Er fand in den meisten Fällen das Bild einer frischen Erweiterung und körnigen Degeneration des Fleisches. Paltauf glaubt, dass unter dem Einflusse einer abnormen Ernährung und infolge von Störungen in der Herzbewegung,

---

[1]) Correspondenzbl. d. Schweizer Aerzte 19. Jahrg. 1889.
[2]) l. c.

geänderten Druckverhältnissen im Kreislaufsysteme solche Veränderungen in den nervösen Herzcentren hervorgerufen werden, dass das Herz so veranlagter Menschen durch heftige Reize und Hemmungen plötzlich functionsuntüchtig wird, und zieht er zum Vergleiche Individuen mit Herzfehlern herbei, die unter der Einwirkung einer plötzlichen Alteration der Herzbewegung an Herzlähmung sterben.

Eine andere Seite gewann vom Standpunkte des Klinikers Ortner[1]) dieser Frage ab, indem er nachwies, dass eine Reihe von Erkrankungen bei solchen Individuen, die mit analoger Beschaffenheit des lymphatischen Apparates, der Aorta und des Herzens behaftet sind, einen ganz abnormalen Verlauf nehmen können; seine Beobachtungen beziehen sich auf Typhus, Pneumonie und Enteritis.

Ortner stellt die Hyperplasie der Thymusdrüse und des gesammten lymphatischen Apparates der angeborenen Enge der Aorta zur Seite und hält den gesammten Complex für einen Ausdruck der congenitalen Unterernährung, der mangelhaften Blutregenerationsfähigkeit des Organismus. — Gestützt auf seine Beobachtungen betont Ortner ausdrücklich, dass eine derartige Körperbeschaffenheit von grosser Wichtigkeit für den klinischen Verlauf und die Prognose verschiedener Erkrankungen ist, indem durch dieselbe völlige Abweichungen von dem gewöhnlichen Verlaufe bedingt werden können.

Einige Jahre später ergab sich ein Zusammenhang zwischen Status lymphaticus und Narkosentodesfällen, die sonst ganz gesunde kräftige Individuen betroffen und oft nach unglaublich geringfügigen verwendeten Mengen des betreffenden Narcoticums zur Beobachtung kamen.

Kundrat[2]) beleuchtet an der Hand mehrerer an der Klinik Albert's vorgekommener Todesfälle in Chloroformnarkose, sowie unter Berücksichtigung einiger anderer zugehöriger Fälle in einer ausführlichen Abhandlung das Wesen solcher bisher unerklärter Todesfälle in der Narkose und betont, dass alle Fälle durch das Vorhandensein einer zumeist vergrösserten, persistirenden Thymusdrüse und einer verschieden intensiven Hyperplasie der sämmtlichen lymphatischen Organe ausgezeichnet sind.

Es schliesst somit Kundrat seine Befunde von plötzlichen

---

[1]) Wiener klin. Wochenschr. 1891, Nr. 1 u. 2.

[2]) Wiener klin. Wochenschr. 1895, Nr. 1—4.

Todesfällen in Narkosen bei sonst ganz gesunden Individuen an die Ergebnisse der Untersuchungen von Paltauf an.

Sowohl die Sectionsbefunde Paltauf's, als die Untersuchungen von Ortner, nach denen sowohl chronische, als besonders acute fieberhafte Erkrankungen bei mit Status lymphaticus behafteten Individuen den tödtlichen Ausgang herbeiführen können, als endlich die Mittheilungen Kundrat's, plötzliche Todesfälle in Narkose betreffend, sind dazu angethan, der genannten Körperconstitution grosses Interesse entgegenzubringen.

Wenn Paltauf, Ortner und Kundrat für ihre Todesfälle durch Reize veranlasste Veränderungen des Blutdruckes beschuldigen, und im Zusammenhange mit demselben den Herzstillstand erklären, so wird gewiss auch die Ansicht zu Recht bestehen, dass Störungen im Kreislaufe und Todesfälle bei Status thymicus in Zusammenhang zu bringen sind, wenn durch Verstopfung von grossen Capillarbezirken lebenswichtiger Organe, Aenderungen in den Druckverhältnissen und Ausschaltungen von umfangreichen Gefässbezirken direct nachgewiesen werden können.

Und so gehört wohl die Fettembolie als viertes, wenn auch nicht als letztes Glied in die Reihe jener Reize, jener Gelegenheitsursachen, die durch Kreislaufveränderungen den Tod herbeiführen können.

Auch hier spielt die grössere Vulnerabilität der Individuen eine bedeutende Rolle. Die Ausschaltung eines Drittels oder gar der Hälfte der Lungencapillaren vom respiratorischen Gaswechsel, Embolien der Kranzarterien des Herzens und Gefässverstopfungen im Grosshirn, Kleinhirn und Medulla müssen als Ereignisse angesehen werden, bei denen ein krankhaft vulnerabler Organismus schwere Schädigungen, ja den Untergang erleiden kann.

Wir fassen demzufolge den nun in einer Reihe von Fällen beobachteten fettembolischen Tod von Individuen mit typischem Status lymphaticus und persistirender Thymusdrüse als directe Folge dieser Körperbeschaffenheit auf und halten es für viel wahrscheinlicher, dass die Fettembolie einer von den zu tödtlichen Kreislaufstörungen führenden Reizen ist, als dass wir einen directen Zusammenhang zwischen der bewussten Constitution und einer vermehrten Aufnahme von Fett ins Blut annehmen.

Während ein normales Individuum von einer mässigen Fettembolie durchaus keinen Schaden nimmt und kaum merkliche kli-

nische Erscheinungen darbietet, wie wir dies bei so vielen Fracturen beobachten, erliegt das mit Thymus persistens behaftete Geschöpf infolge der Schwächung der lebenswichtigsten seiner Organe.

Selbstverständlich gibt es Fettembolien von solcher Ausdehnung, dass sie, ohne dass eine abnorme Körperbeschaffenheit vorläge, zum Tode führen. Aber gerade die relative Geringfügigkeit der zu Fettverschleppung führenden Eingriffe und die damit nicht im Einklange stehenden schweren Folgen legen uns das vorhin Gesagte nahe.

Und was den Einwurf anlangt, dass die von uns geschilderten Todesfälle Narkosentode wegen Status lymphaticus und persistirender Thymus seien, so genügt wohl der Hinweis auf die Zeitdauer, die zwischen operativem Eingriffe und tödtlichem Ausgange liegt. Bekanntlich sterben die mit Status thymicus Behafteten im Beginne oder während der Narkose. Da wäre man vielleicht berechtigt, den Schluss zu ziehen, dass die Veränderungen der Kreislaufverhältnisse und die Reize, die die Fettembolie setzt, weniger intensiv oder zum mindesten auf einen längeren Zeitraum vertheilt sind, und liegt ja in dem schubweise, mehrmals sich wiederholenden Hinausschwemmen der Fettpfröpfe die Ursache des langsamen, sich allmählich vorbereitenden und vom plötzlichen Tode der Paltauf-Kundrat'schen Fälle sich unterscheidenden Zugrundegehens unserer Kranken [1]).

Die Frage der Prophylaxe haben wir bereits vergangenes Jahr gestreift. Dass es eine wirksame Prophylaxe gegen Fettembolie bei gleichzeitigem Status thymicus noch nicht gibt, beweist wohl am besten unser im Sommer vergangenen Jahres vorgekommener zweiter fettembolischer Todesfall zu einer Zeit, wo wir bereits Kenntniss von einem vermuthlichen Zusammenhange der beiden Dinge hatten. Es wäre ideal zu nennen, wenn es gelänge, den Status lymphaticus durch eine relativ einfache, allgemein zugängliche Untersuchungsmethode zu erkennen. Ausser den bekannten Kriterien der Vergrösserung der lymphatischen Apparate der oberen Luftwege hat Paltauf darauf hingewiesen, dass der Hämoglobingehalt des

[1]) Die Zahl von vier fettembolischen Todesfällen, vergesellschaftet mit Status thymicus, in einem Zeitraume von 1½ Jahren beobachtet, ist eine ziemlich grosse; dies findet wohl darin seine Erklärung, dass in der Steiermark Thymuspersistens sehr häufig bei Sectionen zur Beobachtung gelangt, mithin häufig ist.

Blutes derartiger Individuen ein wesentlich verminderter ist. Inwieweit die Untersuchung der Quantität des Blutfarbstoffes, inwieweit die histologische und chemische Untersuchung des Blutes in dieser Frage Aufklärung bringen wird, lässt sich derzeit noch nicht bestimmen.

Aber auch nach einer ganz anderen Richtung hin steht, ohne dem Werthe des Brisement forcé nahe treten zu wollen, der Prophylaxe ein weites Arbeitsfeld bevor. Gibt es nicht für gewisse Fälle Methoden, Verkrümmungen von Gliedern, Anchylosen von Gelenken ganz allmählich und schonend zu beseitigen, ohne Narkose, ohne Gefahr, aus der zerquetschten Spongiosa flüssiges Fett in den Kreislauf hineinzupressen?

Einen Fingerzeig hierfür gab mir ein im heurigen Frühjahr an unserer Klinik beobachteter und von mir behandelter Fall. Es handelte sich um einen jungen Menschen, der nach einem anscheinend das Kniegelenk nicht eröffnendem Säbelhiebe ein Empyem des Gelenkes mit rasch eintretender Contractur und darauf folgende Eitersenkungen am Oberschenkel und Unterschenkel bekam. Der Effect war, als der Patient in unsere Behandlung kam, eine bindegewebige Anchylose im Kniegelenke von ca. 110°.

Ich construirte nun eine Vorrichtung, die durch Anwendung eines einarmigen, langarmigen Hebels eine bedeutende Kraftwirkung gestattet und wurde ich zu diesem Vorgehen veranlasst, weil an dem Patienten vorher schon Streckversuche an seiner Contractur vorgenommen worden waren; bei einem dieser Versuche kam es aus einer in der Kniekehle gelegenen, nach einem Abscesse zurückgebliebenen Fistel zu einer so profusen venösen Blutung, dass die den Kranken damals behandelnden Aerzte nicht zweifelten, dass dieselbe der Vena poplitea angehörte. Unter solchen Umständen war die äusserste Vorsicht bei der Streckung dieser Contractur am Platze.

Das Wesen des Apparates veranschaulicht wohl am besten die Abbildung Nr. 3, und brauche ich nur hinzuzufügen, dass man zwei sehr kräftige, mit Lederplatten versehene Metallbügel am Oberschenkel- und Unterschenkeltheile des Gipsverbandes anbringt, der, der Achse des Kniegelenkes entsprechend, an der Innen- und Aussenseite kräftige Charniere besitzt. An den beiden Metallbügeln sind senkrecht stehende, starke Metallstäbe angebracht, die bei gestrecktem Kniegelenke zu einander parallel stehen und einen um so grösseren Winkel einschliessen, je stärker die Contractur dieses Gelenkes ist.

Am äussersten Ende der beiden langen Hebelarme wirkt ein regulirbarer Gummizug, und hatten wir die Freude, im Laufe weniger Wochen die schwere Contractur bei unserem Kranken beseitigt zu sehen [1]).

Dass sich Aehnliches für jedes Gelenk schaffen und improvisiren lässt, ist selbstverständlich, und sind die in der orthopädischen

Fig. 3.

Chirurgie in Verwendung stehenden Vorrichtungen zur Erreichung dieses Zweckes so zahlreich und so vollkommen, dass es überflüssig ist, darauf näher einzugehen.

Obwohl die von uns beobachteten und mitgetheilten Fälle von fettembolischem Tode nach orthopädischen Eingriffen und Verletzungen und das gleichzeitige Vorkommen von Status thymicus nicht uninteressant sein dürften, ist es doch dringend zu wünschen, dass die Zahl weiterer derartiger Erfahrungen eine möglichst geringe bleibe.

---

[1]) Einige Aehnlichkeit mit diesem besitzt der Apparat von Blanc. Siehe Hoffa, Lehrbuch der orthop. Chir. 1898, S. 671. Unser Apparat ist speciell für die Armenpraxis im Krankenhaus bestimmt; seine Kosten sind sehr geringe.

# XVIII.

# Aus Dr. Adolf Alsberg's chirurgisch-orthopädischer Heilanstalt zu Cassel.

## Zur Theorie und Differentialdiagnose der Coxa vara.

Von

Dr. **Adolf Alsberg,**
Specialarzt für orthopädische Chirurgie.

Mit 8 in den Text gedruckten Abbildungen.

Im ersten Theil seiner kürzlich erschienenen Arbeit: „Zur Lehre von der sogen. Coxa vara und Coxa valga“ [1]) beschäftigt sich Professor E. Albert auch in kritischer Weise mit den von mir im vorigen Band dieser Zeitschrift dargelegten Anschauungen über die anatomische Definition der Termini technici „Coxa vara“ und „Coxa valga“, besonders auch mit dem zum Zweck der Messung am Knochenpräparat von mir construirten „Richtungswinkel“. Ich bin für eine von so hervorragender Stelle ausgehende Nachprüfung meiner Angaben sehr dankbar und möchte mir nur einige Bemerkungen über diejenigen Punkte erlauben, in denen Albert abweichende Ansichten äussert.

Zunächst findet Albert einen Unterschied in der Definition des Richtungswinkels zwischen meiner Darstellung und der Wiedergabe meiner Untersuchungen in der 3. Auflage von Hoffa's Lehrbuch der orthopädischen Chirurgie. Während ich schrieb (S. 111): „Betrachtet man ein in Mittelstellung befindliches Hüftgelenk auf dem Frontalschnitt . . ., so findet man, dass in dieser Frontalebene das Ende des Knorpelüberzuges vom knöchernen Pfannenrand, resp.

[1]) Vergl. das Referat in diesem Hefte.

der Brücke des Limbus cartilagineus proximal und distal ungefähr gleich weit entfernt ist. Verbindet man nun diese beiden Knorpelendpunkte durch eine Linie und verlängert man diese Linie bis zum Schnittpunkt mit der Oberschenkelachse, so gewinnt man einen Winkel, welcher das von uns gewünschte Maass darstellt. Je kleiner der Winkel, desto grösser die Varusstellung" — schildert Hoffa die betreffenden Versuche wie folgt: „Alsberg geht von der Mittelstellung des Hüftgelenkes aus, bei welcher eine durch die Basis der überknorpelten Schenkelkopffläche gelegte Ebene annähernd parallel der äusseren Pfannenapertur verläuft. Diese Ebene bildet mit der Längsachse des Oberschenkelschaftes einen Winkel, welcher in der Norm durchschnittlich 41° beträgt, und den wir als ‚Richtungswinkel' bezeichnen wollen."

Albert sagt nun: „Es liegen hier zwei verschiedene Auffassungen vor. Hoffa legt eine Ebene durch die Kopfbasis und misst den Winkel, den diese mit der Achse des Schenkelschaftes einschliesst; Alsberg zieht eine Gerade in der Schenkelkopfbasis und misst den Winkel, den diese mit der Schenkelschaftachse bildet." Weiter unten (S. 8) sagt er: „dass das von Hoffa gemeinte Princip mit jenem von Alsberg gewählten nicht übereinstimmt, begreift man sofort, wenn man sich vorstellt, dass sich der Kopfäquator (Hoffa's Ebene) um die von Alsberg gewählte Gerade bewegen, also verschiedene Lagen annehmen kann."

Diese Erwägung ist freilich durchaus richtig, aber für die von mir angestrebte Messung der Varitas ohne Belang. Stellt man sich vor, dass die Ebene des Kopfäquators aus lauter einzelnen Linien zusammengesetzt wäre, so kommen für die Messung nur diejenigen in Betracht, welche der von mir gewählten Linie in der Frontalebene parallel verlaufen, denn nur diese bilden mit der Schenkelschaftachse — natürlich in der Projection auf eine Fläche genommen — stets denselben Winkel, ganz gleich ob sich die Aequatorebene als solche mehr frontal oder mehr sagittal einstellt. Auch ich bin zunächst von der Ebene ausgegangen, habe aber dann die Linie gewählt, weil sie für den Zweck der Messung einer Varitas gleichsam den Extract aus der Aequatorebene darstellt.

Es ist ferner ohne Zweifel richtig, dass, wie Albert (S. 8) sagt, die Construction der „Aequatorebene" noch den weiteren Nutzen haben kann, dass die Messung des Winkels, welchen dieselbe mit der Frontalebene bildet, einen ziffernmässigen Ausdruck dafür gibt,

um wie viel sich das überknorpelte Kopfgebiet nach vorn oder rückwärts gedreht hat. Es ist damit aber für die Messung der eigentlichen Varitas — d. h. der durch Formveränderungen am proximalen Femurende bedingten Verbiegung im Sinne der Adduction — nichts erreicht. Albert führt nun weiterhin aus, dass man das Verhältniss dieser Aequatorebene zur Achse des Oberschenkelschaftes durch

Fig. 1.

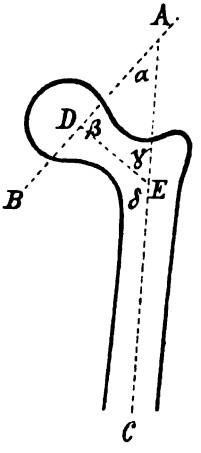


Richtungswinkel $\alpha$ positiv.

$\beta = 1$ R.
$\beta + \alpha + \gamma = 2$ R.
$\delta + \gamma = 2$ R.
$\beta + \alpha = \delta$.
$1\text{ R} + \alpha = \delta$.

Fig. 2.

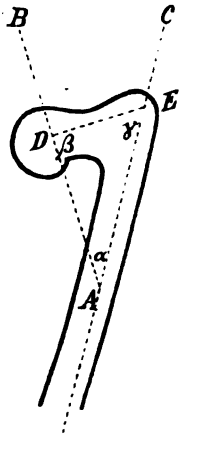


Richtungswinkel $\alpha$ negativ.

$\beta = 1$ R.
$\alpha + \beta + \gamma = 2$ R.
$\alpha + \gamma = 1$ R.

einen Winkel ausdrücken könne, der entsteht, wenn man auf der Aequatorebene eine Senkrechte errichtet und dieselbe bis zur Schenkelschaftachse verlängert. Wie sich aus nebenstehender Zeichnung (Fig. 1 und 2) ergiebt, würde dieser Winkel in einem sehr einfachen Verhältniss zum Richtungswinkel stehen, indem derselbe stets um 90° grösser ist, als der Richtungswinkel.

Natürlich muss auch die Halbachse des Kopfes — so nennt Albert diejenige Senkrechte, welche auf der Aequatorebene im Drehpunkt des Gelenks errichtet wird, und die den Kopfknorpel am Kopfpol trifft — resp. deren laterale Verlängerung in dem nämlichen Winkel zur Schenkelschaftachse stehen wie jede andere Senkrechte. Es ergibt sich hieraus die bemerkenswerthe Thatsache, dass da, wo die Schenkelhalsachse mit der lateralen Verlängerung der Halbachse des Kopfes zusammenfällt, der Neigungswinkel des

Schenkelhalses gleich dem Richtungswinkel + 90° ist, ein Verhältniss, das dem normalen ungefähr entspricht.

Des weiteren wendet sich Albert dagegen, dass ich den Ausdruck „Mittelstellung" des Hüftgelenks auf eine Stellung angewandt habe, der diese Bezeichnung nicht zukommt, nämlich auf eine mittlere Stellung zwischen Ab- und Adduction bei gestreckter Stellung des Gelenks. „Das ist aber nicht die Mittellage des Gelenks im strengen Sinne der Gelenksmechanik. Das Hüftgelenk erlaubt nicht nur Ab- und Adduction, sondern auch Beugung und Streckung; seine Mittellage muss also auch der Mitte zwischen äusserster Beugung und äusserster Streckung entsprechen. Und in dieser Lage muss endlich das Bein sich noch so drehen, dass es die Mittelstellung zwischen äusserster Pronation und Supination einnimmt. Dann hat das Bein jene Lage erreicht, die man Mittellage nennt; es steht in der Achse seines Excursionskegels, der, wie ich gezeigt, nahezu einen elliptischen Querschnitt besitzt: die längere Achse dieser Ellipse verläuft von medialwärts unten nach lateralwärts oben."

Gegen die Richtigkeit dieser Definition dürfte ein Widerspruch nicht erhoben werden können. Ich habe aber gar nicht von einer „Mittellage im strengen Sinne der Gelenksmechanik" sprechen wollen, obgleich ich zugebe, dass man nach meiner Schilderung zu dieser Annahme berechtigt ist. Mir kam es zur Bestimmung der Varitas nur auf die Mittelstellung zwischen Ab- und Adduction an. Klinisch sind wir ja ohnedies gewohnt, die von mir gewählte Stellung als Mittelstellung anzusehen und die Excursionsgrössen nach den verschiedenen Richtungen hin von dieser Stellung aus zu beurtheilen. Man pflegt ja auch nicht von dem Oberschenkel bei beginnender Abductionscoxitis zu sagen, dass er in Mittelstellung steht, sondern man nennt diese Stellung Flexion und Abduction.

Für die Verkrümmungen im Sinne der Beugung und Auswärtsdrehung, welche die eigentliche Varitas so häufig compliciren, kann und soll der Richtungswinkel natürlich keinen Maassstab abgeben, ebensowenig wie etwa der Kniebasiswinkel bei Genu valgum ein Maass abgibt für die Grösse einer gleichzeitigen Ueberstreckung im Kniegelenk oder einer Verdrehung der Tibia nach aussen.

Nicht recht verständlich ist mir folgende Stelle in den Ausführungen Albert's (S. 10): „Und woher weiss man, dass bei negativem Richtungswinkel eine Varitas vorhanden sei? Weil das Femur hierbei in Adductionsstellung sich findet. Die Varitas könnte man

doch auch aus dieser Stellung des Schaftes direct definiren und ebenfalls messen. Man brauchte nur den Winkel, den die Schaftachse mit der Sagittalebene bildet, zu bestimmen und hätte auch einen ziffernmässigen Ausdruck für die Varitas." — Den Richtungswinkel habe ich construirt, um an dem vom zugehörigen Skelet losgelösten Oberschenkelknochen einen Anhaltspunkt für seine Stellung zur Körperlängsachse zu erhalten. Hat man das entsprechende Becken mit zur Hand, so kann man natürlich ebenso gut den Winkel zwischen der Sagittalebene und der Schaftachse messen, nachdem man die Gelenkflächen von Kopf und Pfanne in die entsprechende „Mittelstellung" gebracht hat. Dann braucht man eben den Richtungswinkel nicht.

Ferner möchte ich noch auf eine Stelle hinweisen, die mir nicht ganz einwandsfrei erscheint. Auf S. 28 steht: „Alsberg betont nachdrücklich, Coxa vara sei eigentlich nur ein anatomischer Zustand, der durch verschiedene Krankheiten erzeugt werden kann. Zweifellos ist das für fast alle Gruppen der Coxa vara zutreffend; nur bei der Coxa vara adolescentium, gerade der wichtigsten Gruppe und dazu jener, die zu der Aufstellung des Terminus Coxa vara führte, ist diese Behauptung doch etwas einzuschränken. Würden wir jene supponirte Erkrankung der Knochen kennen, als deren anatomischer Ausdruck die Coxa vara erscheint, so wäre die Behauptung allgemein gültig. Aber die Erkrankung ist nur eine Supposition. Wie unsere Ausführungen darlegten, ist die Coxa vara adolescentium eine sehr schmerzhafte Contractur, und ebenso wenig als wir einen Pes valgus contractus bloss als anatomischen Zustand auffassen dürfen, ebenso wenig dürfen wir es mit der Coxa vara adolescentium heute noch thun. Sie bietet klinisch ein schweres Leiden dar, welches seit jeher an Coxitis mahnte und zu Resectionen Veranlassung gab."

Der Vergleich mit dem Pes valgus contractus zeigt sofort auch den Fehler in vorstehenden Ausführungen. Pes valgus ist ein anatomischer Zustand, ebenso wie Genu valgum, Pes varus, Cubitus valgus u. s. w. Gesellt sich eine schmerzhafte Contractur hinzu — analog dem schmerzhaften Stadium der Coxa vara adolescentium — so sprechen wir von einem Pes valgus contractus, fügen also der anatomischen Bezeichnung noch ein Beiwort hinzu, das auf die klinische Besonderheit des Falles hinweisen soll. Warum soll es also bei der Coxa vara adolescentium anders sein? Der Zusatz,

„adolescentium" bezeichnet doch nur die Zeit der Entstehung und wir fügen ihn nur hinzu, weil wir eine ätiologische Benennung noch nicht einführen können. Will man für das schmerzhafte Stadium, welches in einer grossen Anzahl der Fälle auftritt, gleich eine besondere Bezeichnung haben, so kann man diesen Zustand als Coxa vara adolescentium contracta bezeichnen. Ist das Stadium der entzündlichen Contractur vorüber, so bleibt immer noch der anatomische Zustand der Coxa vara übrig, gleichviel ob wir die Grundkrankheit kennen oder nicht.

Von grossem Interesse für mich war die auf S. 27 gegebene Beschreibung zweier Präparate des Wiener Museums (Nr. 4744 und Nr. 5098), welche die Combination einer Luxatio coxae congenita auf der einen Seite mit einer Coxa vara der anderen Seite aufwiesen. Ich hatte vor mehr als Jahresfrist Gelegenheit, einen analogen Fall intra vitam zu untersuchen und gebe deshalb im Anschluss an meine bisherigen Ausführungen den Fall so wieder, wie ich ihn bereits seit längerer Zeit zur Veröffentlichung an anderer Stelle bestimmt hatte. Der Fall scheint mir besonders in diagnostischer Hinsicht bemerkenswerth und erhält eine vortreffliche Illustration durch die beiden von Albert beschriebenen Präparate.

## Krankengeschichte.

Wilhelm H. aus S. i./W. 17. Jahre alt, stammt angeblich von gesunden Eltern und aus einer Familie, in der Missbildungen irgend welcher Art nicht vorgekommen sind. Nähere Daten über die Geburt sind nicht zu erlangen. Eine Schwester soll an Diabetes und Phthise, zwei Geschwister an Stickhusten gestorben sein. Schon bald nach der Geburt soll den Eltern eine abnorme Gestaltung der linken Hüftgelenksgegend aufgefallen sein. Gleich bei den ersten Laufversuchen wurde deutliches Hinken bemerkt. Später zugezogene Aerzte erklärten das Leiden für eine „angeborene Verkürzung" und schlugen eine Apparatbehandlung vor, die aber nicht durchgeführt wurde. Patient erhielt dann eine hohe Sohle unter den Fuss der erkrankten Seite und konnte damit, wenn auch noch hinkend, so doch immerhin einigermassen gut gehen. Im 7. Lebensjahre wurde das rechte Ellbogengelenk von einer Entzündung befallen, deren Natur sich zur Zeit nicht mehr ermitteln lässt und welche nach einer Dauer von mehreren Monaten durch Resection zur Heilung gebracht wurde.

Das Gelenk ist seit dieser Zeit in mässig spitzwinkliger Stellung ankylotisch.

Wegen seines Hüftleidens hat er seitdem niemals wieder einen Arzt consultirt. Von Zeit zu Zeit musste die Sohle weiter erhöht werden, um einen einigermassen erträglichen Gang zu ermöglichen. In der letzten Zeit fühlte er sich nach längerem Gehen leichter ermüdet, klagte auch bisweilen über leichte Schmerzen im rechten Knie. Das linke, nach seiner Ansicht allein erkrankte Bein, war muskelkräftiger als das rechte. Schmerzen im rechten Hüftgelenk sollen nie bestanden haben, eine Beweglichkeitsbeschränkung desselben ist dem Patienten niemals zum Bewusstsein gekommen.

Als Patient mich im Mai 1898 gelegentlich seiner Anwesenheit in Cassel consultirte, war ich in der Lage, folgenden Befund aufzunehmen.

Ziemlich kräftig gebauter junger Mann in ausreichendem Ernährungszustand. Innere Organe ohne pathologischen Befund. Keine Drüsenschwellungen. Rechtes Ellbogengelenk in leicht spitzwinkliger Stellung ankylotisch. In der Ellbogengegend mehrere theils von der Operation, theils von Fisteln herrührende Narben. Es sind keinerlei Zeichen eines etwa noch bestehenden entzündlichen Processes nachzuweisen. Hochgradige Skoliose mit dreifacher Ausbiegung, deren mittlere mit der Convexität nach rechts gerichtet ist. Bei Suspension am Kopf gleichen sich die Krümmungen theilweise aus. Die gleichzeitig bestehende beträchtliche Lordose der Lendenwirbelsäule bleibt bei Suspension ziemlich unverändert. Trochanter major springt beiderseits seitlich und nach hinten stark vor. Abduction beiderseits wesentlich eingeschränkt, Adduction ohne Hemmung. Beide Beine stehen in Auswärtsrotation, die sich links leicht in eine Einwärtsrotation verwandeln lässt, während dies rechts nicht in demselben Maasse möglich ist. Der linke Trochanter major steht 9,5, der rechte 4,5 cm oberhalb der Roser-Nélaton'schen Linie, dementsprechend beträgt die Entfernung zwischen Spina ant. sup. und Malleolus externus links 93,5, rechts 99,5 cm. Die Differenz von 1 cm zu Gunsten der rechten Seite erklärt sich dadurch, dass links ein wesentlich schwereres Genu valgum vorhanden ist als rechts.

Die Gesässmuskulatur ist beiderseits schlecht entwickelt. Die Oberschenkelmuskulatur ist links kräftiger als rechts. Umfang in der Mitte des Oberschenkels gemessen links 46,5, rechts 44 cm.

Aktive und passive Bewegungen im Hüftgelenk schmerzlos ausführbar. Eine Verschieblichkeit des Schenkelkopfes gegen das Becken ist rechts gar nicht, links in geringem Maasse nachweisbar. Der Gang ist typisch watschelnd wie bei der doppelseitigen Hüftluxation. Beim Stehen auf dem rechten wie auf dem linken Bein ist das Trendelenburg'sche Symptom deutlich nachweisbar.

Es wäre mir nach diesem ganzen Befund kaum zweifelhaft gewesen, dass es sich um eine angeborene doppelseitige Hüftluxation handele, wenn nicht von dem Patienten mit Sicherheit angegeben worden wäre, dass von allen Aerzten, die ihn früher untersuchten, nur die Erkrankung der linken Seite constatirt worden wäre. Um die Diagnose zu sichern, nahm ich ein Röntgenbild des Beckens auf und konnte dadurch feststellen, dass es sich thatsächlich nur um eine Luxation der linken Hüfte handelte, während sich rechts der Schenkelkopf in einer anscheinend nicht ganz normal geformten Pfanne befand. Der rechte Schenkelhalsneigungswinkel beträgt auf dem Röntgenbild gemessen 110°, während er normaler Weise nach Mikulicz [1]) im Durchschnitt 126° betragen soll. Der „Richtungswinkel" beträgt hier nach dem Röntgenbild schätzungsweise 17°. Die durch Durchpausen von der Platte gewonnene Umrisszeichnung des Röntgenbildes füge ich in der Verkleinerung 1 : 4 der grösseren Uebersichtlichkeit halber bei (Fig. 3).

Es ist nun schon wiederholt darauf hingewiesen worden, dass man sich besonders bei der Beurtheilung von Hüftgelenksbefunden im Röntgenbild vor Täuschungen hüten muss, die durch falsche Projection und infolge davon auftretende Verzeichnung des Bildes hervorgerufen werden. Auch beim vorliegenden Bild sind derartige Verzeichnungen sicherlich nachweisbar, da aber die Röntgenröhre bei der Aufnahme senkrecht über einem Punkt dicht oberhalb der Symphyse sich befand, kann die falsche Projection nur im Sinne einer Vergrösserung des Schenkelhalsneigungswinkels gewirkt haben. Man muss also annehmen, dass der Winkel in Wirklichkeit sich noch mehr 1 R. nähert. Leider hat die Röhre bei der Aufnahme nicht gerade über der Medianlinie gestanden, so dass das ohnehin schon asymmetrische Becken noch ungleichmässiger erscheint. Die Feststellung des „Richtungswinkels" kann im Röntgen-

[1]) Mikulicz, Ueber individuelle Formendifferenzen am Femur und der Tibia. Archiv für Anatomie und Physiologie 1878.

bild überhaupt nur schätzungsweise stattfinden, da sich die Grenze des Gelenkknorpels ja nicht deutlich markirt.

Aus der Abbildung geht weiterhin hervor, dass der Schenkelkopf abgeplattet, der obere Contour des Schenkelhalses verlängert, der untere verkürzt und etwas eingerollt ist. Alles zusammen genommen haben wir einen Zustand des rechten Hüftgelenks, welchen wir als Coxa vara bezeichnen müssen. Da ein entzündlicher Process an der rechten Hüfte nach der Anamnese auszuschliessen ist, bleiben

Fig. 3.

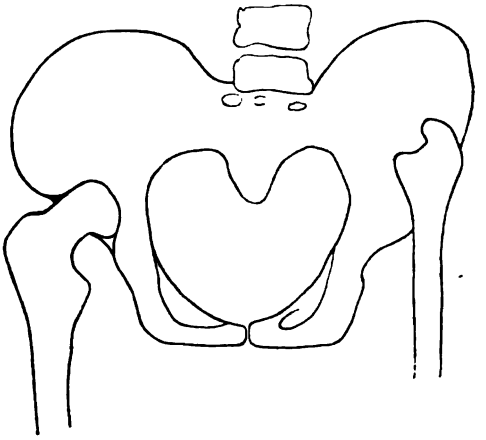

als Ursache für die Deformität die Arthritis deformans, der ätiologisch unklare Process der Coxa vara adolescentium, die Rachitis und schliesslich eine angeborene Deformität übrig. Gegen die Annahme einer Arthritis deformans spricht neben dem jugendlichen Alter das Fehlen von Reibegeräuschen im Gelenk. Für Rachitis sind keine sicheren Anhaltspunkte vorhanden, da sich die bestehende Skoliose zwanglos durch die abnormen statischen Verhältnisse erklären lässt.

Die Ausbildung einer Coxa vara adolescentium, besonders jener Form, welche durch Verkleinerung des Schenkelhalsneigungswinkels, Rückwärtsbiegung und Torsion des Schenkelhalses um seine Längsachse bedingt ist, wurde bekanntlich von Kocher[1]) auf bestimmte, im Wachsthumsalter einwirkende schädliche Belastungsvorgänge zu-

[1]) Kocher, Ueber Coxa vara, eine Berufskrankheit der Wachsthumsperiode. Deutsche Zeitschrift f. Chir. XXXVIII, 6; XL, 411; XLII, 507.

rückgeführt, unter denen die passive Fixation des Beckens bei auswärts gedrehten und abducirten Beinen die Hauptrolle spielt. Analoge statische Verhältnisse liegen nun bei einseitiger Hüftverrenkung keineswegs vor, vielmehr wird sich naturgemässer Weise bei Verkürzung des einen Beines das andere compensatorisch in Adduction stellen, um durch Beckensenkung der kranken Seite die Verkürzung auszugleichen. Ferner findet die Belastung nicht bei Ueberstreckung, sondern bei Flexion im Hüftgelenk statt, da ja das luxirte Bein sich schon frühzeitig in Flexion zu stellen pflegt und im vorliegenden Fall auch thatsächlich in starker Flexion gestanden hat. Wie aber aus den Arbeiten E. Müller's, Hofmeister's und vieler Anderen hervorgeht, ist dieser Kocher'sche Mechanismus nicht der einzige, welcher bei der Entstehung einer Coxa vara adolescentium in Frage kommen kann, so dass man unseren Fall nicht mit Sicherheit aus dieser Kategorie ausscheiden kann.

Es bleibt nun noch eine letzte Art der Erklärung, die mir nicht einmal die unwahrscheinlichste zu sein scheint. Bekanntermassen verändert sich das proximale Femurende bei der angeborenen Hüftluxation im Laufe der Zeit derart, dass man bei der Mehrzahl der älteren Fälle neben einer Verunstaltung des Schenkelkopfes eine Flachlegung und Anteversion des Schenkelhalses findet. Während nun die Anteversion sich schon bei ganz jungen Kindern findet, ist ein Beweis für die intrauterine Entstehung einer Abwärtsbiegung des Schenkelhalses keineswegs erbracht, obgleich Schanz[1]) dies seiner Drucktheorie zuliebe anzunehmen scheint. Ich will die Möglichkeit einer intrauterinen Entstehung nicht ableugnen, betone aber ausdrücklich, dass der anatomische Beweis dafür meines Wissens noch fehlt. Hoffa und Lorenz geben an, dass die Verkleinerung des Schenkelhalsneigungswinkels mit den Jahren zunimmt, ohne eine weitere Erklärung für dieses Factum zu liefern. Wollte man dem Gedankengang von Schanz folgen, so könnte man sagen, dass derselbe Druck, welcher im Stande war, auf der einen Seite eine Hüftluxation mit Deformirung des oberen Femurendes hervorzurufen, auf der anderen Seite nur zu einer Verkleinerung des Schenkelhalsneigungswinkels geführt hat, und dass diese angeborene Verunstaltung vielleicht in den letzten Jahren noch zugenommen hat.

---

[1]) Schanz, Die Aetiologie der angeborenen Hüftverrenkung. Zeitschrift für orthopädische Chirurgie Bd. V S. 367 ff.

Vielleicht liegt die Sache aber noch einfacher. Ich bemerkte schon früher, dass die rechte Hüftpfanne des Patienten nach dem Röntgenbild nicht normal geformt zu sein schiene. Es geht dies aus der oben wiedergegebenen Umrisszeichnung allerdings nicht ganz klar hervor. An der Platte selbst sieht man aber deutlich, dass der Schenkelkopf die Pfanne nicht völlig ausfüllt, dass vielmehr distalwärts sich ein leerer Pfannentheil befindet. Dementsprechend scheint das Pfannendach weiter proximalwärts ausgeweitet zu sein.

Ein derartiger Befund liesse sich wohl dadurch erklären, dass bei der Geburt auch der rechte Schenkelkopf am oberen Pfannenrand gestanden hat, dann aber nicht, wie es gewöhnlich zu geschehen pflegt, bei den ersten Gehversuchen völlig luxirt ist, sondern dass sich im Laufe der Jahre eine neue Gelenkparthie angebildet hat. Es wäre demnach nur zu einer leichten Subluxation des Kopfes mit Nearthrosenbildung gekommen, während der Schenkelhals und Schenkelkopf nach und nach diejenigen Veränderungen durchgemacht haben, welche sie sonst bei der completen Luxation durchzumachen pflegen. Klinisch würde dann das Bild einer Coxa vara entstehen, wie wir es thatsächlich in unserem Falle vor uns haben.

Obgleich ich mich nicht mit Sicherheit für die eine oder andere Entstehungsart der Deformität entscheiden kann, und obgleich ich die Diagnose nicht anatomisch bestätigen konnte, glaubte ich den Fall doch publiciren zu sollen, da er gerade in differentiell diagnostischer Hinsicht sowohl des theoretischen wie des praktischen Interesses nicht entbehrt. Dass die Combination von angeborener Hüftluxation und Coxa vara thatsächlich vorkommt, wissen wir ja jetzt durch Albert's Beschreibung der Wiener Präparate.

# XIX.

# Zur operativen Nachbehandlung alter Hüftresectionen[1]).

Von

Professor Dr. **Otto Sprengel.**

Mit 7 in den Text gedruckten Abbildungen.

Die Frage der Behandlung des tuberculösen Hüftgelenks ist durch eine Reihe werthvoller und allbekannter neuerer Arbeiten zu einem gewissen Abschluss gekommen. Wir wissen jetzt, dass es in einer ungleich grösseren Zahl von Fällen, als man bis vor Kurzem annahm, möglich ist, durch eine consequent und geduldig durchgeführte conservative Behandlung die Hüftgelenkstuberculose, namentlich des jugendlichen Alters, zur dauernden Heilung zu bringen. So sehr wir im eigenen Interesse und im Interesse unserer Kranken diese Erkenntniss als einen wirklichen Gewinn betrachten und ausnützen müssen, so fehlerhaft würde es sein, in übertriebenem Vertrauen zu den neueren Hilfsmitteln der conservativen Behandlung den weiteren Ausbau der operativen Massnahmen zu vernachlässigen. Die Resection wird in der Behandlung der Hüftgelenkstuberculose in einer sehr beachtenswerthen Quote der Fälle nicht zu entbehren sein, und ich glaube, dass Sasse[2]) eher zu niedrig als zu hoch gegriffen hat, wenn er berechnet, dass (in der poliklinischen Praxis) etwa 25 % aller Fälle diesem Eingriff zu unterziehen sind.

Nur von diesem allgemeineren und, wie man sieht, durchaus conservativen Standpunkt aus möchte ich die nachfolgende Arbeit beurtheilt sehen. Sie soll nicht die Grenzen der operativen Behandlung der Hüftgelenkstuberculose erweitern, soll auch nicht den

[1]) Zuerst veröffentlicht in den „Beitr. zur wissenschaftl. Med." (Festschrift). Braunschweig 1897.

[2]) v. Langenbeck's Archiv Bd. 51.

Eingriff der Resection an sich vergrössern, sondern wird sich, soweit sie neue Anschauungen bringt, lediglich mit denjenigen unglücklichen Individuen, speciell des kindlichen Alters, beschäftigen, die, auch jetzt noch eine Crux der Chirurgen und Hospitäler, weder durch conservative Behandlung noch durch die bislang üblichen Operationsmethoden heilbar waren, oder, wie ich mich in der Ueberschrift ausgedrückt habe, mit der operativen Nachbehandlung alter Hüftresectionen.

Ich muss zunächst, um später meine eigenen Bestrebungen besser präcisiren zu können, eine Reihe neuerer Arbeiten etwas ausführlicher besprechen, welche sich — ohne im übrigen den Werth der conservativen Behandlung anzutasten — die weitere Ausbildung der Resectionstechnik zum Ziel genommen haben. In der zweifellos richtigen Erkenntniss, dass die ungünstigen Resultate der Hüftgelenksresection quoad definitiver und vollständiger Ausheilung mindestens zum Theil darauf zurückgeführt werden müssen, dass wir den einen — acetabulären — Theil der das Hüftgelenk constituirenden Knochen nicht mit der gleichen Sicherheit anzugreifen pflegen, wie das an anderen grossen Körpergelenken bei beiden Componenten derselben möglich ist, haben sich die Autoren, deren Arbeiten ich hier im Sinne habe, und unter denen namentlich Bardenheuer zu nennen ist, die Aufgabe gestellt, die Resectionen am Becken zu vervollkommnen. Die Versuche, der Pfanne ihr Recht zukommen zu lassen, sind freilich nicht erst neueren Datums, und König hatte auf dem 24. Congress der deutschen Gesellschaft für Chirurgie (1891) sicherlich das Recht, hervorzuheben, dass er bereits im Jahre 1884 die Pfanne durch Wegnahme des hinteren Acetabulumrandes zugänglich gemacht und ausgeräumt habe. Die Ausräumung der Pfanne mit scharfem Löffel und Meissel bis auf das innere Beckenperiost habe ich auch bei Volkmann — schon zu Anfang der 80er Jahre — in Fällen von Pfannencoxitis gesehen und später selbst oft genug ausgeführt. Aber trotz des von König gegen Bardenheuer erhobenen Widerspruchs möchte ich glauben, dass die von Bardenheuer empfohlene Operation nicht dasselbe bedeutet, wie die frühere Pfannenausräumung, sondern nach Schnittführung und Freilegung der Pfanne, sowie auch bezüglich ihrer Ausgiebigkeit etwas Anderes oder wenigstens etwas Mehreres ist, als die von König und Volkmann geübte Operation.

Bardenheuer hat zu seinen Resectionen in der Pfannen-

gegend mehrfach das Wort genommen, zuerst wohl im Jahre 1890 in den Verhandlungen der deutschen Gesellschaft für Chirurgie: „Resection der Gelenkpfanne der Hüfte bei septischer Epiphysenlinienentzündung". Er berichtete damals über mehrere Fälle von Osteomyelitis der Beckenepiphyse, die er von seinem suprasymphysären Schnitt aus angegriffen hatte, und erwähnte kurz, dass er bei ausgedehnter, durch Beckenabscess sich manifestirender Pfannentuberculose den gleichen Schnitt mit befriedigendem Erfolg zu verwenden pflege und die Frage erwogen habe, ob man nicht bei primärer Pfannentuberculose — die freilich nur ausnahmsweise sicher zu diagnosticiren sein dürfte — durch das gleiche Verfahren die Resection des Schenkelkopfes vermeiden könne. Die Operation wurde aus dieser Indication nur einmal bei einem 1jährigen Kinde ausgeführt; ein Urtheil über den definitiven Erfolg war nicht möglich, weil das Kind 4 Wochen nach der Operation einer tuberculösen Meningitis erlag.

Bardenheuer kam auf dem 20. Congress (1891) — „Resection der Hüftgelenkspfanne und partielle Resection des Oberschenkelkopfes" — auf dasselbe Thema zurück. Er empfahl jetzt für die Hüftgelenksresection den sogen. Trochanterenschnitt, d. h. „eine 10—15 cm entlang dem vorderen Rand des Femur resp. des Trochanter verlaufende und die Trochanterspitze nach oben um 5—10 cm überragende" Incision und wollte in Fällen von ausgedehnter tuberculöser Pfannenerkrankung noch den suprasymphysären Schnitt zur Resection der Pfanne hinzufügen. Er bemerkte ausdrücklich, dass dieser suprasymphysäre Schnitt auch bei nicht heilenden, alten typischen Hüftgelenksresectionen den Vorzug verdiene vor dem von ihm früher mehrfach geübten Versuch, vom Trochanterenschnitt aus die Pfanne zu reseciren.

Trotz dieser letzteren anscheinend unbefriedigenden Resultate hat Bardenheuer nach der im Jahre 1895 erschienenen Arbeit seines Schülers Rincheval [1]) die Pfannenresection vom Trochanterenschnitt weiter ausgebildet und in letzter Zeit fast ausschliesslich benutzt. Rincheval schreibt S. 380: „Bardenheuer resecirt heute nicht mehr die Pfanne vom suprasymphysären Schnitt aus, sondern von dem vorderen Trochanterenschnitt aus, es sei denn,

[1]) Ueber operative Behandlung der Coxitis. Verhandl. der Deutschen Ges. f. Chir.

dass die Grösse des Beckenabscesses oder die Ausdehnung der secundären Nekrose der Beckenknochen einen besseren Einblick auf die Innenseite des Beckens erforderlich erscheinen liess, oder dass bereits eine Perforation nach der Inguinalgegend bestand. Auch hier ging die Grösse des fortgenommenen Stückes stets der Ausdehnung des Krankheitsprocesses parallel. Bei oberflächlicher Erkrankung wurde das Acetabulum mit einem grossen Hohlmeissel abgestemmt — partielle Resection der Hüftpfanne —; bei grösserer Ausdehnung des Erkrankungsprocesses wurde die Pfanne oder der Pfannenboden in ganzer Ausdehnung entfernt — Totalresection der Pfanne —. Bei der Totalresection wurden auch häufiger partielle Resectionen der angrenzenden Beckenknochen erforderlich, so weit letztere miterkrankt oder nekrotisch waren; in einzelnen Fällen kam es dabei zu einer vollständigen Unterbrechung des Beckenrings, ohne dass erhebliche Störungen von Seiten der Beckenorgane oder eine stärkere Beeinträchtigung der späteren Gehfähigkeit resultirte.“ Nach Rincheval wurden von 1890—1894 47 Fälle von tuberculöser Coxitis nach diesen Grundsätzen resecirt und in der Weise nachbehandelt, dass von vornherein eine Ankylose in Abductionsstellung der resecirten Hüfte angestrebt wurde. Es scheint sich in allen Fällen um primäre Operationen, d. h. um Fälle, bei denen gleichzeitig mit der typischen Resection des Schenkelkopfes die Operation am Becken vorgenommen wurde, gehandelt zu haben.

Ausser Bardenheuer hat sich im Jahre 1889 Bidder[1]) mit der Aufgabe beschäftigt, „einen kürzeren Weg zur Beckenfläche des Acetabulum zu finden, um dieselbe besser zugänglich zu machen und auf diese Weise, wenn irgend möglich, den Kopf des Femur erhalten und wieder in die Pfanne reponiren zu können“. Bidder's Schnitt läuft, von der Crista ilei, dicht oberhalb der Spina ilei post. sup. beginnend, zur hinteren Fläche bis etwas unterhalb der Basis des Trochanter major. Man kann, zwischen M. glutaeus medius und pyriformis in die Tiefe dringend, die Rückseite des Gelenks und den Rand der Incisura ischiadica major übersichtlich freilegen und je nach Bedarf Arthrektomie und Arthrotomie ausführen oder durch die Incision die Beckenfläche der Gelenkpfanne erreichen.

---

[1]) Ein Methodus ischiadica zur Arthrotomie oder Resection des Hüftgelenks. v. Langenbeck's Archiv Bd. 39 S. 742 ff.

Die Operation hat, wie schon Meinhard Schmidt[1]) hervorhebt, Aehnlichkeit mit der von Kocher[2]) für die Hüftgelenksresection angegebenen Schnittführung. Uebrigens ist der von Bidder angegebene Schnitt am Lebenden nicht zur Ausführung gelangt.

Ausser den genannten Arbeiten möchte ich noch eine Publikation von Hans Schmidt[3]) erwähnen, in welcher für die typische Resection resp. Aussägung der Pfanne plaidirt wird und zwar von dem Langenbeck'schen Längsschnitt aus mit darauf gesetztem, gegen die Spina ant. superior hin verlaufendem Schrägschnitt und nachfolgender ausgedehnter Freilegung der Beckenknochen von aussen und innen her.

Auf die von Kocher und Roux ausgeführten Darmbeinresectionen komme ich weiter unten zu sprechen.

Den vorstehend erwähnten Bestrebungen liegt, wie schon gesagt, der gemeinsame Gedanke zu Grunde, in Fällen von tuberculöser Erkrankung des Acetabulum letzteres selbst energischer anzugreifen, als man bis jetzt für räthlich hielt.

Dem zweifellos gewagteren Einsatz müsste bezüglich des erreichten Resultats ein erheblicher Gewinn entsprechen, wenn man ihn für berechtigt halten soll. Fragen wir also, was die oben genannten Autoren — also speciell Bardenheuer und H. Schmidt — durch ihre mehr oder weniger eingreifenden Operationen erzielt haben.

Hans Schmidt hat die von ihm (l. c.) empfohlene Operation im ganzen 4mal — an Kindern im Alter von 6—15 Jahren — ausgeführt und zwar 2mal unter gleichzeitiger Exarticulation des Oberschenkels, 2mal mit Erhaltung des Beins. Von den 4 Kranken ist ein 6 Jahre alter Knabe (er gehörte zu den letzteren Fällen, die uns hier vorwiegend interessiren) am Abend des Operationstages im Shock gestorben, die drei anderen haben den Eingriff überstanden, haben aber sämmtlich mehrere secernirende Fisteln zurückbehalten. Schmidt gibt an, dass die 3 Kranken sich seit der Operation sehr erholt haben. Functionell soll das Resultat bei dem einen mit Pfannenresection unter Erhaltung des

[1]) Zur Behandlung der acetabulär-ostitischen Beckenabscesse. v. Langenbeck's Archiv Bd. 46 S. 855 ff.

[2]) Operationslehre 2. Aufl. S. 267 ff.

[3]) Die Resection der Hüftpfanne. Verhandl. der Deutschen Ges. f. Chir Bd. 22 S. 232.

Beins behandelten Kranken befriedigend sein. Die Zahl der operirten Fälle ist zu gering, um ein abschliessendes Urtheil zu gestatten; da kein einziger Fall vollständig geheilt wurde, so ist es begreiflich, wenn das Verfahren keine Nachahmung fand.

Bardenheuer verfügt über eine ungleich grössere Krankenziffer. Nach Rincheval (l. c. S. 399) hat er wegen tuberculöser Coxitis im Lauf von 4 Jahren im ganzen 47mal die Hüftgelenksresection vorgenommen, unter ihnen 28mal die Pfannenresection (16mal total, 12mal partiell) ausgeführt. Leider gibt Rincheval die Resultate dieser doch principiell verschiedenen Operationsmethoden nicht gesondert an. Wir erfahren nur — und das ist immerhin werthvoll —, dass von den Pfannenresecirten 2 im unmittelbaren Anschluss an die Operation gestorben sind. Im übrigen werden die Resultate nur summarisch aufgeführt. Ausser den beiden genannten Fällen sind längere Zeit — 3—15 Monate — nach der Operation noch 6 gestorben. Von den übrigen 39 wurden ohne Fistel geheilt entlassen 20, mit gering eiternder Fistel 19; von den letzteren sind nachträglich geheilt noch 8, 6 haben noch Fisteln, von 5 Kranken konnten keine Nachrichten erlangt werden. Kurz gefasst, wurden 50 % unmittelbar durch die Operation, 20—25 % allmählich geheilt, 25—30 % blieben ungeheilt, 4 % starben an den Folgen der Operation. Diese Zahlen können in ihrer Bedeutung nur dann richtig beurtheilt werden, wenn man sie mit den Angaben anderer Autoren vergleicht. Leider sind die Resultate der Hüftgelenksresectionen nach sehr wenig übereinstimmenden Gesichtspunkten bearbeitet worden, so dass ich nur eine relativ kleine Zahl von Publicationen heranziehen konnte.

Huismans[1]) gibt an, dass unter 41 Resecirten der Heidelberger Klinik 14—34 % noch in der Klinik starben, und zwar 4 = 9,7 % an den Folgen der Operation, 10 = 24,3 % in den nächsten 9 Monaten an den Fortschritten oder Folgen der nicht beseitigten Hüftgelenkserkrankung. Die später Gestorbenen lasse ich ausser Betracht, da sie für unsere Frage keine Vergleichspunkte bieten. 30 % wurden geheilt.

Bähr[2]) berechnet nach dem Material der Lücke'schen Klinik,

---

[1]) Ueber die Ausgänge der tuberculösen Coxitis. Bruns Beiträge Bd. 8 S. 157, 1891.

[2]) Deutsche Zeitschr. f. Chir. Bd. 30 S. 349 ff.

dass von den 86 Resecirten 25—30 % in den ersten 17 Monaten nach der Operation gestorben sind. Definitiv geheilt wurden 35 %. Die später Gestorbenen lassen wir auch hier ausser Betracht. Interessant ist die Angabe, dass die Resultate bezüglich Mortalität und definitiver Ausheilung um so ungünstiger waren, je schwerer das Becken erkrankt war.

Albrecht[1]) stellt nach 59 Resectionen eine Gesammtmortalität von 77,6 % fest. Nimmt man sich die Mühe, aus seinen Zusammenstellungen zu berechnen, wieviel von diesen Todesfällen auf die ersten 18 Monate fallen, so findet man 61 %, eine enorme Sterblichkeitsziffer. 3 starben in unmittelbarer Folge der Operation. Geheilt wurden 8 Kranke = 16 %.

Caumont[2]) berichtet über 44 wegen Tuberculose resecirte Fälle. Er berechnet für die Zeit der Spitalbehandlung eine Mortalität von 52 %. An den Folgen der Operation starben 5 = 11 %. Geheilt wurden 17 = 38 %.

Riedel[3]) berechnet aus 49 Resectionen 31 Heilungen = 62 % Heilung. (Festgestellt bei der nach längerer oder kürzerer Zeit erfolgten Entlassung.) Operationsmortalität = 12 %.

Schede[4]) constatirt bei 97 Resectionsfällen eine Heilungsziffer von 60 %.

Rotter-Gerulanos[5]) berechnet aus 9 Resectionsfällen 5 resp. 7 Heilungen (verschieden angegeben) = ca. 60 %.

Ich habe diese 7 statistischen Arbeiten herausgegriffen, weil ich sie mit den Bardenheuer'schen Resultaten vergleichen kann und in der Lage bin, meine eigenen Erfahrungen nach den gleichen Gesichtspunkten zu verwerthen. Diese eigenen Erfahrungen beziehen sich beinahe ausschliesslich auf meine Thätigkeit am Dresdener Kinderhospital in den 13 Jahren von 1882—1896. Unter meinem hiesigen Krankenmaterial finden sich sehr wenige Fälle von tuber-

---

[1]) Ueber den Ausgang der fungösen Gelenkentzündungen und die Bedeutung der Gelenkresection bei solchen. Deutsche Zeitschr. f. Chir. Bd. 19.

[2]) Ueber Behandlung chronischer Gelenksentzündungen an der unteren Extremität. Deutsche Zeitschr. f. Chir. Bd. 20 S. 137, 1884.

[3]) Bemerkungen über die Behandlung der Gelenkstuberculose. Centralbl. f. Chir. 1893, Nr. 7 u. 8.

[4]) Verhandl. der Deutschen Ges. f. Chir. 1894, S. 15.

[5]) Tuberculose der Gelenke und der Wirbelsäule. Festschr. d. St. Hedwig-Krankenhauses 1896.

culöser Coxitis, so dass ich im Laufe des letzten Jahres ausser einigen Fällen, wegen deren ich um Rath gefragt wurde, nur 3 Kinder in wirklicher Behandlung gehabt habe. Es war ein unglücklicher Zufall, dass von diesen 2 an tuberculöser Meningitis zu Grunde gingen, während das Hüftleiden unter der gleichzeitigen Einwirkung von Jodoforminjectionen und fixirenden Verbänden einen sehr günstigen Verlauf nahm. Der dritte Fall kam zur Resection und wurde geheilt; ich habe ihn mit verrechnet. Den übrigen Fällen möchte ich die Bemerkung vorausschicken, dass ich vom Beginn meiner selbständigen Thätigkeit an immer nach dem Princip der Spätresection verfahren bin, d. h. ich habe nie die Hüfte resecirt, ohne durch grosse, sicher mit dem Gelenk zusammenhängende Abscesse, durch Fistelbildung oder durch irreparable Stellungsanomalien dazu gezwungen zu sein. Vielleicht würde sich mit unseren heutigen besseren Hilfsmitteln, zu denen ich aus voller Ueberzeugung gerade bei den tuberculösen Erkrankungen des Hüftgelenks die Jodoforminjection in Combination mit dem portativen (speciell dem Lorenz'schen) Gipsverband rechne, manches Gelenk haben erhalten lassen; die grosse Mehrzahl der meist schweren und erst spät der Hospitalbehandlung zugeführten Fälle würde wohl auch heute schliesslich der Resection zu überweisen sein. Zu dem hier in Frage stehenden Vergleich sind die nachstehenden Fälle also zweifellos mit voller Berechtigung heranzuziehen.

In dem genannten Zeitraume kamen ausser einer Reihe von Fällen, die durch blosse Incision der tuberculösen Abscesse geheilt wurden, im Ganzen 62 Fälle zur Resection. Davon möchte ich 6 Fälle von der Berechnung ausschliessen, weil sie den eigentlichen Gegenstand meiner Arbeit bilden und weiter unten ausführlich besprochen werden sollen. Es bleiben also 56 Resectionsfälle. Von diesen 56 starben

| | |
|---|---|
| an den Folgen der Operation . . . | 4 = 7 % |
| im Hospital (an Amyloid, allgemeiner Tuberculose nach längerer Zeit) . | 15 = 27 % |
| wurden ungeheilt entlassen . . . . | 9 = 16 % |
| geheilt . . . . . | 27 = 48 % |
| unbekannt . . . . . | 1 Fall. |

Ich habe mir mehrfach, in grösseren Zeitabschnitten, die Mühe gemacht, nach den resecirten Kindern Erkundigungen ein-

zuziehen und könnte auch darüber einige Angaben machen. Indessen sind dieselben einerseits unvollständig, andererseits kann ich mir von derartigen Untersuchungen, so lange sie nicht von einer grösseren Zahl von Chirurgen nach einem gemeinsam festgestellten Gesichtspunkt vorgenommen werden, keinen besonderen Gewinn versprechen, und endlich kommen sie für die Aufgaben der gegenwärtigen Arbeit nicht in Frage.

Hier kommt es mir nur darauf an, festzustellen, wieviel der wegen tuberculöser Coxitis resecirten Kinder völlig geheilt, d. h. ohne jegliche fistulöse Eiterung entlassen wurden, wieviel der Operation erlagen. Die Zahlen betrugen, um es nochmals zusammenzustellen, bei

| | Heilung | Mortalität |
|---|---|---|
| Albrecht | 16 % | 6,0 % |
| Huismans | 30 % | 9,7 % |
| Bähr | 35 % | ? |
| Caumont | 38 % | 11,0 % |
| Sprengel | 48 % | 7,0 % |
| Schede | 60 % | ? |
| Rotter | 60 % | ? |
| Riedel | 62 % | 12,0 % |

Stellen wir diesen Procentsätzen die von Bardenheuer gelieferten Ziffern — 70 % Heilung, 4 % Mortalität — gegenüber, so unterliegt es keinem Zweifel, dass Bardenheuer, und zwar an einem beträchtlichen Krankenmaterial, das nach anscheinend gleichen Grundsätzen, d. h. nach den Principien der Spätresection behandelt wurde, bisher die besten unmittelbaren Heilungsresultate erzielt hat. Er übertrifft die besten bisherigen Resultate um ca. 10 %.

So bestechend diese Resultate erscheinen, so ist bis jetzt doch wenig darüber bekannt geworden, dass das Bardenheuer'sche Verfahren bei anderen Chirurgen grössere Verbreitung gefunden hätte. Vielleicht kennt man es erst seit zu kurzer Zeit, möglich aber auch, dass man den in Aussicht stehenden Gewinn um den Einsatz der wesentlich eingreifenderen Operationen für zu theuer erkauft hält. Was mich selbst betrifft, so beweist das bereits Gesagte, dass ich insofern einen von Bardenheuer principiell verschiedenen Standpunkt einnehme, als ich mich bisher nicht habe

entschliessen können, primär, d. h. bei der ersten operativen Eröffnung des Hüftgelenks zum Zweck der Resection, die Pfanne in so ausgedehnter Weise anzugreifen, wie es Bardenheuer vorschlägt. Meine Gründe sind folgende:

1. Es unterliegt keinem Zweifel, dass manche Fälle acetabulärer Coxitis auch ohne typische Pfannenresection zur Ausheilung kommen. Das Verfahren der Pfannenausräumung, die Entfernung tuberculöser Sequester und erkrankter Theile von Knorpel und Gelenkkapsel, wie es von König und Volkmann zuerst empfohlen und von der Mehrzahl der Chirurgen geübt wird, ist für viele Fälle vollkommen ausreichend. Wäre es das nicht, so wäre eine Heilungsziffer von 50—60 %, wie sie bei diesem Verfahren erzielt wird, nicht zu erklären. Ueberdies wird jeder Chirurg aus seiner Erfahrung sich an einzelne sichere Fälle geheilter Pfannencoxitis erinnern.

2. Es ist bei frischen Fällen, d. h. bei der ersten operativen Eröffnung des Hüftgelenks, keineswegs immer leicht, den Sitz der ossalen Erkrankung so sicher zu bestimmen, um sofort darnach die Art und Ausdehnung des operativen Eingriffs zu bemessen, während man im weiteren Verlauf aus dem Sitz und Verlauf der zurückbleibenden Fisteln, aus der auftretenden Beckenschwellung etc. erst den gewünschten sicheren Anhalt gewinnt.

3. Das von Bardenheuer geübte Verfahren, wie es in der neuesten Mittheilung aus seinem Hospital (l. c.) beschrieben wird, strebt principiell die feste knöcherne Ankylose des resecirten Gelenks in stark abducirter Stellung an. Obwohl die Zeiten hinter uns liegen, in denen die Erzielung eines beweglichen Gelenks als das wichtigste Moment in der Resection der Hüfte betrachtet wurde, muss man doch daran festhalten, dass das Ideal der Behandlung immer ein zugleich bewegliches und hinlänglich festes Gelenk sein muss, wie es in manchen Fällen thatsächlich erreicht wird. Die Hüftresecirten werden in ihrem späteren Leben ohnehin auf eine vorwiegend sitzende Lebensweise angewiesen sein, und es darf mit Recht bezweifelt werden, ob es zweckmässig ist, ihnen diese durch principielle Erzielung einer knöchernen Ankylose zu erschweren.

Aus vorstehenden Gründen halte ich es für bedenklich, für die Hüftresection, wie sie bisher geübt wurde, das Bardenheuersche oder ein beliebiges anderes Verfahren der gleichzeitigen ausgiebigen Beckenresection zu substituiren.

Ganz anders liegt meines Erachtens die Frage der Resectionen am Becken, wenn wir uns jenen Fällen zuwenden, die unter dem hässlichen, aber bezeichnenden Namen der „alten Hüften" hinlänglich bekannt sind. Die Zahl dieser Fälle hat, absolut betrachtet, mit der Verbesserung der conservativen Heilungsmethoden und der damit zusammenhängenden Einschränkung der Resectionen überhaupt sicherlich abgenommen, dass sie aber auch jetzt noch nicht vernachlässigt werden darf, beweist die Thatsache, dass auch unter den Bardenheuer'schen Fällen 25—30 % ungeheilt blieben; bei anderen, weniger ausgiebig resecirenden Operateuren muss diese Ziffer erheblich höher sein.

Dieser Thatsache gegenüber ist es mir immer wunderbar erschienen, wie wenig sich auch die neuere Chirurgie mit diesen unglücklichen Kranken beschäftigt. In den meisten Krankenanstalten erlischt das Interesse an diesen Fällen, sobald nach einigen Monaten die Resectionswunde nicht geschlossen ist, und auch die besten deutschen Lehrbücher begnügen sich, mit einigen Zeilen darauf hinzuweisen, dass die nach Hüftgelenksresection zurückbleibenden Fisteln mit wiederholten Ausschabungen, Jodoformglycerin, Spaltungen der Gänge etc. behandelt werden müssten.

Die ausländische, speciell die englische und französische Chirurgie vertritt keinen wesentlich anderen Standpunkt. In einer neuen, mir im Original nicht zugänglich gewesenen Arbeit von Gaudeffroy[1]) ist im allgemeinen ein äusserst conservatives Verhalten, für die schwersten Fälle aber die Exarticulation des Oberschenkels empfohlen worden, ein Verfahren, das ebenso eingreifend und gefährlich, wie in den meisten Fällen überflüssig ist.

Watson Cheyne in seinem 1895 erschienenen Buch[2]) erledigt die fistulös bleibenden Hüfterkrankungen ebenfalls mit wenigen Zeilen. Er erwähnt (S. 245) auch die Exarticulation als ultima ratio, betrachtet sie aber seltsamerweise nur als ein Mittel, um den Kranken von dem lästigen Anhängsel zu befreien und ihm wieder den Vorteil der Bewegung in der frischen Luft zu verschaffen. Die Möglichkeit, das Becken anzugreifen, wird überhaupt nicht erörtert.

---

[1]) Essai sur la coxalgie fistuleuse de l'enfant; ref. Centralbl. f. Chir. 1897, Nr. 19.

[2]) Tuberculous disease of bones and joints. Edinburgh and London 1895, Pentland.

Offenbar glauben die Autoren selbst nicht recht an die Wirksamkeit der von ihnen vorgeschlagenen Mittel, und wer öfter die Verheerungen beobachtet hat, welche sich bei manchen dieser alten Hüften schliesslich bei der Section finden, wird ohne weiteres der Anschauung beitreten, dass in solchen Fällen mit einer Fistelspaltung oder dem scharfen Löffel nicht viel zu machen ist.

Ich habe mich selbst unendlich oft mit diesen Fällen abgemüht, weil sie bei dem reichen Material an tuberculösen Knochen- und Gelenkkrankheiten eine empfindliche Last für meine Abtheilung waren. Es gelang, sie zu heilen, wenn die Fisteln vom Oberschenkelstumpf ihren Ausgang nahmen oder aus mechanischen Gründen nicht versiechen wollten. Dagegen versagten meine Mittel, wenn der Process auf das Becken übergegriffen hatte und an der flachen Wand und unter den breiten Muskeln desselben sich ausbreitete.

Zu einem befriedigenden Resultat bin ich erst gelangt, als ich es, auch in scheinbar desolaten Fällen, unternahm, durch breite Schnitte das Becken blosszulegen und die tuberculösen Heerde an demselben rücksichtslos anzugreifen.

Die von mir geübten Methoden der Schnittführung unterscheiden sich von den bisher gebräuchlichen, wie ich glaube, in wesentlichen Punkten und dürften schon deshalb einiges Interesse beanspruchen. Ich wurde zu denselben angeregt schon vor der Lectüre der interessanten und bedeutungsvollen Bardenheuer'schen Arbeiten durch den in der Kocher'schen Operationslehre 2. Aufl. ganz kurz beschriebenen Fall von halbseitiger Beckenresection und die dort angedeutete Schnittführung. Nachträglich finde ich, dass Riedel (l. c. S. 163) in einem Fall von Arthrotomie des Hüftgelenks mit nachträglicher Resection des Kopfes dem Langenbeck'schen Schnitt „einen derben Querschnitt hinzugefügt hat, der Haut und sämmtliche Weichtheile bis zum N. cruralis hin dicht unter der Spina ant. durchtrennte. Dadurch gelang die radicale Exstirpation der Kapsel, desgleichen die Beseitigung eines Knochenheerdes und der Pfanne sehr leicht; der Querschnitt wurde genäht". Ich konnte aus der Beschreibung nicht mit Sicherheit ersehen, ob die beschriebene Schnittführung der Kocher'schen oder der von mir geübten analog ist. Sicher ist sie aus einer anderen Indication geübt worden.

Wenn es nun gelingen konnte, durch den von Kocher benutzten Schnitt eine Beckenhälfte so weit zugänglich zu machen, um

sie in toto zu entfernen, so musste derselbe oder ein ähnlicher Schnitt mit um so grösserer Sicherheit ausreichen, um ein relativ beschränktes Gebiet des Beckens freizulegen. Demnach wurde zunächst ein Schnitt benutzt, der dem oberen Beckenrand entlang verläuft, und den ich als Beckenrandschnitt zu bezeichnen pflege (Fig. 1). Er muss, wenn er seinen Zweck, die Pfannen-

Fig. 1.

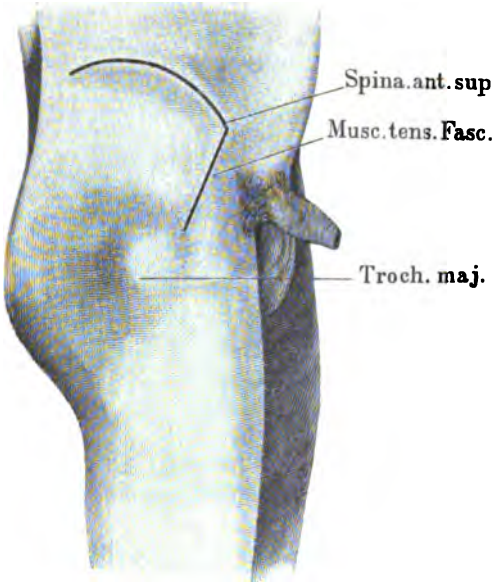


gegend weit zu entblössen, erfüllen soll, sehr ausgiebig sein. Ich pflegte ihn in den ersten Fällen so anzulegen, dass ich etwas nach vorn von der Spina post. sup. begann und dem äusseren Rande der Crista ilii folgend bis an die Spina ant. superior Haut, Muskelansätze und Periost bis auf den Knochen durchtrennte. Wenn man von hier aus der Grenze zwischen M. Tensor fasciae latae und Glutaeus med. nach unten bis an den Trochanter folgt, so kann man einen dreieckig geformten Haut-Muskel-Periostlappen subperiostal vom Becken ablösen, der die äussere Fläche des Darmbeins, speciell den oberen und hinteren Theil der Pfannengegend in fast beliebiger Ausdehnung freilegt. Ich habe auf Fig. 2 die Wirkung dieser Schnittführung nach einem Leichenpräparat zeichnen

lassen[1]), wobei der Uebersichtlichkeit wegen der T. fasciae, Sartorius und Rectus cruris, die in Wirklichkeit bei diesem Schnitt nicht zu Gesicht kommen, mit freigelegt sind. Man erkennt deutlich, dass die äussere Beckenfläche bis an die Incisura ischiadica

Fig. 2.

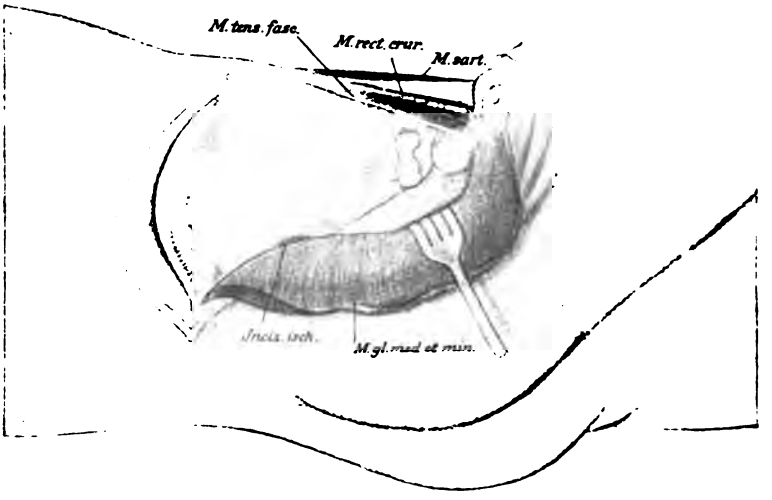


Freilegung der Pfannengegend durch den äusseren Beckenrandschnitt.

major frei zu Tage liegt. Denkt man sich den Schenkelkopf — wie es am Lebenden meist infolge vorangegangener Resection der Fall zu sein pflegt — entfernt, so wird die Uebersichtlichkeit noch eine entsprechend grössere sein müssen.

Ich betrachte es als besonders wichtig, bei der Schnittführung die von mir angegebenen Grenzen genau innezuhalten. An der oberen Circumferenz desselben ist das beinahe selbstverständlich, weil man einfach der Darmbeinkante zu folgen braucht. Vorn und unten kann man dagegen sehr leicht die Grenze zwischen Tensor fasciae latae und Glutaeus medius verfehlen. Man wird dann zwischen die Fasern der Gesässmuskeln hineingerathen und sofort

[1]) Herr Dr. Uhlemann, Assistent an der inneren Abtheilung des Herzoglichen Krankenhauses und mein Assistent, Herr Dr. Denecke, hatten die Güte, die Zeichnungen anzufertigen.

die anatomische Uebersicht vermissen. Unmittelbar nach hinten vom Tensor dagegen kommt man ohne Blutung und unmittelbar auf die Gelenkkapsel, resp. nach Entfernung des Kopfes auf die Pfannengegend, ein Umstand, auf den auch Lorenz seine Schnittführung bei der Operation der congenitalen Hüftluxation begründet[1]). Trifft man die Nische zwischen den genannten Muskeln nicht genau, so ist es besser, etwas weiter nach vorn zu gehen und den functionell nahezu bedeutungslosen Tensor fasciae mit dem Glutäallappen abzulösen. Eine genaue anatomische Orientirung ist auch wegen der Blutungsgefahr wichtig. Wenn es sich auch in dieser Gegend um an und für sich unbedeutende Gefässe handelt, so darf man doch nicht vergessen, dass man fast ausnahmslos mit sehr herabgekommenen Individuen zu thun hat, für welche jeder Blutverlust von Bedeutung werden kann. Nur wenn man bei der Ablösung des Muskellappens vom Becken subperiostal operirt und sich vorn und unten genau an die Muskelzwischenräume hält, kann man die Blutung auf ein thatsächlich äusserst geringes Maass beschränken.

Allmählich habe ich gelernt, theils durch Erfahrung am Lebenden, theils durch anatomische Studien an der Leiche, die Schnittführung je nach Lage des Falles zu individualisiren. So schwer es sein kann, aus der äusseren Untersuchung einer alten Hüftresection einen bestimmten Schluss auf den Sitz und die Ausdehnung der Erkrankung zu machen, so können wir doch in den meisten Fällen aus dem Sitz der Fisteln und nach sorgfältiger Sondirung, eventuell mit gleichzeitiger Rectaluntersuchung, feststellen, ob die erkrankte Stelle des Beckens an der äusseren oder der inneren Fläche desselben ihren Sitz hat. Je nachdem halte ich ein verschiedenes Vorgehen für angezeigt.

In denjenigen Fällen, bei denen der Sitz der Erkrankung nach oben und hinten von der Pfanne liegt, kann der oben angegebene Schnitt ausreichend sein, um alle kranken Knochentheile zu entfernen. So war es in dem ersten von mir operirten Fall, den ich aus technischen Gründen erwähnen möchte, obwohl es sich bei demselben nicht um Tuberculose des Hüftgelenks, sondern um eine osteomyelitische Erkrankung handelte.

1. Krankengeschichte. Der 8jährige Arthur W. aus Grossenhain war am 8. Januar 1893 ins Kinderhospital aufgenommen worden. Innere Organe

[1]) Lorenz, Pathologie u. Therapie der angebor. Hüftverrenkung S. 220.

gesund. Hüftgelenk und Inguinalgegend sehr schmerzhaft und geschwollen. Ueber dem Trochanter deutlicher Abscess. Gelenkschluss aufgehoben. 9. Januar: Resection der Hüfte unter dem Trochanter durch hinteren Längsschnitt. Pfannennekrose mit Perforation derselben und anscheinend Lockerung des gesammten Os ischii. Nach Ausräumung der Pfanne und Entleerung eines grossen vorderen Abscesses Tamponade der Wunde. 22. Juni 1894: Erneute ausgiebige Spaltung der immer noch nicht geheilten Wunde. Entfernung mehrerer deutlich osteomyelitischer Sequester. 5. November: Beckenrandschnitt. Ablösung des grossen Haut-Muskel-Periostlappens bis ans Foramen ischiadicum nach hinten und bis unterhalb der Pfanne nach unten. Abmeisselung des sehr dicken, vom Beckenperiost neugebildeten Knochenlagers (Todtenlade) sammt den eingeschlossenen Granulationen und zahlreichen osteomyelitischen Sequestern.

Verlauf günstig nach anfänglichem, nicht unbedeutendem Collaps. 23. Januar 1895: Wunde völlig verheilt. 20. Februar: Patient geht bereits ohne Unterstützung. 14. April: Geheilt, ohne Fistel entlassen. Nach einer Nachricht vom 3. September 1895 soll sich eine kleine Fistel wieder gebildet und aus derselben mehrere kleine Knochentrümmer sich entleert haben. Im übrigen ist der Knabe wohl und besucht die Schule. Er war zur Untersuchung und Behandlung leider nicht wieder heranzubringen.

In den meisten Fällen tuberculöser acetabulärer, resp. die nähere oder weitere Umgebung der Pfanne betreffender Erkrankung ist indessen der genannte Beckenrandschnitt nicht ausreichend: aus zwei Gründen.

1. Der tuberculöse Krankheitsprocess breitet sich gewöhnlich nicht bloss seitlich am Becken, sondern auch nach vorn von der Pfanne aus; oft finden sich bekanntlich hier die ersten den vorderen Recessus des Gelenks ausfüllenden oder denselben perforirenden Abscesse [1]) und demnach bleiben häufig auch an dieser Stelle sehr hartnäckige Fisteln zurück, die von dem seitlich verlaufenden Beckenrandschnitt schwer zu erreichen sind.

2. In einer grossen Zahl resecirter Hüften bilden nicht bloss

---

[1]) Die Entwickelung der Hüftgelenksabscesse erfolgt nach allgemeiner Annahme wohl meistens in Abhängigkeit von der Lage der ossalen Erkrankung. Ich möchte aber glauben, dass in manchen Fällen die Behandlung nicht ohne Einfluss ist. Wird das Gelenk in gestreckter oder hyperextendirter Stellung fixirt, so dass die Knochen an der Rückseite fester auf einander stehen als vorn, so nimmt der Eiter seinen Weg nach vorn und der Abscess kommt meist nach aussen von den Gefässen und dem Lig. ileo-femorale zum Vorschein. Nimmt das Gelenk frühzeitig eine flectirte Stellung ein, so entwickeln sich leichter Abscesse hinter dem grossen Trochanter. Ich habe die letzteren bei den frühzeitig dem Hospital zugeführten und ordnungsmässig behandelten Kindern beinahe nie gesehen.

die zurückbleibenden Fisteln den Gegenstand dauernder Beschwerden, sondern in gleich hohem Grade die eintretende Flexions- und Adductionscontractur, durch welche die ohnehin eintretende Verkürzung der Extremität noch vergrössert und die Function des Beins erheblich eingeschränkt oder sogar aufgehoben wird. Es sind von verschiedenen Seiten Vorschläge gemacht, diese Contracturen zu beseitigen,

Fig. 3.

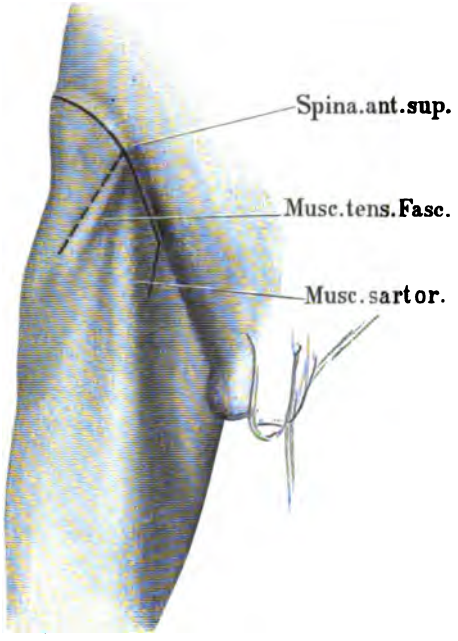


und namentlich hat Riedel (l. c. S. 162, 163) energisch darauf hingewiesen, dass man die „Stellungsanomalien an der Hüfte durch ausgedehnte quere Durchschneidung der gespannten Theile beseitigen soll". Es liegt nahe, in einschlägigen Fällen diesen Umstand bei einer Recidivoperation zu berücksichtigen.

Aus vorstehenden beiden Gründen habe ich mich mit dem Beckenrandschnitt gewöhnlich nicht begnügt, sondern denselben nach vorn und unten bis an den lateralen Rand des N. cruralis verlängert. Der Schnitt hatte dann die Form und Ausdehnung wie in Fig. 3 und ähnelt, wie ohne weiteres ersichtlich, dem für die Resection einer Beckenhälfte angegebenen Kocher'schen Schnitt, nur dass der vordere Schenkel schräger resp. quer verläuft. Wenn man,

was nach dem Gesagten leicht ist, die Ausdehnung des Schnittes von vornherein berechnen kann, wird man gut thun, zur besseren Orientirung und Sicherung der Operation mit der präparatorischen Freilegung des N. cruralis zu beginnen, den Nerven mit einem stumpfen Haken nach einwärts verziehen zu lassen und nun den grossen Muskelschnitt auszuführen, der oben wie beschrieben ver-

Fig. 4.

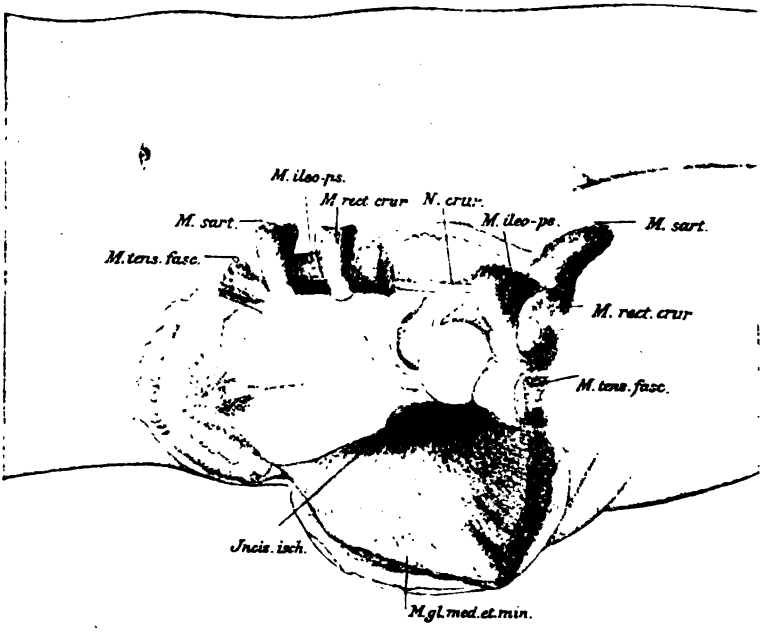


Freilegung der Pfannengegend und der vorderen Partien des Beckens durch Beckenrandschnitt vor Verlängerung desselben bis an den N. cruralis. Quere Durchtrennung der vom Becken zum Oberschenkel verlaufenden Muskeln.

läuft, am Oberschenkel die von der Spina ant. superior und inferior entspringenden und von hier nach unten verlaufenden Muskeln quer durchschneidet und die vordere Pfannengegend breit freilegt. Der Schnitt wird also von aussen nach innen Tensor fasciae, Rectus cruris, Sartorius und eventuell den Ileo-Psoas quer durchtrennen (cf. Fig. 4. In der Figur sind die Muskeln übersichtlich freigelegt; in Wirklichkeit kommen sie grösstentheils nur im Querschnitt zu Gesicht).

Es kann vorkommen, dass auch dieser Schnitt nicht ausreicht, resp. dass die durch die erste Operation und die nachfolgende Ver-

narbung stark geschrumpften und den Knochen adhärenten Weichtheile nicht hinlänglich weit nach unten gezogen werden können. In solchen Fällen halte ich es für unzweckmässig, mit den Haken etc. zu grosse Gewalt anzuwenden, sondern empfehle, dem bogenförmig an Beckenrand und Oberschenkel verlaufenden Schnitt eine Quer-

Fig. 5.

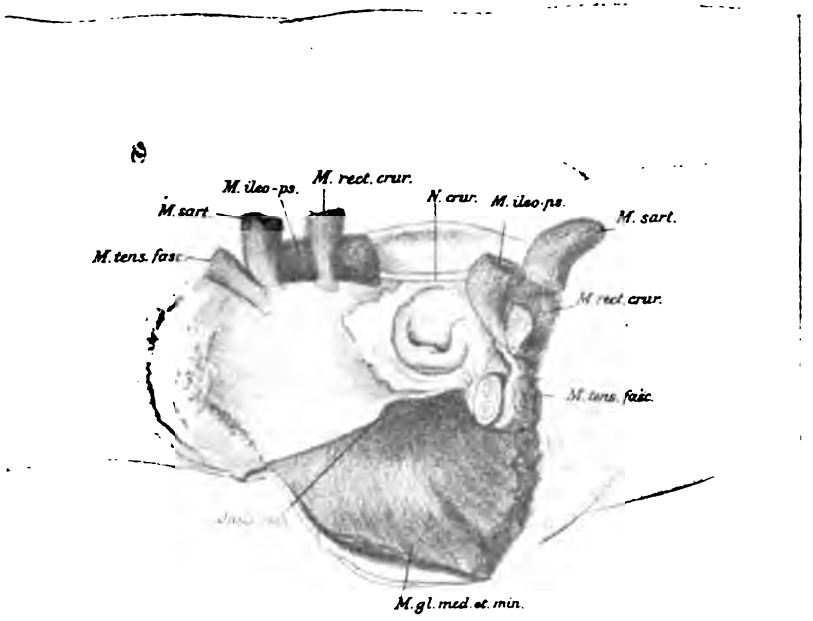


Dasselbe wie Fig. 4 nach Abtragung des Schenkelkopfes.

incision aufzusetzen, die etwa von der Spina ant. superior auf den Trochanter zu verläuft (cf. Fig. 3, schraffirte Linie).

War früher die Resection mit dem Langenbeck'schen Längsschnitt gemacht, der wohl als der gebräuchlichste auch heute noch bezeichnet werden kann, so verbindet die eben erwähnte Incision die beiden Längsschnitte. (N. B. der Beckenrandschnitt ist in Wirklichkeit kein Längsschnitt, sondern verläuft quer zu den Muskeln; ein sehr wesentlicher Vortheil.) Man kann dann durch lappenförmiges Ablösen der Weichtheile je nach Bedarf nach oben, unten, vorn und hinten geradezu beliebigen Raum bekommen.

Mit den genannten Schnitten bin ich in folgenden 4 Fällen ausgekommen.

2. Krankengeschichte. Jenny Handrack, 10 Jahr, aufgenommen 3. November 1893. War vor 7 Jahren in einem anderen Krankenhause wegen tuberculöser Coxitis resecirt worden. Bald nachher bildeten sich Fisteln an der Vorderseite des Gelenks, die sich nur vorübergehend schlossen.

Gut genährtes Kind, innere Organe gesund. Linkes (resecirtes) Bein stark verkürzt, flectirt, einwärts rotirt. Unterhalb der Lig. Poupartii zwei dicht neben einander liegende, mässig secernirende Fisteln. Die Sonde dringt bis auf den (Becken-) Knochen. Während eines Jahres vergebliche Versuche, durch Spaltung und Ausschabung der Fisteln, Einspritzung von Perubalsamemulsion etc. Heilung zu erzielen. 20. November Operation am Becken.

1. Freilegen des Nervus cruralis. 2. Grosser Bogenschnitt von der Spina post. sup. beginnend, dem Beckenrand entlang verlaufend und in den vorderen Längsschnitt übergehend. 3. Ablösung des grossen Periost-Muskel-Hautlappens und Freilegung der Pfannengegend. 4. Abmeisselung der sehr veränderten, von Osteophyten umwucherten Pfanne. 5. Freilegung und Entfernung eines unterhalb der Pfanne gelegenen und erst nach Abmeisselung derselben zugänglichen tuberculösen Heerdes. 6. Partielle Naht; Tamponade. Verlauf nach anfänglichem Collaps günstig. 8. December: Alles geschlossen. 17. April 1895: Geheilt entlassen. 3. Juni: Wird wegen einer unter entzündlichen Erscheinungen entstandenen Fistel wieder aufgenommen. Spaltung. Drainage. 5. August: Alles geschlossen. 19. August: Geheilt entlassen. Keine Contractur.

3. Krankengeschichte. Frieda Schwarz, 9 Jahr, aus Aussig, aufgenommen 18. Mai 1894 mit typischer tuberculöser Coxitis und Abscess der Glutäalgegend. Nach erfolgloser Incision und Jodoformbehandlung des Abscesses 16. Juli Resection durch hinteren Längsschnitt. Ausgesprochene Pfannencoxitis. Heilt nicht aus. Mehrere auf den Knochen führende Fisteln. 29. October: Beckenrandschnitt mit darauf gesetztem Querschnitt. Abmeisselung der Pfannengegend. 25. Juni 1895: Wunde durch feste, tief eingezogene Narbe geschlossen. 20. August: Geheilt entlassen; gute passive, geringe active Beweglichkeit. 1. November: Vorgestellt, geheilt geblieben. Geht sehr gut mit mässigem Hinken. Ausgezeichnetes Allgemeinbefinden. Kann auf dem kranken Bein allein ohne Stütze stehen. Active Beugung bis zum R. Nicht die Spur einer Contraction.

4. Krankengeschichte. Else Lehmann, 3¼ Jahr, aus Gruna, aufgenommen 13. März 1894. Beginnende Coxitis links. Extensionsbehandlung bis 30. März; dann auf Wunsch entlassen. 24. August 1894 wieder aufgenommen. Linke Hüfte in Flexion, Adduction, Innenrotation, Abscess oben und hinten, in der Gegend des grossen Trochanter. 25. August: Punction und Jodoforminjection. 11. September: Abscess hat sich wieder gefüllt; Punctionsstelle schliesst nicht vollkommen.

17. September: Resection durch hinteren Längsschnitt unterhalb des grossen Trochanter. Pfanne schwer erkrankt. Ein vorderer Abscess gespalten und ausgeräumt. Tamponade der ganzen Wunde.

7. December: Es bestehen noch drei Fisteln; zwei in der Linie des Resectionsschnittes, eine weiter nach vorn gelegen; alle führen auf rauhen Knochen.

11. December: Beckenrandschnitt mit darauf gesetzter, die Mitte des

Schnittes mit dem Resectionsschnitt verbindender Querincision. Ablösung des grossen oberen Lappens und Abmeisselung der Pfannengegend, wie fast der ganzen äusseren Lamelle des Darmbeins, um die in der Diploe des Knochens ausgebreitete Tuberculose beseitigen zu können. Günstiger Verlauf. 7. Januar 1895: Wunde sieht gut aus. 4. März: Nachdem das Kind, wie das in Kinderhospitälern trotz der grössten Vorsicht nie ganz zu vermeiden ist, noch Diphtherie und Keuchhusten acquirirt und beides glücklich überstanden hatte, blieb noch eine Fistel zurück, die auf den Knochen führte; leichte abendliche Temperatursteigerungen. 23. März: Spaltung und Ausschabung. Erfolglos. 11. Juli: Nochmalige Trennung der alten Narbe. Aus dem oberen Ende des resecirten Femur wird ein grosser tuberculöser Sequester entfernt mit Nachresection am Femur und Entfernung einer kleinen kranken Stelle am Becken. Anfang November völlig geheilt. Das Kind hat sich ausserordentlich erholt, ist fast unförmlich dick geworden. Nicht die Spur einer Contractur.

5. Krankengeschichte. Georg Naumann, 17 Jahr. Rechtsseitige Coxitis. Beginn der Erkrankung 1885 im 6. Lebensjahr. Extensionsbehandlung etc. 1886 Colberg. 1887 Entfernung eines tuberculösen Sequesters durch eine Incision oberhalb des Foramen ischiadicum. 1887: Kurort Weisser Hirsch. 1888: Mehrfache Ausschabung mehrerer bestehender Fisteln. 1889: Wyk. 1889—1890: besucht die Schule. 1891: Verschlimmerung, abermalige Extensionsbehandlung wegen Contractur des Gelenks. 1892: Es bestehen noch drei Fisteln. Landaufenthalt. 1893: Teplitz. 1894: Heilanstalt Gruna. März 1896 bestehen im ganzen neun Fisteln, von denen eine über dem Poup. Band ans Becken führt.

23. März 1896: Beckenrandschnitt, Resection des Schenkelkopfes; Entfernung der Pfannenreste und eines Heerdes hinter der Pfanne. Guter Verlauf. Juli 1896: Alle Fisteln geheilt. Erhebliche Verkürzung. Geht aber mit erhöhter Sohle auch ohne Stock. Kräftig und blühend geworden. Nach Bericht vom April 1897 besteht die Heilung unverändert fort.

Den in den vorstehend beschriebenen Fällen mit ausnahmslos gutem Erfolg angewandten Beckenrandschnitt, eventuell mit darauf gesetztem Quer- oder Schrägschnitt betrachte ich als typisch und ausreichend für diejenigen Fälle, bei denen es sich um Fisteln handelt, die an die Aussenseite des Beckens, meist in die Pfanne oder die unmittelbare Nachbarschaft derselben führen. Auch diejenigen Krankheitsheerde, welche nicht jenseits des Beckenrandes nach einwärts liegen, wie z. B. die nicht ganz seltenen Heerde, welche sich in der unmittelbaren Umgebung des Foramen obturat. am Darm- oder Schambein finden, können von den oben beschriebenen und in den angeführten Krankheitsheerden verwendeten Schnitten mit vollkommener Sicherheit freigelegt und beseitigt werden. Leider aber müssen wir ein noch schlimmeres Krankheitsbild in denjenigen Fällen erkennen, bei denen die nach Hüftgelenksresection zurückbleibenden Fisteln auf kranke Stellen an der Innen-

fläche des Darmbeins, also ins Beckeninnere führen. In solchen Fällen kann das Becken so schwer erkrankt sein, dass nur die Resection einer Beckenhälfte mit oder ohne gleichzeitige Exarticulation des Oberschenkels das Uebel mit Erfolg anzugreifen vermag. Diese Operationen sind thatsächlich und mit Erfolg ausgeführt worden. Noch vor kurzem hat Oscar Wolff aus der chirurgischen Abtheilung Bardenheuer's[1]) einen Fall beschrieben, bei dem Bardenheuer einer 46jährigen seit ihrer frühesten Jugend an Coxitis leidenden Frau rechte Beckenhälfte und rechtes Bein mit gutem Erfolg entfernt hat. Er fügt hinzu, dass Bardenheuer „in 2 Fällen, in denen p. op. ein Recidiv eintrat, der Resectio coxae et acetabuli die Resection des ganzen Os ilei bis in die Synchondrosis sacroiliaca" folgen liess, trotz bestehender Albuminurie. Beide Patienten sind geheilt, die Albuminurie verschwunden. Im Centralbl. f. Chir. 1895, Nr. 52 findet sich eine Arbeit von Gayet referirt, „Désarticulation interilio-abdominale", in welcher über im ganzen 4 Fälle berichtet wird, in denen von Jaboulay (2mal), Cacciopoli (1mal) und vom Verfasser (1mal) der kühne Versuch unternommen wurde, Extremität mit zugehöriger Beckenhälfte zu entfernen. Die Kranken gingen ausnahmslos zu Grunde, meist im Shock, der von Gayet operirte überstand den Shock, erlag aber anscheinend einer Infection. Endlich wird in der Kocher'schen Operationslehre, 2. Aufl. S. 271, ganz kurz erwähnt, dass Kocher und Roux die Resection einer Beckenhälfte mit sehr befriedigendem functionellen Erfolg ausgeführt haben. Herr Prof. Kocher hatte vor kurzem die Güte, mir persönlich mitzutheilen, dass sein Kranker Jahre lang nach der Operation und von seinem dermaligen Leiden geheilt gestorben sei. Die Section sei, obwohl der Tod in einem Krankenhause erfolgt sei, bedauerlicherweise unterblieben.

Ich selbst habe mich einmal zu einer derartigen eingreifenden Operation entschlossen. Der Fall ist folgender.

6. Krankengeschichte. Hermann Staps, 8 Jahr, aus Dresden, aufgenommen 21. Januar 1891, wegen linksseitiger tuberculöser Coxitis. Behandlung mit Extension, intercurrent mit Tuberculin-Injectionen ohne Erfolg. Als sich im April desselben Jahres an der vorderen Seite des Gelenks ein Abscess gebildet hatte, wurde derselbe durch vorderen, an der Aussenseite des zunächst freigelegten Nervus cruralis verlaufenden Längsschnitt eröffnet und ausgeräumt, darauf die Hüfte durch hinteren Längsschnitt unterhalb des Trochanter resecirt. Ausgesprochene Pfannencoxitis mit Perforation des Pfannenbodens. Ein Drain

[1]) Centralbl. f. Chir. 1897, Nr. 7.

wird bis auf das innere Beckenperiost eingelegt. Der Verlauf war zunächst günstig; es blieb aber fistulöse Eiterung bestehen. Trotz aller möglichen, durch 3 Jahre geduldig fortgesetzten Versuche gelang es nicht, die Fisteln zum Schluss zu bringen. Die Eiterung wurde immer profuser, das Allgemeinbefinden schlechter, und die Prognose musste nach sonstigen Erfahrungen absolut schlecht gestellt werden. Unter diesen Umständen hielt ich den Versuch einer Beckenresection für gerechtfertigt, zumal ich mich in dem zuerst referirten Fall (cf. Krankengeschichte 1) von der Möglichkeit, das Becken frei zugänglich zu machen, überzeugt hatte, überdies die schon damals bekannten Resultate von Kocher und Roux zur Nachahmung in ganz besonders desolaten Fällen aufforderten. Operation 10. December 1894. Schnittführung in der von Kocher für halbseitige Beckenresection vorgeschriebenen Weise. Ich musste mich bald überzeugen, dass die anfängliche Absicht, die Extremität zu erhalten, unausführbar war. Die Weichtheile an der Vorderseite des Gelenks waren so fest durch die jahrelange Eiterung mit dem Scham- und Darmbein verwachsen, dass das Ablösen und Beiseiteschieben der grossen Gefässe ohne Verletzung derselben einfach unmöglich war. Dieselben mussten unter grossen Schwierigkeiten nach Verlagerung des Bauchfells unterbunden werden. Darauf wurde das Schambein an der Symphyse getrennt, die Sitzbeinäste unter Zurücklassung der Tuberositas durchtrennt und das Darmbein nahe der Synchondrosis sacro-iliaca durchmeisselt. Die Beckenhälfte war damit von allen Verbindungen gelöst und konnte sammt der Extremität entfernt werden.

Obwohl die Blutung während der Operation gut zu beherrschen, überhaupt geringfügig war, auch die ganze Operation nur $^3/_4$ Stunden gedauert hatte, so war der Eingriff für die äusserst geschwächten Kräfte des Knaben doch zu gross gewesen. Er ging 3 Stunden p. op. im Shock zu Grunde.

Ich komme weiter unten auf die Frage der Berechtigung derartiger ausgedehnter Operationen zurück. Hier möchte ich nur bemerken, dass die excidirte Beckenhälfte in toto so schwer erkrankt war, dass die Möglichkeit einer Spontanheilung resp. einer Heilung auf irgend einem anderen Wege, als dem der völligen Entfernung der kranken Beckenhälfte absolut ausgeschlossen blieb. Man hatte, nachdem die Sache so weit gekommen war, nur die Wahl, den vorstehend geschilderten Versuch zu unternehmen oder das Kind ohne diesen Versuch zu Grunde gehen zu lassen.

Heute bin ich nach weiteren Erfahrungen auf diesem schwierigen Gebiet der Ansicht, dass selbst die Fälle, in denen die Eiterung sich nicht auf die Aussenfläche des Beckens beschränkt, sondern nach Perforation der Pfanne auch auf der Innenfläche der Beckenknochen sich ausgebreitet hat, durch weniger ausgedehnte Eingriffe als die halbseitige Beckenresection darstellt, mit gutem Erfolg operativ

und zugleich bezüglich der Knochenresection relativ schonend angegriffen werden können. Vorbedingung wird freilich sein, dass die Operation nicht ad extremum aufgeschoben wird. Ich verfüge bisher über 2 Fälle, die ich zunächst mittheilen will.

7. Krankengeschichte. Walter Golle, 10 Jahr, aufgenommen 29. März 1894. Leidet seit 3 Jahren an linksseitiger tuberculöser Coxitis. Mai 1894: Abscess in der linken Inguinalgegend. Spaltung und Ausräumung desselben; der Abscess erstreckt sich bis ins Becken. September: Spaltung eines Abscesses in der Adductorengegend. 15. December: Resection der Hüfte durch hinteren Längsschnitt; Pfanne schwer erkrankt. 6. Juni 1895: Die Fisteln bestehen noch fort. Beckenrandschnitt. Ausmeisselung der Pfannengegend. 6. October: Trotz der letzteren Operation bestehen noch drei Fisteln. Die eine entspricht der Mitte des Beckenrandschnittes und führt augenscheinlich in die Gegend der alten Pfanne. Die zwei anderen liegen in der alten vorderen Incisionslinie und führen, die obere ins Beckeninnere bis auf den Knochen, die untere in den Adductorenabscess. Die Operation zerfällt in verschiedene Abschnitte. 1. Wiedereröffnung des vorderen, dem Nervus cruralis entsprechenden Theil des früheren Beckenrandschnittes und Verlängerung desselben nach oben über das Lig. Poupartii hinaus. Auf das obere Ende dieses Schnittes wird ein Schrägschnitt gesetzt, der die Bauchdecken spaltet; das Peritoneum wird zurückgeschoben und unter der Fascia iliaca an der Grenze zwischen Iliacus und Psoas der Nervus cruralis freigelegt und stark nach einwärts gezogen. 2. Schnitt durch den Ilio-Psoas, parallel dessen Faserrichtung und Freilegung der Innenfläche der Pfanne, der eigentlichen Erkrankungsstelle. 3. Um mehr Raum zu gewinnen, wird ungefähr in der Höhe der Spina ant. inf. von dem oberen Schrägschnitt (innerer Beckenrandschnitt) ein Schnitt nach unten und aussen gegen die Narbe des früheren (äusseren) Beckenrandschnittes geführt. 4. Es werden jetzt die Weichtheile auch aussen am Becken, entsprechend der Pfannengegend abgelöst, wo sich der Knochen verdickt und mit Granulationen durchsetzt findet. 5. Endlich wird ein keilförmiges Stück aus dem vorderen äusseren Theil des Beckens ausgemeisselt, dessen (äussere) Basis etwa von der Spina ant. sup. bis zum inneren Rande des Psoas verläuft — Ilio-Psoas wird dabei theils durchtrennt, theils bei Seite gezogen — und dessen Spitze jenseits des Pfannenorts am Becken liegt, so dass also die erkrankten Theile durch die ganze Dicke des Beckens hindurch entfernt werden (cf. Tafel 1 des Henkeschen Atlas). 6. Auspulvern mit Jodoformcalomel; Tamponade.

Der Verlauf war günstig. Die Heilung war im März 1896 beendet. Das Hüftgelenk war beweglich und fest; es bestand keine Contractur, obwohl seit der letzten Operation keine Extension mehr verwandt worden war. Verkürzung 5 cm, durch Beckensenkung gut ausgeglichen.

19. December 1896. Bisher geheilt geblieben, geht weite Wege, steht auf dem operirten Bein allein; blühendes Aussehen, bedeutende Gewichtszunahme (cf. Textabbildung 3).

8. Krankengeschichte. Trudchen Nitzsche, 12 Jahre, aufgenommen am 11. Februar 1895. Bekam im 4. Lebensjahr einen tuberculösen Heerd am

I. Metacarpus links, dann am linken Ellbogengelenk; im Kinderhospital operirt und geheilt. Im 5. Lebensjahr linksseitige tuberculöse Coxitis, im Diaconissenhaus resecirt und 4 Jahre lang mit im ganzen 12 operativen Eingriffen, Ausschabungen etc. behandelt; dann 1 Jahr in Bethesda, seither zu Hause. — Wir fanden ein blasses, schlecht genährtes Kind. Innere Organe gesund. Narben geheilter Processe an den erwähnten Stellen. Ueber dem grossen Trochanter links die Längsnarbe des alten Resectionsschnittes; in der Mitte derselben eine auf rauhen Knochen führende, stark eiternde Fistel. Eine zweite Fistel nach einwärts von den Gefässen, nicht weit von der Symphyse, ebenfalls in die Tiefe auf rauhen Knochen führend. Starke Adductions- und Flexionsstellung.

Nachdem die Kräfte des Kindes durch sorgfältige Pflege und gute Ernährung etwas gehoben waren, wurde am 15. December 1895 die erste Operation vorgenommen in folgenden Abschnitten. 1. Freilegen des Nervus cruralis. 2. Verlängerung des Schnittes nach oben und aussen am äusseren Beckenrand entlang bis an die Spina posterior mit Durchschneidung des Tensor fasciae, Sartorius, Ansatz des Rectus cruris, um gleichzeitig die starke Contractur zu heben. Ablösung der Weichtheile von der äusseren Beckenfläche subperiostal. 3. Querschnitt von der Mitte des Beckenrandschnittes nach der Mitte des alten Resectionsschnittes, um den Pfannenort übersichtlicher freizulegen. 4. Abmeisselung der ganzen Pfannengegend aussen am Becken und der äusseren Lamelle des Darmbeins in weiter Umgebung; Entfernung mehrerer alter Sequester. 5. Ausräumung des Abscesses an der Innenseite, Gegenöffnung in der Adductorengegend. Partielle Naht. Tamponade. 22. Juni 1896: Aeussere Wunde verheilt; an der Innenseite zwei Fisteln. Erneute Operation in folgender Anordnung. 1. Hautschnitt, etwa 10 cm lang, oberhalb des Lig. Poupartii beginnend, einwärts von den grossen Gefässen. V. saphena dicht an ihrem Eintritt in die Femoralis abgebunden. 2. Auf das obere Ende des Längsschnittes wird ein Schrägschnitt ⊤-förmig gesetzt; die grossen Gefässe werden freigelegt und auf dem Schambein weit nach aussen verzogen, wodurch ein Heerd im Schambein, etwa dem Tub. ileo-pubicum entsprechend, freigelegt wird; aus demselben werden zwei bohnengrosse Sequester entfernt; da aus der Tiefe des Beckens immer noch rahmiger Eiter dringt, so wird 3. das Kind in Beckenhochlage gebracht und von dem äusseren Theil des ⊤-förmigen Schnittes das Peritoneum nach einwärts verlagert, die Fasern des Ilio-Psoas durchtrennt und die Beckenwand freigelegt. 4. Ausmeisselung der Pfannengegend, bis man überall auf gesunden Knochen kommt. 5. Exstirpation der tuberculös entarteten, fest mit den grossen Gefässen verwachsenen Beckenlymphdrüsen bis zur Theilungsstelle der Iliaca communis. Partielle Naht. Tamponade.

Günstiger Verlauf. Als ich mein Amt am Kinderhospital in Dresden niederlegte, bestanden noch mehrere trichterförmig eingezogene Fisteln. Mein Nachfolger, Herr Dr. v. Mangoldt, hat deshalb nochmals am 27. April 1896 von einem äusseren Schnitt aus eine ausgedehntere keilförmige Resection (cf. Krankengeschichte Golle) vorgenommen, wodurch endlich völlige Heilung sämmtlicher Fisteln zu Stande kam.

Das Kind hat sich seither sehr erholt; ging am 7. September 1896 am Gehbänkchen. Die Fisteln sind nach gefälliger Mittheilung des Herrn Dr. v. Mangoldt nicht wieder aufgebrochen (cf. Fig. 7).

Fig 6.

Fig. 7.

Die beiden letzten Fälle stellen unter den von mir mit Erfolg behandelten Kranken jedenfalls die schwierigsten dar, und zwar lediglich aus dem Grunde, weil die Fisteln auf kranke Knochenpartien im Inneren des Beckens führten. Es ist anzunehmen, dass es sich auch im letzten Fall (Tr. Nitzsche) von vornherein um die primär acetabuläre Form der tuberculösen Coxitis gehandelt hat, da sich noch mehr Knochenheerde am Becken fanden. Bei dem 1. Fall (W. Golle) bin ich dessen gewiss, da ich selbst die Resection des Hüftgelenks ausführte. Die Erkrankungsstelle fand

sich bei beiden Kranken an der Rückseite der Pfanne; offenbar war also die erste Operation eine unvollständige gewesen, obwohl ich mir im 2. Fall (Golle) alle Mühe gegeben hatte, das sichtbar Kranke mit scharfem Löffel und Meissel wegzuräumen, und das Gleiche auch bei meinem Collegen Rupprecht, der das andere Kind früher behandelte, voraussetzen kann. Für solche Fälle reichen die gewöhnlichen Schnitte nicht aus. Ich habe beidemal mir die Bahn frei gemacht, indem ich zunächst, je nach der Lage der auf der vorderen Seite, etwa am Beckenrand gelegenen Fisteln, einen ausgiebigen Längsschnitt anlegte, von dem ich mir den N. cruralis, eventuell auch die Gefässe freilegte, um sicher zu sein, keine unbeabsichtigten Nebenverletzungen zu machen[1]).

Dieser Schnitt wird über das Lig. Poupartii, das eventuell durchtrennt wird, verlängert und durch einen auf das obere Ende des ersten gesetzten Schrägschnitt parallel dem Poupart'schen Bande und ähnlich dem Bardenheuer'schen suprasymphysären Schnitte verlaufend, ergänzt. Von diesem letzteren, der die Bauchdecken durchtrennt, kann man die Umschlagsfalte des Peritoneum freilegen und das letztere weit zurückschieben. Ist das geschehen, so führt man die weitere Operation am besten in Beckenhochlagerung durch. Man kann bei derselben, wenn der Schnitt hinlänglich breit angelegt ist, sich vollkommene Uebersicht auch auf

[1]) Ich bin überzeugt, dass ich mit der nachfolgenden Bemerkung meinen chirurgischen Collegen keine Neuigkeit mittheile, möchte sie aber doch nicht unterdrücken, weil der in derselben enthaltene Grundsatz in den Operationslehren und chirurgischen Lehrbüchern nicht hinlänglich, wenigstens nicht principiell betont wird. Es kann nicht genug empfohlen werden, in allen anatomisch schwierigen Gegenden die Operation damit zu beginnen, dass man das gefährliche Object, gewissermassen prophylactisch, freilegt, auch wenn man nicht nothwendig mit demselben in Berührung zu kommen braucht. In manchen Körpergegenden ist das Princip ziemlich allgemein anerkannt; so glaube ich, dass die meisten die Ausräumung der Achselhöhle mit der präparatorischen Freilegung der Vena axillaris beginnen. Ich pflege stets nach diesem Princip zu verfahren. So beginne ich die Ellbogenresection, indem ich mir den N. ulnaris durch einen Schnitt freilege, ihn aus seinem Lager befreie und einwärts verziehen lasse; bei Operationen am Oberarm, welche der Gegend des N. radialis nahe kommen, verfahre ich dem Radialis gegenüber analog; ich pflege keinen Hüftgelenksabscess an der vorderen Seite durch Incision zu eröffnen, ohne vorher den N. cruralis freizulegen u. s. w. Solche Voroperationen erfordern einige Minuten Zeit und werden durch die für den Lauf der Operation gewonnene Sicherheit reichlich belohnt. Bei der im Text beschriebenen Operation ist das Verfahren als unerlässlich zu bezeichnen.

der Innenfläche der Darmbeinschaufel verschaffen und die Fasern des Ilio-Psoas, die übrigens in den meisten dieser Fälle wenig entwickelt, resp. durch feste, wenig blutende Schwarten ersetzt sind, stumpf oder mit Hilfe von geeigneten bis auf den Knochen geführten Schnitten bei Seite drängen resp. quer durchschneiden und die Rückseite der Pfanne freilegen. Hier findet sich in diesen Fällen meist der Krankheitsheerd, und es wird darauf ankommen, von hier aus energisch Meissel und Knochenzange wirken zu lassen, um alles Kranke zu entfernen. In den beiden von mir operirten Fällen wurde so verfahren, dass die Schwielen und die Reste der Ilio-Psoasfasern theils exstirpirt, theils kräftig nach einwärts verlagert oder theilweise auch durchtrennt wurden. Man konnte auf diese Weise ein Knochengebiet freilegen, welches annähernd die Gestalt eines mit seiner Basis nach aussen gelegenen Keils hat. Die Basis dieses Keils beginnt aussen dicht unter der Spina ant. sup. und endet auf dem Beckenrand etwa in der Gegend des Tuberculum ileo-pubicum, die Spitze liegt etwas nach hinten von der Pfannengegend. Alles, was durch die Verbindungslinie dieser Punkte umgrenzt wird, muss unter Leitung des Auges sorgfältig entfernt werden. Natürlich muss die Musculatur an der Aussenseite des Beckens hinlänglich weit abgelöst sein, was sich, eventuell unter Benutzung der oben angegebenen Schnitte, resp. des vorderen Theils derselben, relativ leicht erreichen lässt. Es ist selbstverständlich, dass derartige Operationen nicht typisch sein können. Wenn ich von einer keilförmigen Figur spreche, so thue ich es einestheils auf Grund meiner eigenen, vielleicht zufälligen Erfahrungen, andererseits, weil in der eben umgrenzten keilförmigen Figur so ziemlich die ganze, die Pfanne umgebende spongiöse Substanz, welche den häufigsten Sitz der Beckenerkrankungen bildet und in welcher die Erkrankungen den günstigsten Boden für ihre weitere Ausbreitung finden, mit begriffen ist. Im übrigen kommt wenig darauf an, ob die schliesslich erzielte Figur mehr keilförmig, oval oder rundlich ist, wenn nur alles Kranke gründlich entfernt wird.

Der Zusammenhang der Beckenknochen wurde in den von mir operirten Fällen nicht gestört. Obwohl ich überzeugt bin, dass die bei offener Nachbehandlung sich bildende ungemein feste Schwiele auch einen solchen Defect vollkommen sicher schliessen würde, so dass selbst dann ein functioneller Nachtheil nicht zu erwarten ist, eine Annahme, welche durch die Bardenheuer'schen

Erfahrungen bestätigt wird, so bin ich doch geneigt, diesen geringeren Substanzverlust als einen Vortheil meiner Operationsmethode anzusehen, der sich selbstverständlich nur dann erzielen lässt, wenn man (in dem oben ausgeführten Sinne) secundär die Beckenresection vornimmt, zu einer Zeit, wo nach Entfernung des Femurkopfes ein Theil der Pfanne verödet sein wird.

Die Nachbehandlung der gesetzten grossen Weichtheil- und Knochenwunde lässt sich sehr kurz erledigen. Ich pflege diejenigen Stellen des Knochens, die sich am schwersten erkrankt erwiesen hatten, mit der von mir vor kurzem (cf. Centralbl. f. Chir. 1897, Nr. 5) empfohlenen Jodoform-Calomelmischung einzureiben, einen Theil der Wunden eventuell auch durch versenkte Muskelnähte zu verschliessen und den grössten Theil, vor allem den mittleren und tiefsten Theil, durch Jodoformgazetamponade offen zu halten. Im Zweifelsfall thut man gut, lieber anscheinend zu wenig, als zu viel Nähte anzulegen. Der Knochen, von dem sich an den frei gelassenen Stellen gelegentlich kleine oberflächliche Partikel exfoliiren, bedeckt sich auffallend schnell mit gesunden Granulationen, und die grossen abgelösten Lappen heften sich, auch wenn sie sich Anfangs etwas zu kugeln scheinen, doch immer wieder in guter Stellung dem Becken an. Dass bei diesem Process die Muskelmasse des Glutaeus medius und minimus sich etwas nach unten verlagert, betrachte ich als einen functionellen Vortheil in denjenigen Fällen, welche vor der Operation eine starke Beugecontractur aufwiesen. Es kann für diese Fälle nur zweckmässig sein, die vom Becken zum Oberschenkel verlaufenden Muskeln zu durchtrennen und es ist für den Erfolg offenbar gleichgiltig, ob die Glutäen an ihrem oberen oder unteren Ende quer durchtrennt werden. — Auf die Extension pflege ich in der ersten Zeit der Nachbehandlung nicht zu verzichten, schon um dem operirten Bein diejenige Stellung zu geben, an die es gewöhnt war. War die Heilung weiter vorgeschritten, so habe ich mich oft mit einer bis über die Mitte des Oberschenkels reichenden ⊥-Schiene begnügt, zumal ich mich fast regelmässig überzeugte, dass mit der Operation die Neigung zur erneuten Contractur verschwand.

Es geht aus den mitgetheilten Krankengeschichten hervor, dass sämmtliche operirte Fälle, mit Ausnahme des einen tödtlich verlaufenen, zur vollkommenen Heilung mit Schluss sämmtlicher Fisteln gebracht wurden. Ebenso aber auch, dass zur Erzielung dieses Erfolges in mehreren Fällen theils nachträglich unbedeutende

Ausschabungen, theils eine nochmalige Spaltung der bereits geheilten Wunden erforderlich waren. Wenn man die Zerstörungen kennt, welche eine Jahre lang bestehende acetabuläre Coxitis hervorruft, so findet man es ohne weiteres begreiflich, dass gelegentlich eine kranke Stelle am Knochen übersehen wird, oder dass sich im Verlauf der Vernarbung dieser grossen Flächen- und Höhlenwunden hier und da ungünstige mechanische Momente für die vollkommene Ausheilung bilden können. Ist das letztere der Fall, was man aus der Geringfügigkeit und der allmählichen Abnahme der Secretion, aus dem Fehlen der Temperatursteigerungen, aus der Zunahme der Ernährung und der Kräfte des Kindes schliessen darf, so werden die allbekannten Mittel der Ausschabung Drainage, Jodoformeinspritzungen, Einführung von Kugeln oder Stäbchen aus Jodoform-Calomel oder von Höllenstein in Substanz etc. zum Ziel führen. Darf man aus dem entgegengesetzten Verhalten auf eine fortbestehende oder sich ausbreitende Erkrankung am Knochen schliessen, so ist eine Wiederholung der Operation um so weniger zu fürchten, als die erneute breite Spaltung der Narben und wiederholte Freilegung des Beckens an der alten Stelle einen sehr geringfügigen Eingriff darstellen. In meinen Fällen war dies letztere Verfahren 3mal nöthig und hatte dann den gewünschten Erfolg.

Sehr einfach gestaltete sich die mechanische Therapie im Laufe der Heilung. Ich habe schon erwähnt, dass bei den operirten Kindern, wohl infolge der queren Durchtrennung mehrerer der wichtigsten Beugemuskeln der Hüfte, die Neigung zur Contractur auffallend gering war, resp. ganz fehlte, und konnte deshalb sowohl von einer längeren Fortsetzung der Extensionsbehandlung als von der Verwendung portativer Apparate absehen. Sobald die Wunden nahezu oder völlig geheilt waren, liess ich die Kinder am Gehbänkchen die ersten Gehversuche unternehmen. Sehr bald pflegten sie auch dieses bei Seite zu lassen und sich der operirten Extremität mit zunehmender Sicherheit als wirklicher Stütze zu bedienen. Im Interesse des Wohlbehagens der Kinder sowohl als in dem ihrer Eltern darf diese Einfachheit der Nachbehandlung sicherlich als ein besonderer Vortheil hervorgehoben werden.

Wenn man nicht die Zahl der von mir mitgetheilten Fälle, sondern die Qualität derselben ins Auge fasst, so wird man zugeben müssen, dass die von mir empfohlene Methode Günstiges zu leisten vermag. Demnach könnte ich mich mit der vorstehenden

Beschreibung derselben begnügen und sie im übrigen für sich selbst sprechen lassen. Trotzdem halte ich es nicht für überflüssig, gewissen Einwänden, die man gegen dieselbe erheben könnte, von vornherein zu begegnen, zumal die gegenwärtig herrschenden Anschauungen den operativen Massnahmen in der Bekämpfung der tuberculösen Coxitis nicht sonderlich gewogen sind.

Wenn man gegen die Bardenheuer'sche Operation und in noch höherem Grade gegen die von Schmidt empfohlene Methode einwenden könnte, dass sie, wenigstens in manchen Fällen, zu radical verfahren, d. h. mit der typischen Entfernung der ganzen Pfanne Knochentheile abtragen, die sich eventuell erhalten liessen, so wäre dieser Vorwurf meinem Verfahren gegenüber nicht berechtigt. Einerseits soll meine Operation, wie ich schon oben anführte, erst secundär, d. h. zu einer Zeit ausgeführt werden, wo die Pfanne durch die frühere Entfernung des Kopfes zum grossen Theil verödet ist und wo man, wie ich wenigstens glaube, besser als bei einem frisch eröffneten Hüftgelenk in der Lage ist, den kranken Knochen vom gesunden zu unterscheiden. Dann aber kann die von mir empfohlene Operation schon wegen der bei ihr verwendeten Schnittführung conservativer verfahren, als die mit ihr in Vergleich zu stellenden Methoden von Schmidt und Bardenheuer. Um diesen Satz zu begründen, muss ich an die Operationen erinnern, die wir bei der Tuberculose an anderen Gelenken vornehmen. Ich bin der Ansicht, dass die günstigen Resultate, die wir z. B. am Kniegelenk oder Fussgelenk erzielen, zum grossen Theil darauf beruhen, dass die Resectionschnitte nicht parallel den über das Gelenk hinwegziehenden Muskeln, sondern quer zu denselben verlaufen. Daher müssen unsere definitiven Resultate auch bei den grossen Gelenken der unteren Extremität, bei denen wir nach diesem Princip verfahren dürfen, also am Kniegelenk und Fussgelenk, günstiger sein, als an den analogen Gelenken der oberen Extremität, dem Ellbogen- und Handgelenk, bei denen wir mit Rücksicht auf die Erhaltung der Function die Querschnitte zu vermeiden suchen. Trotzdem verfahren wir z. B. am Kniegelenk, bei dem unsere Heilungsresultate zweifellos die allergünstigsten sind, bezüglich des Knochens ungleich conservativer als an der Hüfte, wo die bisher üblichen Resectionsmethoden, schon um das Gelenk zugänglich zu machen, die gesammte obere Epiphyse des Femur opfern. Um die frischen Hüftresectionen

handelt es sich hier nicht. Will man aber in den veralteten, fistulösen Fällen etwas Günstiges erreichen, so wird man sie auf dem Wege angreifen müssen, der bei anderen Gelenken gute Resultate gezeitigt hat, d. h. man darf sich vor der queren Durchschneidung der vom Becken zum Oberschenkel ziehenden Musculatur nicht scheuen. Liberal in der Schnittführung, conservativ den Knochen gegenüber, das ist das Princip, dem ich gefolgt zu sein glaube, und das man bei der von mir empfohlenen Methode durchgeführt findet.

Man braucht sich vor der Durchführung des Princips der queren Muskeldurchschneidung an der Hüfte um so weniger zu scheuen, weil durch dieselbe in den veralteten Fällen zugleich der gefährlichste und hartnäckigste Feind der functionellen Resultate, d. h. die Flexionscontractur am erfolgreichsten bekämpft wird. Auf diesen letzteren Umstand hat schon Riedel hingewiesen: er sagt (l. c. S. 163): „Schneidet man die geschrumpften Weichtheile, Muskeln, zusammengeschnürtes intramusculäres Bindegewebe und Fascien, den Ilio-Psoas mit eingeschlossen, ausgiebig durch, so hören Stellungsanomalien auf, falls die Tuberculose des Gelenks gründlich und dauernd beseitigt ist.“ Derselbe Autor hat in einem Fall dem Langenbeck'schen Längsschnitt einen gegen die Spina ant. sup. resp. den N. cruralis verlaufenden Querschnitt zugefügt. Auch sonst sind die Querschnitte zur operativen Eröffnung und Resection des Gelenks mehrfach versucht worden, so von Roser sen. in seinem der Richtung des Schenkelhalses entsprechenden Querschnitt, von Ollier in seinem procédé à tabatière, einem bogenförmig mit nach unten gerichteter Convexität an der Aussenseite des Gelenks verlaufenden Lappenschnitt, und endlich auch von Rydygier[1]).

Eine grössere Verbreitung indessen haben diese Schnitte meines Wissens, wenigstens in Deutschland, nicht erlangt, und jedenfalls ist die quere Abtrennung der Beckenmusculatur von ihrem oberen Ansatz zur Freilegung der Pfannengegend — abgesehen von den Totalresectionen einer Beckenhälfte und dem mehrfach erwähnten Riedel'schen Fall — nicht versucht worden. Ich kann die Querschnitte nur empfehlen und möchte nach einigen neueren Erfahrungen glauben, dass sie auch für manche andere Operationen am Becken und der Hüfte, die hier nicht berührt werden können.

---

[1]) Die Behandlung der Gelenkstuberculose S. 30. Wien und Leipzig 1895.

so für die Osteomyelitis des Beckens, die orthopädischen Operationen am Schenkelhals, eine Zukunft haben. An dieser Stelle kommt es mir nur darauf an, zu betonen, dass sie bei freiestem Ueberblick das denkbar conservativste Verfahren gestatten.

Ein weiterer, vielleicht noch näher liegender Einwurf gegen die von mir empfohlene Methode dürfte in der Ausdehnung und Gefahr derselben gefunden werden. Ich muss zugeben, dass ich, indem ich die von mir geschilderten Schnitte anlegte, selbst gelegentlich über die Grösse derselben erschrocken war, und bin weit entfernt, derartige Operationen für ungefährlich zu halten. Indessen darf man nicht vergessen, dass das Uebel, um dessen Beseitigung es sich handelt, ebenfalls in hohem Grade gefährlich ist. Ja, man wird nicht zu viel behaupten, wenn man den Satz aufstellt, dass die nach der Resection bei acetabulärer Coxitis zurückbleibenden, vom Becken ausgehenden Fisteln — und um diese handelt es sich ausschliesslich — durch die bisher üblichen, allerdings als ungefährlich zu bezeichnenden Massnahmen nicht heilbar sind, und dass die ihnen zu Grunde liegende Erkrankung des Beckens in längerer oder kürzerer Zeit mit Sicherheit zum Tode führt. Wenn man auf fast allen Gebieten der operativen Chirurgie den Grundsatz gelten lässt, dass der Grösse des Uebels die Grösse der durch die Operation gesetzten Gefahr entsprechen darf, so ist kein Grund ersichtlich, warum die Beckencoxitis nach einem andereh Princip beurtheilt werden sollte. Ueberdies darf man den Eingriff, so wenig man ihn gering achten soll, doch auch nicht überschätzen. Wenn man die Ablösung der Musculatur dicht am oberen Beckenrande beginnt und weiterhin bemüht ist, subperiostal zu operiren, wenn man bei der Durchschneidung der vorderen Muskeln die zahlreichen Muskeläste mit noch grösserer Sorgfalt als sonst sofort energisch abklemmt und endlich bei den Operationen an der Innenfläche der Darmbeinschaufel durch Beckenhochlagerung für genauere anatomische Uebersicht Sorge trägt, so ist der Blutverlust trotz der Grösse der angelegten Wunden oft überraschend gering. Ausserdem möchte ich Folgendes betonen. Die an tuberculöser Coxitis leidenden Kinder sind nicht ohne weiteres nach ihrem oft sehr elenden Aussehen auf ihre Widerstandskraft abzuschätzen: jedenfalls sollte man durch dasselbe die operative Indicationsstellung nicht zu sehr beeinflussen lassen. Ich bin oft erstaunt gewesen, wenn ich sah, wie derartige Kinder selbst profuse fistulöse Eiterungen Jahre

und Jahre lang ertrugen, wie sie sich von kleinen und grösseren Eingriffen immer relativ schnell erholten, zufällige und in Kinderhospitälern bekanntlich nie ganz zu vermeidende Infectionen mit allen möglichen Kinderkrankheiten überstanden und überhaupt eine beinahe unerschöpfliche Lebenskraft bewiesen. Fälle, dass eine fistulöse Eiterung ein Decennium und länger besteht, bis sie schliesslich zum Tode führt, gehören bekanntlich nicht zu den Seltenheiten.

Aehnliches beobachtet man natürlich bei allen möglichen Formen der kindlichen Knochen- und Gelenktuberculose, vor allem wohl deshalb, weil ein Uebergreifen des tuberculösen Processes auf die Lungen bei Kindern bekanntlich zu den seltensten Ausnahmen gehört. Die tuberculöse Coxitis steht aber, wie ich zunächst nur nach meinen persönlichen Erfahrungen annehme, insofern noch etwas günstiger als manche andere Form der kindlichen Knochen- und Gelenktuberculose, als sie nicht bloss in der grossen Mehrzahl der Fälle, sondern beinahe regelmässig die einzige Localisation des tuberculösen Processes bei den betroffenen Individuen darstellt. Dieser Umstand ist bisher wenig beachtet resp. meines Wissens nicht Gegenstand literarischer Betrachtungen gewesen. Auch in den beiden grössten deutschen Monographien über die Tuberculose der Knochen und Gelenke von König[1]) und Krause[2]) finden sich wohl hier und da Hinweise auf die Multiplicität der Tuberculose, Betrachtungen über die Bedeutung oder die relative Häufigkeit derselben an den verschiedenen Knochen und Gelenken werden aber nicht angestellt. Ich selbst habe seit längerer Zeit mein Augenmerk darauf gerichtet, war aber doch überrascht, als ich meine Krankengeschichten durchsah und fand, dass unter 63 Fällen von tuberculöser Coxitis, die zur Resection kamen, nur 4 anderweitige tuberculöse Heerde aufwiesen, resp. vorher aufgewiesen hatten. Stelle ich diesen eine annähernd gleich grosse Zahl von Tuberculose anderer grosser Körpergelenke und besonders disponirter Knochen gegenüber, so finde ich gegenüber diesen

| | | | | | | | |
|---|---|---|---|---|---|---|---|
| 63 | Fällen | von | tub. Coxitis | mit | 4 Fällen | = 6 % | mult. Tub. |
| unter 71 | „ | „ | tub. Spondylitis | | 7 Fälle | = 10 % | „ „ |
| „ 60 | „ | „ | Kniegelenkstuberc. | | 13 „ | = 20 % | „ „ |
| „ 32 | „ | „ | Fussgelenkstuberc. | | 7 „ | = 22 % | „ „ |

[1]) Tuberculose der Knochen und Gelenke. Berlin 1884.

[2]) Tuberculose der Knochen und Gelenke. Leipzig 1891.

| | | | | | | | |
|---|---|---|---|---|---|---|---|
| unter | 34 | Fällen | von | Tub. d. platt. Knoch. | 15 | „ | = 44 % mult. Tub. |
| „ | 47 | „ | „ | Tub. d. Röhrenknoch. | 22 | „ | = 47 % „ „ |
| „ | 49 | „ | „ | Tub. d. unregelmäss. Kn., fast ausnahmslos der Fusswurzel (ausser Talus) | 23 | „ | = 47 % „ „ |
| „ | 32 | „ | „ | Tub. d. Ellbogengel. | 22 | „ | = 69 % „ „ |

Die Tuberculose der Metacarpalknochen, Metatarsalknochen und Phalangen an Hand und Fuss habe ich nicht mitgerechnet. Die Zahl der an dieser Affection leidenden, operativ von mir behandelten kindlichen Individuen mag sich auf 200 oder mehr belaufen. Ich glaube nicht zu viel zu behaupten, wenn ich sage, dass beinahe keins derselben an isolirter tuberculöser Erkrankung eines Knochens litt, die Multiplicität bildet hier geradezu die Regel.

Die tuberculösen Affectionen an Schulter und Handgelenk habe ich ausser Betracht gelassen, weil ihre Zahl im kindlichen Alter zu gering ist, um statistisch verwerthet zu werden. Derselbe Grund hat anscheinend auch König bestimmt, in seiner bekannten Monographie (l. c.) diese beiden Gelenke von einer ausführlichen Besprechung auszuschliessen.

Die oben aufgestellte Tabelle ist insofern lehrreich, als sie anscheinend eine gewisse Gesetzmässigkeit im Auftreten der multiplen Tuberculose erkennen lässt. Wenn man nach der Häufigkeit der complicirenden multiplen Tuberculose folgende aufsteigende Scala construiren kann: Hüftgelenk, Spondylitis, Kniegelenk, Fussgelenk, Tuberculose der platten Knochen, Röhrenknochen, unregelmässigen Knochen, des Ellbogengelenks, der Metacarpi, Metatarsi und Phalangen, so entspricht diese Scala auch zugleich ungefähr der Grösse des befallenen Gebietes, und man könnte demnach den Satz aufstellen: Die Tuberculose der Knochen und Gelenke bleibt um so sicherer localisirt, je grösser das primär betroffene Gebiet ist. Ich verzichte darauf, eine Erklärung[1]) für diese interessante Thatsache

[1]) Es liegt nahe, für die Häufigkeit der multiplen Knochen- und Gelenktuberculose in dem Alter der Individuen und den damit zusammenhängenden anatomischen Verhältnissen des Knochens eine Erklärung zu suchen, und es ist auch richtig, dass die multiple Tuberculose bei kleinen Kindern (unter 5 Jahren) häufiger auftritt, als bei solchen in dem für die Heilbarkeit der Tuberculose günstigen Alter zwischen 4 und 12 Jahren. Es lässt sich ferner feststellen, dass unter meinen Fällen — es kamen ausschliesslich operirte in Berech-

zu versuchen, zumal eine solche nur hypothetischer Natur sein könnte. Doch möchte ich hervorheben, dass sie mit der zuerst von Volkmann und König (l. c.) aufgestellten, später von Müller[1]) anatomisch begründeten Theorie von der embolischen Entstehung der Knochen- und Gelenkstuberculose sehr wohl in Einklang zu bringen ist.

Was ich aber, ganz abgesehen von allem theoretischen Raisonnement, in erster Linie betonen möchte, ist der praktische Gesichtspunkt. Wenn es richtig ist, was ich nach meinen Erfahrungen annehmen muss, dass die tuberculöse Coxitis in einer relativ grossen Zahl von Fällen die einzige Localisation der Tuberculose in dem betroffenen Individuum darstellt, so dürfen wir hoffen, durch einen operativen Eingriff die Tuberculose vollständig aus dem Körper zu entfernen, und sind berechtigt, wenn dieser Erfolg in Aussicht steht, auch eine an sich nicht ungefährliche Operation zu wagen. Ich habe die Ueberzeugung, dass, wenn man die Beckencoxitis mit grösserer Energie, als bisher geschehen ist, in Angriff nimmt und namentlich die nach der Resection zurückbleibenden fistulösen Eiterungen durch ausgedehnte operative Massnahmen bis auf ihren eigentlichen Heerd am Becken verfolgt, die Prognose der tuberculösen Coxitis sowohl bezüglich ihrer definitiven Ausheilung, als auch hinsichtlich der functionellen Resultate wesentlich gebessert werden kann.

Es führen gewiss auch in diesem Fall verschiedene Wege zu dem gewünschten Ziele. Der Zweck der vorliegenden Arbeit war, zu zeigen, welcher Weg nach meinen Erfahrungen, wenn nicht der nächste und bequemste, so doch der sicherste zu sein scheint.

---

nung — Kniegelenk, Hüftgelenk und Spondylitis relativ selten, nämlich in 24. 31 und 32 % der Fälle unter 5 Jahren auftraten, resp. zur Operation kamen, während namentlich die Affection der Phalangen etc. überwiegend häufig das ganz jugendliche Alter betraf. Indessen trifft die Beziehung zwischen multipler Tuberculose und jugendlichem Alter für gewisse andere Localisationen, speciell für die ungemein häufig durch multiple Tuberculose complicirten Ellbogengelenksaffectionen, nicht zu. Die letzteren traten ungefähr gleich häufig bei Kindern unter 5 Jahren auf, wie die Erkrankungen der Röhrenknochen und unregelmässigen Knochen, und andererseits ist die Tuberculose des Fussgelenks, die nach obiger Tabelle bezüglich der complicirenden multiplen Tuberculose relativ günstig steht, bei ganz jugendlichen Individuen relativ häufig (62 %). Vielleicht sind meine Zahlen zu klein; aber sie fordern, wie ich glaube, zu weiteren Untersuchungen in der angedeuteten Richtung auf.

[1]) Experimentelle Untersuchungen über die Entstehung der tuberculösen Knochenheerde: Deutsche Zeitschr. f. Chir. Bd. 25 S. 36.

# XX.

# Ueber „das neue System der maschinellen Gymnastik".

Von

**Dr. H. Krukenberg,**

dirigirendem Arzte am städtischen Krankenhause in Liegnitz.

Mit 2 in den Text gedruckten Abbildungen.

Im April vorigen Jahres erschien in der „Wiener medicinischen Presse" (Nr. 14—16) ein Artikel von dem Privatdocenten Herrn Dr. Herz in Wien über „Neue Principien und Apparate der Widerstandstherapie".

In diesem Artikel proclamirt sich der Verfasser als der Schöpfer eines neuen Systems der maschinellen Heilgymnastik, als der Erfinder einer Methode, durch welche der Gymnastik die bisher fehlende wissenschaftliche Grundlage geschaffen werde. Zugleich wird die ausführliche Veröffentlichung dieses Systems für die nächste Zeit in Aussicht gestellt.

Bei der Lectüre des Herz'schen Artikels fiel neben einer ungewöhnlich hohen Abschätzung der eigenen Verdienste eine Reihe von Irrthümern auf, welche schon damals eine Richtigstellung nahe legte. Indess wollte ich die Publication des neuen Systems abwarten. Grosse Ereignisse werfen ihre Schatten voraus, sagte ich mir und hoffte, dass in der versprochenen Publication desto glänzendere Lichtseiten hervortreten würden. Nun ist es geschehen. — Das neue System der maschinellen Heilgymnastik ist von Docent Dr. M. Herz und Dr. A. Bum der Oeffentlichkeit übergeben worden. Ich habe die neue ausführliche Arbeit der Verfasser studirt, zu meiner grossen Enttäuschung aber habe ich in derselben zwar recht viel Altes und Bekanntes, aber nur wenig Neues entdecken können. Was ich fand, waren alte Systeme und alte Appa-

rate in einem neuen Gewande. Ob dieses neumodische Gewand ein besseres und haltbareres ist, als das alte und bewährte, wird die Zukunft lehren.

Nach der Ansicht des Herrn Dr. Herz datirt seit seiner Arbeit über „Neue Principien und Apparate der Widerstandstherapie" eine neue Aera der Gymnastik. Den bisherigen Standpunkt der Gymnastik schildert der Verfasser folgendermassen:

„Der Gymnastik fehlt derzeit noch eine allgemein wissenschaftliche Grundlage. Die Entfernung zwischen der Praxis und den Experimenten, welche die Physiologen an ausgeschnittenen Frosch- und Säugethiermuskeln angestellt haben, ist zu gross, als dass es möglich wäre, für die erstere aus den letzteren direct zu profitiren. Darum hat diese Heilmethode noch jenen grossen Schritt zu machen, der von der rohen Empirie zu einer wissenschaftlich fundirten Disciplin führt."

„Die Heilgymnastik hat noch keine Lehre im wissenschaftlichen Sinne, d. h. kein vernünftig aufgebautes System; sie hat nur eine Sammlung von Dogmen, welche vielleicht die Tradition heiligt, welche vielleicht aus einer grossen Erfahrung heraus entstanden sind, welche aber den Unbefangenen so eigenthümlich anmuthen wie die grundlosen Vorschriften irgend eines Ritus."

„Die Lehrer und Lehrbücher der Widerstandstherapie überlassen es zur Zeit ausdrücklich dem ‚Gefühle' des ‚denkenden Arztes', in der Praxis allmählich auf das Richtige zu kommen, ohne jedoch selbst dafür ein anderes Criterium angeben zu können als das, dass der Kranke sich nach der Procedur nicht matt, sondern eher angeregt fühlen solle. An die Stelle solcher Phrasen wird in Zukunft eine detaillirte Methodik zu setzen sein."

„Die in der Mechanik übliche Terminologie und die oft sehr leichtsinnig aufgestellten, aber sehr beliebten ‚Gleichungen' und blos scheinbaren Rechenoperationen sollen den Glauben erwecken (!), als käme dem betreffenden Kapitel jener Grad von Exactheit zu, den man den mathematisch fundirten naturwissenschaftlichen Disciplinen zuzuschreiben gewohnt ist."

Nach einer solchen kurzen, aber charakteristischen Skizzirung der vorherzschen Zeit der Gymnastik beginnt Herz mit dem Aufbau seines neuen Systems und beschreibt die Construction des von ihm und Dr. A. Bum eingeführten „Gelenkmuskeldiagramms", auf welchem seine neuen Apparate basiren, folgendermassen:

„Die Curve, welche ich auf die noch zu beschreibende Art erhalte und welche, wie erwähnt, die Schwankungen der Zugkraft einer Musculatur versinnbildlicht, nenne ich ein Gelenkmuskeldiagramm, weil ihre Gestalt sowohl von den anatomischen und physiologischen Eigenschaften der betheiligten Muskelmasse abhängig ist, als auch von der mechanischen Anordnung des Gelenkhebelsystems, der Gestalt der Gelenkflächen, der Gleitrollen und -Rinnen, in denen die Sehnen laufen.

Fig. 1.

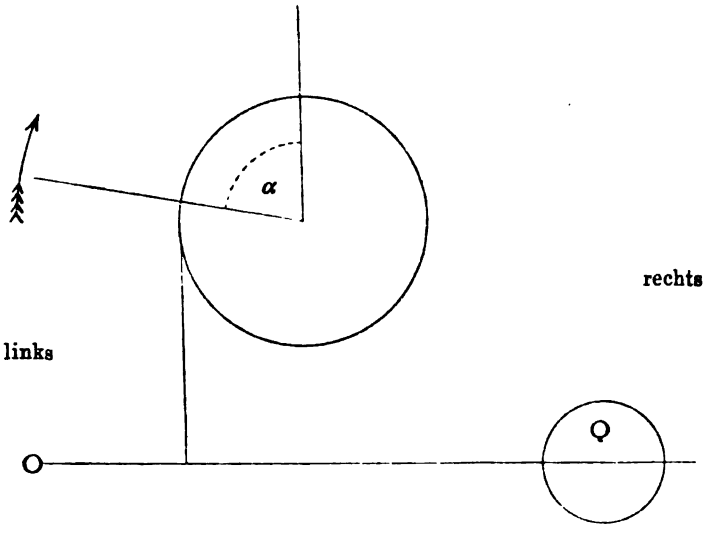


„Zur Construction des Diagramms untersuche ich an einem als Normalindividuum angesehenen Menschen, welchen Zug der Muskel oder die synergistische Muskelgruppe eines bestimmten Gelenkes bei maximaler Anstrengung in verschiedenen Stellungen des Gelenkes ausüben kann.

„Die Versuche stellte ich ursprünglich so an, dass ich an einem Hebel arbeiten liess, dessen Drehungsachse mit der der intendirten Bewegung zusammenfiel (Fig. 1). Mit dem Hebel fest verbunden war eine grosse hölzerne Rolle, von deren Peripherie ein festes Drahtseil zu dem einarmigen Hebel $OQ$ lief. Wie aus der Zeichnung ersichtlich, war das freie Ende dieser Eisenstange mit einem Gewichte $Q$ belastet, welches der intendirten Bewegung, also in dem skizzirten Beispiele der Vorderarmbeugung, einen Widerstand

entgegensetzte, welcher aus dem Verhältnisse des Radius der Rolle, der Entfernung des Drahtseiles und des Gewichtes vom Drehungspunkte des Lasthebels leicht zu berechnen war. Das Gewicht $Q$ wurde nun so lange durch Zulegen von Bleistücken vergrössert, bis der Biceps keine Contraction mehr ausführen konnte und bei einer weiteren Erhöhung der Last dem von derselben ausgeübten Zuge nachgeben musste. Die Lage der Gelenktheile gegen einander (Winkel $\alpha$) wurde durch einen in Grade getheilten Kreisbogen bestimmt.

„Auf diese Art war demnach der maximale Zug festgestellt, den der Muskel bei der betreffenden Einstellung des Gelenkes auszuüben im Stande war, und ich konnte natürlich in beliebig vielen Mittelstellungen auf die gleiche Art verfahren. Diese Methode erwies sich jedoch bald als allzu umständlich, zeitraubend und auch als ungenau, weil der untersuchte Muskel so lange in stetiger Contraction erhalten werden musste, bis das Gewicht $Q$ allmählich die gesuchte Grösse erreicht hatte und sich, wenn der Versuch bei vorsichtiger Steigerung viel Zeit in Anspruch nahm, Ermüdungserscheinungen zeigten, ehe ich noch so weit gelangt war.

„Deshalb liess ich mir für diesen Zweck ein Dynamometer bauen, welches es mir ermöglichte, sofort die Stärke des ausgeübten maximalen Zuges abzulesen. Von Federdynamometern, welche empirisch geaicht werden müssen und wenig verlässlich sind, sah ich a priori ab. Ich verwende jetzt ausschliesslich ein einfaches Gewichthebeldynamometer, dessen Achse in Kugellagern ruht, um das Instrument durch Verringerung der Reibung so empfindlich als möglich zu machen."

Das Untersuchungsresultat wird auf der folgenden Seite für die Pronation des Vorderarms in Folgendem zusammengefasst:

„Man sieht, dass die Pronationsmusculatur in der Supinationsstellung des Gelenkes am stärksten ist, während eines grossen Theils der Bewegung kaum schwächer wird, um plötzlich, etwa vom zweiten Drittel der Bewegung an, entsprechend der rasch dem Mittelpunkte sich nähernden Curve, bis auf ein Dritttheil der ursprünglichen Kraft herabzusinken."

Diese neuen Versuche riefen mir einen alten Versuch, welcher das gleiche Ziel erstrebte, ins Gedächtniss, der in meinem 1896 erschienenen Lehrbuche der mechanischen Heilmethoden S. 125 u. ff. folgendermassen beschrieben ist:

„Die grösste Kraft, welche das Individuum in jeder Phase einer einfachen Bewegung zu entwickeln vermag, lässt sich experimentell auf folgende Weise prüfen: Nehmen wir an, es soll festgestellt werden, mit welcher Kraft das Ellenbogengelenk in jeder Phase gebeugt werden kann, resp. wie die Kraft der Beugung je nach der Stellung des Gelenkes zunimmt oder abnimmt. Zu diesem Zwecke wäre der Oberarm zu fixiren und der Vorderarm mit einem Rade so in Verbindung zu bringen, dass die Achse des Ellenbogengelenks die Drehungsachse des Rades schneidet. Hängt man nun an die Peripherie des Rades an einem Faden ein Gewicht an, so muss dasselbe an dem Rade, welche Stellung letzteres auch einnehmen mag, immer denselben Zug ausüben. Das mechanische Moment des Gewichts ist immer dasselbe, weil dasselbe immer an demselben Hebel, dem Radius des Rades $r$ (Fig. 2), unter demselben Winkel, nämlich tangential unter rechtem Winkel angreift. Wird nun an dem Rade eine Handhabe $a$ befestigt, welche bei den Bewegungen mit den Fingern umfasst wird und das Gewicht der Handhabe durch ein entsprechendes Gegengewicht $l$ am Rade compensirt, so hat der Arm bei der Beugung des Ellenbogengelenks immer denselben Widerstand zu überwinden, nämlich den des Gewichts $p \,.\, r$. Das Kraftmoment der Beugung des Ellenbogengelenks wird daher der Formel $p \,.\, r$ entsprechen, und da $r$ eine unveränderte Grösse ist, so wird das Kraftmoment der stärksten möglichen Beugung des Ellenbogengelenks in jedem Falle $p$, d. h. dem grössten Gewicht, welches gerade noch gehoben werden kann, entsprechen, und die Zunahme der Kraft der Beugung wird der Zunahme des noch gehobenen Gewichts proportional sein. Wenn der Versuch rein sein soll, so muss das Gewicht zu Beginn jeder Phase der Bewegung auf dem Boden aufruhen, da im anderen Falle die Trägheit des Rades störend einwirken würde. Ferner ist es nothwendig, die Schwere des körperlichen Hebels des Vorderarmes auszuschalten, da das mechanische Moment desselben in jeder Phase der Bewegung wechseln muss. Letzteres geschieht dadurch, dass an dem Rade der Handhabe $a$ gegenüber das Laufgewicht $l$ so weit vorgeschoben wird, bis die Schwere des Vorderarmes compensirt ist. Dieses ist nur schätzungsweise möglich und von dem Gefühl des Versuchsobjectes abhängig, wodurch die Genauigkeit des Versuches leidet. Ferner ist zu beachten, dass bei dem Versuche die Stellung des Schultergelenkes unverändert bleibt, da die in den einzelnen Mus-

keln am Ellenbogengelenk entwickelte Kraft nach der Stellung des Schultergelenkes wechselt. Endlich können durch eintretende Ermüdung der Muskeln sich Fehler in den Versuch einschleichen, welche sich dadurch vermeiden lassen, dass man die Prüfung noch einmal in umgekehrter Reihenfolge vornimmt. So ist die Kraft der

Fig. 2.

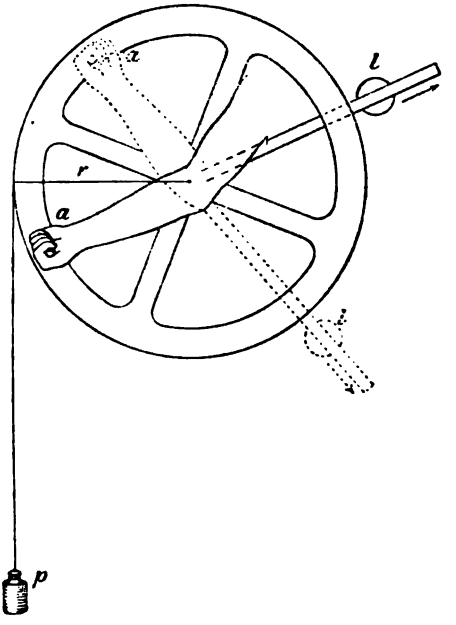


Beugung des Ellenbogengelenks zunächst von der Streckstellung ausgehend, dann in rechtwinkeliger Beugestellung und in spitzwinkeliger Stellung, darauf wieder in rechtwinkeliger Beugung und endlich wieder in Streckstellung zu prüfen. Bei Differenzen in der Schwere des erhobenen Gewichts ist das Mittel zwischen beiden Zahlen zu wählen.

„Versuche, die ich in dieser Weise an gesunden Individuen anstellte, ergaben, dass das mechanische Moment der möglichst kräftigen Ellenbogenbeugung bei horizontal gestelltem Oberarm und halbpronirtem Vorderarm, in vollständiger Streckstellung und in rechtwinkeliger Beugung nahezu das gleiche ist. Das mechanische Moment der stärksten Beugung bei gestrecktem Ellenbogen ver-

hält sich zu dem bei rechtwinkelig gebeugtem Ellenbogen nahezu wie 9 : 9½. Bei noch stärkerer Beugung vermindert es sich aber schnell, so dass es bei Beugung um 30° über einen rechten Winkel hinaus um etwa ein Drittel vermindert erscheint. Der Versuch ergab bei compensirtem oder nicht compensirtem Armgewicht keine wesentliche Differenz. Bei schätzungsweise compensirtem Gewicht des Vorderarms erschien die Differenz des grössten Kraftmoments zwischen gestreckter und rechtwinkelig gebeugter Stellung noch etwas geringer."

Meine Versuchsanordnung unterscheidet sich von der Herzschen dadurch, dass ich statt des von Herz später eingeführten Dynamometers ein einfaches Gewicht anwandte. Ferner war ich auf verschiedene Vorsichtsmassregeln bedacht, besonders Ausschaltung der Schwere des körperlichen Hebels des zu untersuchenden Gliedes, die Kenntniss der Stellung der benachbarten Gelenke, die Ausschaltung der durch die Ermüdung gegebenen Fehlerquellen. Diese Vorsichtsmassregeln werden von Herz nicht erwähnt; ich hoffe aber, da sein Mitarbeiter, Herr Dr. Bum, mir vor circa 3 Jahren in Halle die Ehre seines Besuches in meiner Anstalt schenkte und ich ihm meine Principien aus einander setzen durfte, dass Herz dieselben nicht übersehen haben wird.

Der Hauptunterschied in der Anstellung unserer Versuche liegt nun darin, dass ich denselben geringe praktische Bedeutung beimesse, dass ich dieselben nur beispielsweise an einzelnen Gelenken aus theoretischen Gründen ausgeführt habe, während Herz die aus den für alle Gelenke durchgeführten Versuchen gewonnenen Resultate direct auf die Praxis überträgt und Apparate, welche diesen Versuchen entsprechend arbeiten, construirt. Ich habe selbst Widerstandsapparate construirt, welche diesen Resultaten nicht entsprachen, und ich habe auf der der Beschreibung meiner Versuche folgenden Seite meines Lehrbuchs die diesen gleichfalls nicht entsprechenden Zander'schen Apparate für naturgemäss wirkend erklärt: „So entspricht der allmählich zu- und wieder abnehmende Widerstand bei den Zander'schen Apparaten in der That bei gesunden Muskeln den physiologischen Gesetzen, wenn wir auch die übliche Theorie zur Erklärung des gesetzten Widerstandes nicht anerkennen können. Hierfür führe ich S. 127 l. c. folgende Gründe an:

„Jede Bewegung, welche wir ausführen, vollzieht

sich durch die Summation einzelner Reize, welche vom Gehirn ausgehen. Durch die Einwirkung der Coordinationscentren werden diese Reize bei langsamen geordneten Bewegungen so geregelt, dass ihre Kraft allmählich anschwillt und abschwillt, ähnlich wie der Widerstand in den Zander'schen Apparaten. Bei besonders kräftigen und schnellen Bewegungen, z. B. beim Wurf, nutzen wir die allmähliche Summation der auf die Muskeln ausgeübten Reize noch dadurch besonders aus, dass wir „ausholen", d. h. die Bewegung zu einer möglichst ausgedehnten und dadurch schnellen und kräftigen entfalten. Aber auch bei langsamer Bewegung innerviren wir die Muskeln allmählich kräftiger und hemmen allmählich wieder die Bewegung. Da, wo dieses Coordinationsvermögen weggefallen ist, nehmen die Bewegungen einen ungeordneten Charakter an. Bei sehr vielen Bewegungen ist die Ausbildung des allmählichen Anschwellens und Abschwellens der Kraft von besonderer Bedeutung. Der Arzt hat eine „weiche Hand", wenn er es versteht, bei der Untersuchung den Druck der palpirenden Hand allmählich an- und abschwellen zu lassen. Das allmähliche An- und Abschwellen der Kraft einzelner Bewegungen tritt noch deutlicher bei den unwillkürlichen Bewegungen als bei den willkürlichen Bewegungen auf. Der Typus für diese Art der unwillkürlichen Bewegungen sind die Geburtswehen; aber auch die peristaltischen Bewegungen des Darmes lassen in Form von Koliken auch für den Laien diesen allmählich wachsenden und wieder abnehmenden Charakter der Kraft der Bewegung sehr deutlich erkennen. Die willkürlichen Bewegungen können wir nach Belieben diesem Gesetze unterordnen oder plötzlich stossweise ausführen.

„Für die Entscheidung, welcher Innervationstypus der willkürlichen Bewegungen der naturgemässe ist, ist von besonderer Wichtigkeit die Untersuchung eines vom Willen unabhängigen und doch mit grosser Regelmässigkeit automatisch ausgeführten Bewegungsactes, nämlich der Athmung. In der That haben die physiologischen Untersuchungen ergeben, dass die Athmungsbewegungen dem obigen Typus entsprechen. Die Inspiration beginnt nach Landois mit mässiger Geschwindigkeit, wird weiterhin in der Mitte beschleunigter, um gegen das Ende wieder langsamer zu werden. Die Exspiration beginnt

mit mässiger Geschwindigkeit, beschleunigt sich sodann und wird endlich im letzten Theile besonders stark und auffällig verlangsamt. Dass dieser Typus der Athmung nicht durch rein mechanische Ursachen wie die Hebelwirkung der Muskeln, sondern durch das allmähliche An- und Abschwellen des centralen Reizes bedingt wird, ist ohne weiteres verständlich."

Aus diesen Gründen kann ich auch jetzt das Recht, unmittelbar aus dem „Muskeldiagramm" nach diesem arbeitende Widerstandsapparate zu construiren, nicht anerkennen. Am allerwenigsten würde ich für Muskeln, bei welchen die Zugkraft zuerst absinkt und dann ansteigt, mich entschliessen können, nach diesem Schema arbeitende Maschinen als die vollkommensten anzusehen.

Die der ausführlichen Beschreibung der Herz'schen Apparate voraufgeschickten allgemeinen Grundsätze sind keineswegs neu.

Die erste Forderung lautet: „Die Bewegung soll möglichst einfach sein, d. h. sie soll, wenn möglich, nur von einem Muskel oder einer vollkommen synergistischen Muskelgruppe ausgeführt werden."

Dieselbe Forderung findet sich in meinem Lehrbuche vor der Beschreibung der Apparate für specielle Gymnastik. Ich will nicht alte und bekannte Dinge ausführlich wiederholen, sondern nur darauf hinweisen, dass die Forderung, die einzelnen Bewegungen zu analysiren, von mir ausdrücklich nur für die specielle Gymnastik aufgestellt ist; dagegen trifft dieses von mir aufgestellte Postulat für die allgemeine Gymnastik nicht zu. Hier ist es im Gegentheil häufig von Wichtigkeit, grössere Muskelgruppen, besonders aber beide Körperhälften, gleichzeitig in Thätigkeit zu setzen, und aus diesem Grunde entspricht ein Theil der Zander'schen Apparate mit Recht dieser Forderung nicht. Wer sich freilich so schnell mit altbewährten Methoden abfindet wie Herz-Bum, die Versuche, durch heilgymnastische Uebungen eine Beeinflussung des Kreislaufes zu erzielen, für „reine Phantasiegebilde" erklären, wird der allgemeinen Gymnastik nur eine geringe Bedeutung beimessen. Und doch scheinen auch Herz-Bum dieselbe auszuüben; sagen sie doch selbst S. 16: „Wo es sich darum handelt, durch die Widerstandstherapie Allgemeinwirkungen zu erzielen, ist man naturgemäss bestrebt, durch eine subjectiv möglichst leichte Arbeit eine

grosse äussere Leistung zu Stande bringen zu lassen. Der Kranke soll nach der Uebung weder ermüdet noch erschöpft sein, sondern er soll sich, wie dies bei richtiger Dosirung auch thatsächlich der Fall ist, angeregt und bewegungsfreudig fühlen." — Das sagt derselbe Dr. Herz, welcher im vorigen Jahre sagte, dass die Lehrbücher der alten Zeit kein anderes Criterium angeben konnten, als „dass der Kranke sich nach der Procedur nicht matt, sondern eher angeregt fühlen solle. An die Stelle solcher Phrasen wird in Zukunft eine detaillirte Methodik zu setzen sein!" — Wer wird solche Phrasen aus der alten Zeit mit in die neue hinüber nehmen!

Weiter sagen Herz-Bum in ihren allgemeinen Vorschriften: „Es ist ein Fehler, wenn man, wie es bisher fast durchaus geschehen ist, Bewegungen wählt, welche sich über mehrere Gelenke erstrecken."

Für die specielle Gymnastik gilt dieser Satz auch heute noch, wie ich ihn vor 3 Jahren aufgestellt habe. Dieses Princip habe ich schon damals an meinen Apparaten durchgeführt, mit Ausnahme eines Apparates, von welchem ich S. 185 meines Lehrbuches sagte: „Der Apparat unterscheidet sich von allen anderen Pendelapparaten dadurch, dass durch eine jede Handhabe Bewegungen in zwei Gelenken ausgeführt werden. Eine derartige Anordnung ist nach unseren Auseinandersetzungen über die Ziele der speciellen Gymnastik im allgemeinen technisch unrichtig, wenn die Bewegung entweder in dem einen oder dem anderen dieser beiden Gelenke isolirt ausgeführt werden soll." Ich habe daher den Apparat durch einen anderen (vergl. meine Demonstration auf der Düsseldorfer Naturforscherversammlung) ersetzt, so dass meine neuesten Apparate sämmtlich nur ein Gelenk in Bewegung setzen. Auch bei den Zander'schen Apparaten, besonders denen für Arm- und Beinübungen, ist dieses Princip meist durchgeführt, bei einem kleineren Theile der Apparate, welche vorwiegend der allgemeinen Gymnastik dienen, war die Durchführung desselben nicht nothwendig oder sogar nicht wünschenswerth.

Als zweite Forderung für Widerstandsapparate wird aufgestellt: „Die Drehungsachse des Apparates muss mit derjenigen des Gelenkes zusammenfallen. Dieser Grundsatz wurde bisher, obgleich er eigentlich selbstverständlich ist, fast gar nicht beachtet."

Ich schmeichle mir, dieses Princip bei allen meinen Appa-

raten durchgeführt zu haben, bis auf den einen schon erwähnten Apparat, bei welchem die Gelenkachse nicht mit der des Apparats zusammenfiel. Indessen hatte ich auch diesen Fehler schon im Jahre 1896 beseitigt (vergl. die Anmerkung S. 187 meines Lehrbuchs). Bei der Beschreibung meiner Widerstandsapparate sagte ich: „Das zu behandelnde Glied wird zu dem Apparate in eine solche Stellung gebracht, dass die Drehungsachse des erkrankten Gelenks mit der Achse des Rades zusammenfällt, während das freie Ende des Gliedes durch eine geeignete Handhabe nahe am Umfange des Rades befestigt wird."

Drittens stellen Herz und Bum den Satz auf: „Der Widerstand muss sich parallel den während der Bewegung spontan eintretenden Schwankungen des Muskelzuges ändern."

Nach Herz und Bum sind nun „die beiden allgemeinen, an und für sich durchaus einwandsfreien Gesichtspunkte, von denen die Widerstandstherapie ausgeht und welche fast ihren ganzen theoretischen Inhalt erschöpfen, das Schwann'sche und das Hebelgesetz."

„Diese Grundsätze würden für das Verständniss der verschiedenen Gelenke vollkommen genügen, wenn bei genauer Kenntniss der Längen der Muskelfasern und des Grades ihrer Verkürzung eine rechenmässige Anwendung des Schwann'schen Gesetzes möglich wäre, und wenn auch thatsächlich reine Hebelverhältnisse beständen. In Wirklichkeit ist das letztere kaum an irgend einem Gelenke der Fall, sondern es kommen überall Gleitrollen und Gleitkanäle für die Sehnen, spiralig gekrümmte Gelenkflächen und Aehnliches in Betracht, so dass jeder Versuch, theoretisch ins Specielle zu gelangen, a priori als gänzlich aussichtslos betrachtet werden muss."

Dass dem so ist, hat uns nicht erst Herz-Bum gelehrt, sondern diese Einschränkungen des Hebelgesetzes finden sich schon in einem Werke, das niemand der sich mit Mechanotherapie beschäftigt, zu lesen versäumen sollte, nämlich in H. Meyer's noch jetzt grundlegender „Statistik und Mechanik des menschlichen Knochengerüstes". Auch in meinem Lehrbuche werden das Schwann'sche Gesetz und das Hebelgesetz S. 111—125 ausführlich erörtert und nachgewiesen, weshalb es unmöglich ist, aus denselben Formeln für die Function der einzelnen Muskeln abzuleiten, welche, um mit Herz zu reden,

den Glauben erwecken sollen, als handle es sich hier um jenen Grad von Exactheit, den man den mathematisch fundirten naturwissenschaftlichen Disciplinen zuzuschreiben gewohnt ist.

Nunmehr (S. 3 u. ff.) wird der Widerstandstherapie durch Herz und Bum „eine breitere physiologische Grundlage geschaffen" und es wird, in der schon in der ersten Herz'schen Publication angegebenen Weise, das „Muskeldiagramm" construirt.

Wie weit diese Muskeldiagramme den physiologischen Bewegungen entsprechen, habe ich oben besprochen, indem ich meine Schlussfolgerungen aus meinen in der Zeit der rohen Empirie angestellten eigenen, noch nicht mit dem Namen der „Gelenkmuskeldiagramme" gekrönten Versuchen wiedergab.

Es wird nun der Excenter beschrieben und zugleich eine dem sogen. Normalindividuum entnommene Tabelle über die specifische Energie der einzelnen Muskeln gegeben, welche thatsächlich eine dankenswerthe Bereicherung unseres Wissens darstellt und geistiges Eigenthum von Herz-Bum ist.

Bei der nun folgenden Beschreibung der einzelnen Widerstandsapparate fällt in dem ganzen Aufbau und der Anordnung eine peinliche Aehnlichkeit mit den Zander'schen Apparaten auf. Oder will Herz-Bum leugnen, dass sie Zanderschen Spuren folgen? Ist die Einführung des Excenters wirklich ein solcher Fortschritt, dass dieses System werth ist, als ein neues proclamirt zu werden? Hat doch Zander selbst excentrische Räder schon vor mehr als 20 Jahren angewandt!

Der Schilderung der einzelnen Widerstandsapparate werden gleichzeitig einige neue und kühne Indicationen für die Anwendung derselben beigefügt: So lassen die von den Autoren „auf diesen Punkt gerichteten Untersuchungen schon jetzt die Hoffnung gerechtfertigt erscheinen, dass die leider nicht allzu erfolgreiche Therapie der Skoliose und Kyphose durch die Widerstandsapparate für Kopfbewegungen eine wesentliche Bereicherung erfahren hat!"

Die Nachbarschaft des Wurmfortsatzes, „der, wie seine nächste Umgebung, in neuerer Zeit als der häufige Sitz schmerzhafter functioneller Erkrankungen und chronisch entzündlicher Affectionen erkannt worden ist," legt den Autoren den Gedanken nahe, „durch Contractionen der musculären Unterlage auf diese Gebilde mechanisch einzuwirken, wie sie es durch Verordnung isolirter Hüftgelenksbeugung thun".

Bei dem Widerstandsapparate für Rumpfbeugen und Strecken wird ein Hebel mit verstellbarem Tarirgewichte, um den Oberkörper in der Schwebe zu halten, hervorgehoben. Leider lässt diese Bemerkung darauf schliessen, dass es Herz nicht bekannt ist, dass man schon vor ihm auf die Ausbalancirung der Eigenschwere des Gliedes bei Widerstandsübungen Gewicht gelegt hat. Ueber die — auch von Zander erkannte — Nothwendigkeit einer solchen Ausgleichung würde Herz und Bum auf S. 197 meines Lehrbuchs Ausführliches finden. Ich würde Herrn Dr. Herz rathen, auf diesen Punkt, auch wenn er nicht ganz neu ist, seine Aufmerksamkeit etwas mehr zu richten. Dadurch würden sich vielleicht seine Anschauungen über die Ermüdbarkeit der Muskeln etwas modificiren. Auf S. 27 sagt nämlich Herz: „Der Psoas ist zwar ein sehr kräftiger Muskel, er ist jedoch nicht ausdauernd. Die Ermüdung tritt sehr rasch ein, weshalb man die Beugung des Hüftgelenks bei mittlerer Belastung nur 6—8mal, bei ganz geringer Belastung höchstens 10mal ausführen lassen soll.“ Wenn Herz bei solchen Uebungen den Einfluss der Eigenschwere des Gliedes in Rechnung zieht, wird er auch dem Psoas unbesorgt einige Contractionen mehr zumuthen dürfen. Auch die auffallend schnelle Ermüdung der Heber des Oberarms im Verhältniss zu den Handgelenksmuskeln (S. 19) würde, wenn an dem Apparate für Armheben nicht die nothwendige Tarirung fehlte, weniger hervortreten.

Den Schluss der Widerstandsapparate bildet ein Ruderapparat. Dieser Apparat widerspricht zwar direct den ersten beiden Forderungen, welche Herz an einen Widerstandsapparat stellt; trotzdem wird es nicht als ein Nachtheil zu betrachten sein, wenn ein Apparat wie der vorliegende, welcher seine Beliebtheit beim Publikum seit Decennien behauptet hat, von neuem und dieses Mal von autoritativer ärztlicher Seite empfohlen wird.

Den Widerstandsapparaten schliessen sich die Selbsthemmungsapparate an.

Das Princip der Selbsthemmungsbewegung, von den Gebr. Schott in Mannheim aufgebracht, ist dadurch charakterisirt, dass die Bewegung gegen einen unwesentlichen äusseren Widerstand mit einer bestimmten, sehr geringen Geschwindigkeit ausgeführt wird. An den Herz'schen Selbsthemmungsapparaten sind Läutewerke angebracht. Wird die gewünschte Geschwindigkeit überschritten, so klingelt es! Die Frage, ob solche Apparate den physiologischen

Gesetzen entsprechen und geeignet sind, der Mechanotherapie „eine breitere physiologische Grundlage zu schaffen", wird treffend erläutert durch folgende Bemerkung der Autoren: „Die Selbsthemmungsbewegungen erschöpfen das Nervensystem sehr rasch, was unter jeder Bedingung vermieden werden muss." Und daher werden dann die „Förderungsapparate" angewandt: „Sie wirken als Corrigentia, indem sie die den eigentlich heilkräftigen Agentien, z. B. den Selbsthemmungsbewegungen, anhaftenden Erregungszustände wieder beseitigen." — Wäre es nicht einfacher, in solchen Fällen die Selbsthemmungsapparate gänzlich zu beseitigen und dadurch auch die Förderungsapparate entbehrlich zu machen? — Das System der Selbsthemmungsapparate wäre sehr empfehlenswerth am Zweirad angebracht. Hier sollte die Polizei dasselbe obligatorisch machen und jeder überschnelle Radler durch Klingeln kenntlich sein. Das würde für die Gesundheit der Sport treibenden Radler und den Schutz des nicht radelnden Publikums äusserst dienlich sein. In der Heilgymnastik kann ich mir von diesem „neuen System" nicht viel Vortheil versprechen.

Es folgen die „Förderungsapparate".

Dieselben stellen eine Verbesserung der von mir erfundenen Pendelapparate dar. Ueber meine Pendelapparate äussert sich Herz-Bum: „Die Apparate für pendelnde Förderungsbewegungen stammen von Krukenberg und viele derselben erfüllen auch noch heute vollkommen ihren Zweck. Sie bestehen aus Pendeln verschiedener Länge, welche durch Gewichte beschwert sind. Da jedoch ein Pendel nur für Schwingungen brauchbar ist, deren Winkelweite nicht allzu gross ist, und ferner zur Erzielung einer niedrigen Schwingungszahl sehr lange Pendel nothwendig sind, ist bei den Herz'schen Apparaten ein System angewendet, dem diese Mängel nicht anhaften."

Eine mangelhafte Winkelweite des Pendelausschlags ist mir nur bei einer Bewegung, nämlich beim Armrollen nachtheilig erschienen; ich habe diesen Nachtheil in sehr einfacher Weise beseitigt durch Einschaltung einer Zahnradübersetzung, welche den Ausschlagswinkel des Pendels vervielfältigt (S. 189 m. Lehrb.). Seitdem ich auf strenge Trennung von Pro- und Supination und Schulterrotation bedacht bin, habe ich auch hiervon abgesehen und benutze nur noch ein einfaches Pendel. Allerdings verwende ich die „Förderungsapparate" nicht bei so vielen Affectionen, wie es Herz-Bum thut.

Herz wünscht nun eine niedrige Schwingungszahl. Wie niedrig die Zahl sein soll, wird allerdings nicht angegeben. Zweckmässig dürfte es sein, den Apparaten etwa denselben Rhythmus zu ertheilen, welcher den betreffenden Bewegungen bei abgelenkter Aufmerksamkeit eigen ist. So geschieht z. B. das „Schlenkern“ der Arme mit einer gewissen gleichmässigen Geschwindigkeit, ebenso das Schleudern des Beins beim Gang, und zwar gleicht diese Geschwindigkeit nahezu der eines gleichlangen leblosen Hebels. „Da die Schnelligkeit“, sagt Landois[1]), „der Pendelbewegung von der Länge des Beines abhängt, so ist es ersichtlich, dass jedem Individuum, seiner Beinlänge entsprechend, eine gewisse natürliche Pendelzeit zukommen muss, welche die gewohnheitsmässe Gehschnelligkeit vornehmlich bedingt.“ Daher durfte ich schon in meinem Lehrbuche sagen: „Eine gewisse Geschwindigkeit scheint mir für die Bewegung der einzelnen Gelenke die naturgemässe zu sein, und diese lässt sich nicht bei allen Körpertheilen mit dem Tempo der Athmung in Einklang bringen. Je kleiner nämlich das Glied, desto schneller pflegt dasselbe bewegt zu werden. So wird jeder Kranke unwillkürlich eine Beugung des Fingers viel schneller ausführen als eine Beugung der Hüfte.“

Herz ersetzt nun die Pendelapparate durch das System der Unruhe in der Uhr: „Eine gleichmässig um den Schwingungsmittelpunkt angeordnete Schwungmasse, bestehend aus einem schweren eisernen Rade oder zwei grossen eisernen Kugeln, wird dadurch gezwungen, hin und her zu schwingen, statt zu rotiren, dass sie mit einer starken flachen Stahlfeder in Verbindung ist, welche gespannt wird, wenn man die Schwungmasse bewegt. Bringt man demnach die Kugeln oder das Schwungrad in eine andere als ihre Ruhelage, dann werden sie durch die Feder in dieselbe zurückgezogen, gehen natürlich durch ihre Trägheit über sie hinaus, werden dann abermals zurückgezogen, da sie dabei die Feder wieder anspannen u. s. w., kurz es entwickelt sich das Spiel, das man an der Unruhe jeder Taschenuhr beobachten kann. Das zu bewegende Glied macht die Schwingungen zwanglos mit, wobei sich ein regelmässiges Spiel zwischen den das betreffende Gelenk beherrschenden Antagonisten entwickelt.“

[1]) Lehrbuch der Physiologie S. 627.

Der Gedanke, das Pendel durch eine Feder zu ersetzen, liegt sehr nahe. Ich habe mich im Jahre 1892 bei Nachsuchung eines Patentes für einen Pendelapparat gegen eine derartige Nachahmung geschützt. Der erste Satz meiner damaligen Patentansprüche lautete auf einen Apparat, in welchem „das erkrankte Bein in einer entsprechenden Hülse, welche letztere durch ein Gewicht oder auch eine elastische Kraft (Feder o. dergl.) in Bewegungen versetzt wird".

Ich habe selbst jedoch von einer derartigen Ausführung abgesehen, weil ich Federapparate im Vergleich zu Pendelapparaten für minderwerthig hielt. Die neuerliche Erfindung der Feder als Bewegungsapparat veranlasst mich, aus einander zu setzen, warum ich von einem solchen Apparate nie Gebrauch gemacht habe:

Eine an einem Ende befestigte Feder, etwa aus Stahl (wohl das einzige Material, das in Betracht kommt), hat ihren Dimensionen entsprechend eine bestimmte Schwingungszahl. Dieselbe hängt ab einerseits von der Länge der Feder, andererseits von dem Durchmesser derselben. Bei starken Federn, wie sie Herz benutzt, ist die Schwingungszahl weit höher als die eines Pendels von gleicher Länge. Ein Stahldraht von nur 4 mm Durchmesser und 150 cm Länge macht in einer Minute schon 70 Schwingungen. Hängt man denselben aber an seinem früheren Befestigungspunkte auf und befestigt an der anderen Seite desselben ein Gewicht, so dass er ein Pendel von gleicher Länge bildet, so macht er in einer Minute nur 25 Schwingungen! Ein solcher Draht ist so schwach, dass er für die Widerstandsgymnastik kaum in Betracht kommt. Ein Rundstahldraht von nur 10 mm Durchmesser und 150 cm Länge macht in einer Minute schon 90 Schwingungen gegenüber 25 Schwingungen eines Pendels von gleicher Länge.

Da nun die kleineren Gelenke, z. B. die der Finger, schwächerer Federn bedürfen als die grossen Gelenke, z. B. Hüftgelenk und Schulter, so erhalten wir z. B. für das Hüftgelenk sehr viel schnellere Schwingungen wie für die Fingergelenke, während das Umgekehrte der Fall sein sollte.

Nun kann man sowohl die Schwingungen des Pendels als auch die einer Feder verlangsamen dadurch, dass man sie mit einem Schwungrade in Verbindung setzt. Ueber meine mit einem

Schwungrade combinirten Pendelapparate sage ich auf S. 199 meines Lehrbuchs: „Der so entstandene, mit einem Schwungrade combinirte Pendelapparat stellt ein Reversionspendel dar. Durch diese neue Anordnung werden die Schwingungen des Pendels, ohne an Kraft einzubüssen, verlangsamt. Die Bewegungen gestalten sich dadurch weniger stossweise und für den Kranken schonender.“

Auch Herz combinirt seine Federapparate mit einem Schwungrade. Dadurch entsteht das, was in der Physik als eine „erzwungene Schwingung“ der Feder bezeichnet wird. Belastet man eine Feder an ihrem freien Ende mit einem Gewicht, so nimmt die Dauer der einzelnen Schwingung zu infolge der Trägheit der angehängten Masse. Ein Schwungrad, das mit dem freien Ende der Feder verbunden ist, repräsentirt thatsächlich eine sehr starke Belastung, so dass für die Schwingungsdauer weniger die Länge und Stärke der Feder als die Stärke des Schwungrades massgebend werden kann und die Nachtheile der Feder gegenüber dem Pendel bezüglich der Schwingungsdauer ausgeglichen werden können. Die Feder bleibt jedoch wie jeder elastische Körper eine schwankende Grösse, welche ihre Kraft ändert und an Güte nachlässt, und das ist, abgesehen von der grösseren Zerbrechlichkeit, ein weiterer Nachtheil gegenüber dem Pendel.

Nach Herz beruht der Vortheil der Feder gegenüber dem Pendel darin, dass die Winkelweite der Schwingungen nicht, wie nach seiner Angabe bei den Pendelapparaten, beschränkt ist. Nehmen wir das erste von Herz abgebildete Beispiel: „Hand-Armdrehen“, also Pro- und Supination. Diese Bewegung ist um ca. 180° möglich. Die Feder ist sehr wohl im Stande, dem Rade eine Umdrehung um diesen Winkel zu gestatten, dann aber wird das Rad infolge seiner Trägheit in derselben Richtung weiter zu schwingen und der Feder die zweite mögliche Ruhelage zu geben suchen, was einem Winkel von 360° entsprechen würde. Der Patient muss also, wenn er nicht eine schwere Verletzung erleiden will, den Handgriff schleunigst fahren lassen, und Dr. Herz muss, wenn er seine Patienten nicht dieser Gefahr aussetzen will, einen Anschlag anbringen, dessen Berührung vom Patienten wenig angenehm empfunden werden dürfte. In wie weit diese Vorsichtsmassregel getroffen ist, ist, da die einzelnen Apparate nur oberflächlich beschrieben und abgebildet werden, nicht ersichtlich.

Wie die Widerstandsapparate durch den Ruderapparat, so werden auch die Förderungsapparate durch einen modernen Sportapparat, das Fahrrad, beschlossen. Dasselbe ist mit einer genau einzustellenden Bremse versehen und wird zur Behandlung des Fettherzens empfohlen. Ein Fahrrad gleicher Construction wurde vor einigen Jahren von der Firma Knoke u. Dressler in Dresden construirt.

Die Apparate für passive Bewegungen lehnen sich in ihrer Construction eng an die Zander'schen Apparate an. Ihre Anwendung ist eine sehr vielseitige, so wird der Apparat $O_{11}$ auch zur künstlichen Athmung empfohlen!

Auch die Erschütterungsapparate, die letzte Gruppe der Apparate, erwecken liebe alte Erinnerungen, so dass die Bemerkung der Autoren: „Das System ist durchaus neu", sehr am Platze erscheint.

Eine heilgymnastische Ordination bildet den Schluss der Abhandlung über das neue System der Heilgymnastik, für welches jenes alte Wort zutreffen dürfte: „Das Gute daran ist nicht neu, und das Neue daran ist nicht gut!"

## XXI.

# Offener Brief an Herrn Dr. G. Jagerink in Rotterdam.

Von

**Ferdinand Bähr** in Hannover.

Hochgeehrter Herr College!

Es freut mich ausserordentlich, eine verwandte Ader in Ihnen zu entdecken, nämlich dass Sie sich in unserem hysterischen Zeitalter von dem Grundsatz „in verba magistri jurare" emancipiren. Ihre Neigung zur Kritik hat mir etwas Sympathisches, so dass ich Ihnen nebst der Versicherung meiner Hochachtung für ihre kritische Leistung in aller Kürze meine Zustimmung kund thun möchte. Verzeihen Sie, wenn ich, ebenso wie Sie, Einzelnes herausgreife.

Dass die Zander'sche Gymnastik auf Menstruationsanomalien — ich wünschte mit Ihnen eine bessere Diagnose wie Uterus bicornis etc. — einen guten Einfluss haben kann, behaupten auch Gynäkologen, die nicht zandern. Ich möchte dies mit Ihnen für einen gründlichen Mangel an Kritik halten.

Bedauern muss ich, dass man sich eifrig mit Mechanotherapie befassen kann, ohne davon zu hören, dass gelegentlich Infiltrationen der Nackenmuskeln, Sie sagen vielleicht lieber der Kopfmuskeln, Kopfschmerzen verursachen können. Jedenfalls freue ich mich, dass Ihnen derartige Dinge keine Kopfschmerzen machen.

Dass die Hysterischen „bei guter Laune" erhalten werden, ist allerdings naiv, noch naiver, dass die kritiklosen Neurologen auf so mikrobescheidene Erfolge Werth legen. Uebrigens „naiv"; warum haben Sie sich hier Zurückhaltung auferlegt?

Was Sie bezüglich des Wochenbettes sagen, kann ich nur unterstützen. Es wäre gewiss erwünscht, den Einfluss auf dasselbe dahin zu stipuliren, dass man z. B. gewisse Anforderungen an das

Lochialsecret stellt. Bei Frau H., die wöchentlich 3mal Gymnastik trieb, fanden sich acht Colonien von Bacterium coli pro Cubikcentimeter Secret, nach vorausgegangener Verdünnung im Verhältniss von 1:10. Bei Frau Z., welche 6mal übte, fanden sich nur vier Colonien u. s. w. Vielleicht liesse sich noch ein Apparat construiren, dessen Anwendung Bacterium coli ausschliesst. Es ist das Zukunftsmusik meinerseits, aber berechtigte, denn ich hoffe, Sie befassen sich demnächst mit einer durchschlagenden Reform der mechanischen Gymnastik.

Sie haben recht, wenn Sie es unbegreiflich finden, dass der Hals 3 cm, schreibe drei, länger wird, wo die Akromialpunkte um 5—6½ cm, schreibe fünf bis sechseinhalb, höher stehen. Ein so merkwürdiges Resultat scheint mir auf allzu anhaltende, übertriebene Beschäftigung mit Messbildern zurückzuführen zu sein. Ich muss Ihre Einwürfe noch erweitern. Sie haben ganz übersehen, dass in Ihrer Fig. 1 (S. 169) der Kopf kleiner geworden ist, dass die Patientin an Schädelraum und damit an geistiger Kapacität abgenommen hat, dass also Ihrem körperlichen „Riesenwuchs" ein geistiger Zwergwuchs gegenübersteht.

Sie rechnen aus, wie hoch sich die Behandlung in Rotterdam stellt. Besser wäre es gewesen, mit der Ihnen wohl bekannten Summationsformel den Betrag mit Zinseszinsen auszurechnen. Rechnerisch und dramatisch wirksamer! Lediglich meine Kritiklosigkeit wünschte, Sie würden einmal die Rechnung für eine anderswo behandelte Skoliose aufmachen.

Dass Sie jetzt nicht eingehen auf eine Betrachtung der Lagerungsapparate und die Zander'sche Behandlung der Skoliose, halte ich für einen taktischen Fehler. Ihre an sich schon geradezu vernichtende Kritik wäre um so wuchtiger ausgefallen. Indes ich gebe mich der frohen Hoffnung hin, dass wir des Genusses Ihrer weiteren gediegenen Ausführungen baldigst theilhaftig werden.

Ihr ergebener

Hannover, im Hochsommer 1899.

Dr. **Ferd. Bähr.**

# Aufforderung zu einer Sammelforschung über die Wirkungen der Röntgenstrahlen auf den menschlichen Organismus.

Einer Anregung des Herrn Levy-Dorn folgend, eröffnet die unterzeichnete Redaction eine Sammelforschung, betreffend die Wirkungen der Röntgenstrahlen auf den menschlichen Organismus. Es soll diese Sammlung in gewissem Sinne eine Ergänzung zu der von der Röntgen-Society in London begonnenen und ähnlichen Zwecken dienenden Untersuchung sein. Alle diejenigen Aerzte, welche über Erfahrungen auf diesem Gebiete verfügen, werden ersucht, unter möglichster Benutzung des beifolgenden Schemas einen kurzen Bericht an den Unterzeichneten senden zu wollen. Das so gewonnene Material wird von der Redaction geordnet und zur Publication vorbereitet werden. Die Autoren erhalten vor der Drucklegung eine Correctur. Eventuell könnte der gesammelte Stoff einer gelegentlich des nächsten Congresses für Chirurgie zu veranstaltenden Discussion zu Grunde gelegt werden.

Schema.

a) Art der durch Bestrahlung verursachten Affection,
   1. der Haut, Haare, Nägel etc.,
   2. des übrigen Körpers.
b) Allgemeinconstitution des Patienten (z. B. ob anämisch, tuberculös, syphilitisch etc.).
c) Schwere der verursachten Affection (Erythem, Dermatitis, Gangrän etc.).
d) Ausgang. Ob in Heilung und Art der Behandlung.
e) Subjective Empfindungen des Patienten.
f) Nach wievielmaliger Bestrahlung traten die Erscheinungen ein?
   1. Zahl der Sitzungen,
   2. Dauer der Sitzungen.
g) Nach wieviel Bestrahlungen traten die ersten Reactionszeichen (Röthung) ein?
h) Mit welchen Schutzvorkehrungen wurden nicht zu bestrahlende Partien geschützt?
i) Welche Röhren erwiesen sich am wirksamsten?
   1. weiche (niedrige),
   2. harte (hohe).
k) Wie gross war der Röhrenabstand vom zu behandelnden Körpertheil?
l) Wurde die Röhre senkrecht zum zu behandelnden Theil gestellt?
m) Funkenlänge der Röhre.
n) Volt und Ampère.
o) Zahl der Unterbrechungen in der Minute.
p) Bei welchen krankhaften Zuständen wurden bisher die Röntgenstrahlen zu therapeutischen Zwecken angewendet.
q) Bemerkungen.

Red. der **Fortschritte auf dem Gebiete der Röntgenstrahlen.**
Dr. Albers-Schönberg.
Hamburg, Esplanade 38.

gischen Zustand des Knochengewebes selbst zurückgeführt werden muss. „Die Rhachitistheorie der Zukunft muss cellular pathologisch, muss wahrhaft biologisch sein." H. Gocht-Würzburg.

J. de Bary, Rhachitischer Zwergwuchs, Endocarditis chronica, das Bild infantilen Myxödems vortäuschend. Archiv für Kinderheilkunde 1899, Bd. 26, S. 253.

De Bary gibt durch seine Mittheilung einen interessanten Beitrag dafür, dass hochgradige Wachsthumshemmung, cretinenhafter Zustand, myxödematöse Erscheinungen bei Vorhandensein einer völlig normalen Schilddrüse vorkommen und somit dem Myxödem sehr ähnliche Erscheinungen durch andere pathologische Veränderungen bedingt sein können. Erst durch die Section wurde der Fall aufgeklärt; die Erkrankung des Herzens mit ihren Folgezuständen (Oedeme, Nierenaffection in Verbindung mit den Folgezuständen früherer Rhachitis hatte das dem infantilen Myxödem fast analoge Bild gegeben.

H. Gocht-Würzburg.

Jottkowitz, Zur Totalresection der Diaphyse langer Röhrenknochen bei acuter, infectiöser Osteomyelitis. Deutsche Zeitschrift für Chirurgie, Bd. 52, Heft 1 und 2, S. 213.

Jottkowitz theilt die Krankengeschichte eines an acuter, multipler Osteomyelitis erkrankten 3 Jahre alten Knaben mit, bei dem er sich schliesslich nach Abtragung des erkrankten oberen Femurendes noch gezwungen sah, die gesammte kranke Femurdiaphyse bis zum unteren Drittel zu entfernen. Es ist danach glatte Heilung eingetreten und der neugebildete, theils noch in Bildung begriffene Knochen wird auf einem Röntgenbilde dargethan. Nach seiner Ansicht ist demnach bei diffusem osteomyelitischen Abscess, welcher eine ganze Diaphyse eines langen Röhrenknochens vom Periost entblösst hat, zwar nicht die frühzeitige gänzliche Entfernung des Knochens, wohl aber die rechtzeitige Entfernung, sobald der Verlauf zeigt, dass die Totalnekrose zweifellos eintreten wird, der späteren Sequestrotomie bei ausgebildeter Lade vorzuziehen.

H. Gocht-Würzburg.

Schultze, Ueber Combination von familiärer progressiver Pseudohypertrophie der Muskeln mit Knochenatrophie und von Knochenatrophie mit der „Spondylose rhizomélique" bei zwei Geschwistern (mit Sectionsbefund in einem der Fälle). Deutsche Zeitschrift für Nervenheilkunde, Bd. 14.

Anknüpfend an je eine diesbezügliche Veröffentlichung von Friedreich und Le Gendre theilt Verfasser die Krankengeschichte eines Knaben mit, den er im Alter von 10 Jahren anno 1889 untersucht; Diagnose: familiäre progressive Pseudohypertrophie der Muskeln. Neun Jahre später starb der Patient. Bei der Autopsie wurde die früher sicher nicht vorhandene Knochenatrophie constatirt: Rippen sehr dünn und platt, Beckenknochen reducirt; vor allem aber eine hochgradige concentrische Atrophie der Röhrenknochen bei normaler Länge derselben. Wie andere Autoren, so nimmt auch Schultze an, dass die Veränderungen der Muskeln und Knochen aus der gleichen, bisher unbekannten Ursache entstehen. Er warnt davor, alle chronischen Muskel-

atrophien und Dystrophien, für welche man zur Zeit keine andere Ursache findet, auf nervöse Störungen zurückzuführen.

Hieran schliesst Verfasser die Krankengeschichte der jetzt 39 Jahre alten Schwester des verstorbenen Patienten, welche an einer zunehmenden und sich immer mehr ausbreitenden entzündlichen und ankylosirenden Entzündung der Gelenke des Rumpfes und der ihm näher gelegenen Theile leidet, die später allmählich auf die peripherer gelegenen Gelenke fortgeschritten ist (ein Fall, wie er von v. Bechterew, Strümpell, Bäumler, P. Marie, Hoffa u. A. beschrieben ist). Auch in diesem Falle bestanden auffallend starke atrophische Zustände der Knochen, besonders der Arme und Finger, so dass Schultze geradezu von einer Akromikrie der Oberextremitäten spricht.

Infolge einer solchen Combination weist Verfasser auf eine hereditäre Veranlagung hin. H. Gocht-Würzburg.

Sally Strauss, Ueber Pseudohypertrophie der Muskeln. Inaug.-Dissert. Würzburg 1899.

Von der spinalen Form der progressiven Muskelatrophie, der sogen. Amyotrophia spinalis progressiva (Duchenne-Armes) ist die myogene Form der progressiven Muskelatrophie, die Dystrophia muscularis progressiva streng zu trennen. Man unterscheidet daher die beiden Unterarten der juvenilen Muskelatrophie und der Pseudohypertrophie, letztere bevorzugt das männliche Geschlecht und tritt wesentlich im Kindesalter auf und beruht nicht selten auf Heredität und congenitaler Anlage. Es folgt die Beschreibung des Krankheitsbildes und die Wiedergabe der histologischen Befunde der Pseudohypertrophia muscularis, als dessen Ursache nach Friedreich eine mit interstitieller Bindegewebshyperplasie einhergehende chronische Myositis aufzufassen sei. Strauss bereichert die Literatur der in Frage kommenden Krankheitserscheinungen um weitere 4 in der Hoffa'schen Klinik beobachtete Fälle, von denen 2 Individuen betrafen, die bereits jenseits der Schwelle des 20. Lebensjahres standen; ebenso ist es bemerkenswerth, dass 2 von den P.-Fällen Individuen weiblichen Geschlechtes betrafen, obwohl doch sonst das männliche Geschlecht präponderirt. Die zwei weiblichen Patientinnen wurden lange Zeit mit Massage und Heilgymnastik behandelt und zeigten bei ihrer Entlassung eine entschiedene Besserung ihres Zustandes, woraus Verfasser die Schlussfolgerung zieht, dass die erwähnte Therapie allein im Stande sei, eine Besserung des Leidens herbeizuführen. A. Bösch-Würzburg.

M. Mainzer, Ein Fall von Elephantiasis congenita. Deutsche medicinische Wochenschrift 1899, Nr. 27, S. 436.

Mainzer spricht zunächst über die in der Monographie der „elephantiastischen Formen" von Esmarch und Kulenkampff mitgetheilten zwei Hauptgruppen der bis dahin beobachteten Arten der angeborenen Elephantiasis und theilt dann aus der Literatur Fälle mit, die mit den in dieser Classification erwähnten Typen nichts gemein haben und zeigen, dass angeboren eine Form der Elephantiasis vorkommen kann, welche durchaus der acquirirten entspricht. Solch letzteren Fall, der ein 4 Jahre altes Mädchen betrifft, hatte er zu beobachten Gelegenheit. Aus der ausführlichen Krankengeschichte ist zu be-

merken, dass bei dem sonst ganz gesunden Kinde eine enorme Dicke des linken Armes und eine Anschwellung der beiden Unterschenkel bestand und zwar von Geburt an. Schwangerschaft und Geburt sind normal verlaufen. Wie überhaupt die Aetiologie der congenitalen Elephantiasis noch völlig im Dunkeln liegt, so auch im beschriebenen Falle.

Die Therapie hat sich aus äusseren Gründen auf eine methodische Massage der befallenen Extremitäten in Verbindung mit elastischen Einwickelungen beschränkt; dabei hat sich der Umfang der erkrankten Theile ein wenig vermindert und die Hautbedeckungen des linken Vorderarms haben einen grossen Theil ihrer Rigidität verloren. H. Gocht-Würzburg.

A. Hoffa, Die chronisch ankylosirende Entzündung der Wirbelsäule. Sammlung klinischer Vorträge von R. von Volkmann, Nr. 247. Leipzig 1899.

Nachdem Verfasser kurz sämmtliche bis jetzt veröffentlichte einschlägige Fälle (von Strümpell, Bäumler, Mutterer, Beer, Pierre Marie) im Auszug angeführt hat, berichtet er über eine eigene Beobachtung dieser seltenen Krankheit. Es handelt sich um eine 28jährige Patientin, die vor 4 Jahren acut erkrankte mit Kopf- und Gliederschmerzen und einem röthelartigen Ausschlag. Die Diagnose war zuerst auf Influenza, dann auf Rheumatismus gestellt worden. Ganz allmählich entwickelte sich in der Folgezeit eine vollkommene Steifigkeit im Rücken, so dass jetzt die ganze Wirbelsäule, mit Ausnahme der obersten Halswirbel, die gesund blieben, weder activ noch passiv, auch nicht in Narkose, im geringsten beweglich ist. Die Beweglichkeit im Fussgelenk ist stark beschränkt, Schultergelenke sind frei. Das wohlgelungene Röntgenbild lässt die einzelnen Wirbelkörper durch die Lücken der Zwischenbandscheiben von einander differenzirt deutlich hervortreten. Keine Spur von Verknöcherung der Wirbel an ihrer Vorderfläche unter einander. Auffallend ist das Hervortreten der Contouren des M. cucullaris und des langen Rückenstreckers im Bilde, bedingt durch die derbe Contractur derselben.

Im Anschluss hieran fasst Verfasser kurz und prägnant die Symptomatologie der Krankheit zusammen, die er charakterisirt als eine von unten nach oben fortschreitende Ankylosirung der Wirbelsäule mit gleichzeitiger, schliesslich auch in Ankylose übergehender Beweglichkeitsbeschränkung der Hüftgelenke. In vorgeschrittenen Fällen betheiligen sich auch die Schultergelenke. Die kleinen Extremitätengelenke dagegen bleiben frei, nur an den Kniegelenken zeigt sich gelegentlich verminderte Beweglichkeit. Differentialdiagnostisch kommt besonders die tuberculöse Erkrankung der Lendenwirbelsäule in Betracht; ferner Arthritis deformans. Die von Bechterew beschriebenen Fälle von „Verwachsung und Steifigkeit der Wirbelsäule", die von manchen mit der Strümpell'schen chronisch ankylosirenden Entzündung identificirt werden, hält Hoffa für etwas vollständig Verschiedenes, da bei ihnen unzweifelhafte Wurzelsymptome vorhanden sind, Hüft- und Schultergelenke nie betheiligt sind, dafür eine bogenförmige Kyphose der Brustwirbelsäule besonders charakteristisch ist.

Aetiologisch wäre an eine übermässige Inanspruchnahme der unteren Partien der Wirbelsäule — etwa durch Tragen schwerer Lasten — zu denken. Ferner können rheumatische Schädlichkeiten, besonders aber auch infectiöse eine

Rolle spielen. (Bei dem Hoffa'schen Falle entwickelte sich die Krankheit nach Influenza.) Die Therapie bestand in dem Falle von Hoffa in methodischer Massage und Gymnastik und erzielte ersichtliche Besserung. Mutterer sah Besserung nach Salolgaben, Strümpell nahm Bewegungen in Narkose vor, Bäumler empfiehlt frühzeitige Entlastung der Wirbelsäule durch horizontale Lagerung. Ehebald-Würzburg.

Trendelenburg, Ueber die Resection der Wirbelbogen bei spondylitischen Lähmungen. Archiv für klinische Chirurgie, Bd. 59, Heft 3, S. 613.

Verfasser hält die ungünstige Beurtheilung, welche der Laminektomie bei spondylitischen Lähmungen fast allgemein zu Theil wird, nicht für berechtigt. Er hat die Resection der Wirbelbogen in den letzten 4 Jahren 8mal ausgeführt, meist war die Spondylitis schon ganz ausgeheilt, bei den übrigen in Heilung begriffen, im frischesten Falle bestand die Krankheit seit 2 Jahren. Die Lähmung war nur in einem Falle kürzlich entstanden, in den übrigen Fällen bestand sie niemals kürzer als ½ Jahr, in einem Falle sogar schon seit 17 Jahren. Bei der Schilderung seiner Operationstechnik empfiehlt Trendelenburg ein vorsichtiges Reseciren mit der Luer'schen Zange, nicht den Meissel. Nur in 2 Fällen blieb ein Erfolg ganz aus, in den übrigen 6 Fällen war der schliessliche Erfolg ein günstiger.

Auf Grund seiner Beobachtungen empfiehlt Trendelenburg die Resection der Wirbelbogen besonders für alle Fälle von vollständig oder nahezu ausgeheilter Spondylitis mit Lähmung, bei denen es sich in der Regel annehmen lässt, dass ein kleiner eitriger oder käsiger Heerd oder — was viel häufiger vorkommt, als man bisher glaubte — eine Verengerung des Wirbelkanals an der Stelle der stärksten Knickung die Ursache des Druckes ist. Bei frischer Spondylitis und noch deutlich empfindlicher Wirbelsäule ist die Operation im allgemeinen nicht zu empfehlen, hier kann sie auch schaden, indem sie der kranken Wirbelsäule den letzten Halt nimmt. H. Gocht-Würzburg.

Vulpius, Die Behandlung der Spondylitis im Gipsbett. Therapeutische Monatshefte 1899, Februar.

Vulpius legt seine Erfahrungen über die Spondylitisbehandlung im Gipsbett, die er an 96 resp. 84 Patienten gemacht hat, nieder. Eingehend wird die Technik des Gipsbettes dargethan, und mit Recht werden die grossen Vorzüge gegenüber anderen Lagerungsapparaten hervorgehoben. Bezüglich der statistischen Daten verweisen wir auf das Original. Dass das Gipsbett als ein wichtiges Heilmittel in der Spondylitistherapie zu empfehlen und eine weiter verbreitete Kenntniss und Verwendung desselben zu wünschen ist, entspricht ganz unseren Erfahrungen. H. Gocht-Würzburg.

Perl, Zur Behandlung der Spondylitis. Archiv für Kinderheilkunde 1899, Bd. 26, S. 228.

Perl hat in dieser Arbeit die Anschauungen über die Behandlung der Spondylitis niedergelegt, welche Karewski während der letzten 15 Jahre an einem Material von insgesammt etwa 600 Kranken an der chirurgischen Poliklinik des jüdischen Krankenhauses zu Berlin gewonnen hat.

Drei Indicationen hat die Behandlung zu genügen: erstens den allgemeinen Schwächezustand des Patienten zu heben, zweitens den localen Process zu beschränken, drittens der Deformirung entgegenzuwirken. Dem ersten Zweck dient Aufenthalt in frischer Luft, besonders Seeluft, kräftige Nahrung (Fleisch, Milch, Eier etc.) und innerlich Kreosot; desgleichen Abreibungen des ganzen Körpers mit spirituösen Flüssigkeiten, Franzbranntwein etc. Um den beiden anderen Indicationen mit rechtem Erfolg zu genügen, heisst es vor allem, möglichst im recenten Stadium die Spondylitis intensiv zu behandeln; dazu gehört die Erkrankung frühzeitig zu erkennen. In diesem Sinne folgt zunächst eine eingehende Besprechung der Frühsymptome mit genauester Würdigung aller Punkte, die auf eine Spondylitis hindeuten. Mit Recht sagt dann Perl, dass man auch nur bei der Vermuthung einer tuberculösen Wirbelerkrankung die Behandlung genau so sorgfältig einleiten soll, d. h. es muss die Wirbelsäule absolut ruhig gestellt, die erkrankten Partien entlastet und der Contracturstellung entgegengewirkt werden.

Es wird nunmehr das von Karewski geübte Verfahren eingehend besprochen, das sich mit dem anderswo geübten im grossen und ganzen deckt; er betont, dass es sein Bestreben ist, die Kranken so zu behandeln, dass sie sich in freier frischer Luft bewegen können.

Die Abscessbehandlung ist eine möglichst conservative, wenn nothwendig Punction und Auswaschung mit nachfolgender Injection von 10%igem Jodoformöl, im Nothfall Incision, Auswischung der pyogenen Membran, nachfolgende Jodoformölinjection und Naht oder breite Incision mit nachfolgender Tamponade.

Nachdem noch der Behandlung der Lähmungen ein Abschnitt gewidmet ist, wird zum Schluss das Calot'sche Verfahren kritisirt und wie allseitig zu einem vorsichtigen, nicht zu brüsken Vorgehen gerathen. Wir sollen vor allem die Entstehung des Buckels mit allen Kräften verhindern und dazu dient die möglichst frühzeitige Diagnose und die sofort eingeleitete intensive Therapie.

H. Gocht-Würzburg.

Könitzer, Ein Fall von Spondylitis typhosa. Münchener medicin. Wochenschrift 1899, Nr. 35, S. 1145.

Könitzer reiht den von Quincke beschriebenen Fällen von Spondylitis typhosa einen weiteren an. Patient hatte einen schweren Typhus durchgemacht, war nach seiner Genesung wieder seiner Arbeit als Schmied nachgegangen, bis sich plötzlich, nach leichten vorhergegangenen Schmerzen, die Erkrankung der Wirbelsäule einstellte. Es traten sehr heftige Schmerzen in der Lendengegend auf, die auch in den Rücken und nach den Oberschenkeln ausstrahlen. In den Beinen bekommt Patient das Gefühl des „Gelähmtseins". Die Patellarreflexe, anfangs normal, steigern sich dann, um nach ca. 3 Wochen, von der erneuten Erkrankung ab gerechnet, zu verschwinden. Langsam kehren sie zur Norm zurück; die in die Beine ausstrahlenden Schmerzen heben sich so dass nach relativ kurzer Zeit die spinalen Symptome sich völlig verloren haben. Das Fieber, das mit der Erkrankung der Wirbelsäule anscheinend acut einsetzte, geht bald zur Norm zurück.

Mit Quincke nimmt Verfasser an, dass durch die Anstrengung bei der Arbeit eine Zerrung des Periosts und kleine Blutungen erfolgen, welche den

regelmässig im Knochenmark Typhuskranker sich befindenden Typhusbacillen Gelegenheit zur Entfaltung ihrer schädigenden Thätigkeit geben und so das Eintreten der Wirbelerkrankung veranlassen. H. Gocht-Würzburg.

F. Georges, Ueber das Gipsbett bei der Behandlung der Pott'schen Kyphosen und der schweren Skoliosen kleiner Kinder. Thèse. Bordeaux. Paul Capijnol 1899.

Verfasser bespricht die pathologische Anatomie der Pott'schen Kyphosen und geht dann auf die verschiedenen Behandlungsarten derselben über, um besonders auf die Vorzüge des Lorenz'schen Gipsbettes mit der Modification von Jagerink aufmerksam zu machen. Von portativen Apparaten bevorzugt er noch immer wegen seiner Einfachheit das Gipscorset von Sayre. Durch das Gipsbett wird vor allem die kranke Wirbelsäule vollständig entlastet, indem durch die reclinirte Lage eine leichte Lordose entsteht, welche besonders günstig für die kranken Wirbel ist. Es bildet sich ganz allmählich ohne Gewalteinwirkung eine Redression des Buckels aus und die Spannung der Musculatur lässt ganz nach. Die Immobilisation ist eine vollständige ohne Ermüdung und Belästigung des Patienten. Für Skoliose erachtet er die Lagerung auf dem Bett während der Nacht als ausreichend und legt der Compression einen grossen Werth bei, die durch Riemen bewirkt wird.

Lilienfeld-Würzburg.

J. Guyot, Ein Apparat zur Immobilisation und permanenten Extension bei der Pott'schen Erkrankung junger Kinder (Piéchaud). Bordeaux, Cadoret 1899.

Nach der Ansicht des Verfassers ist die einzige rationelle Behandlung der Pott'schen Kyphose die vollständige und permanente Immobilisation, verbunden mit der Zufuhr von frischer Luft und der peinlichsten Sauberkeit. Auch eine permanente Extension hält Guyot für zweckmässig, und zu diesem Zweck empfiehlt er dringend die von Piéchaud getroffene Einrichtung, welche folgendermassen sich zusammensetzt:

1. Ein Corset umgreift die Schultern und den Rumpf. Oben und unten sind je zwei metallene Ringe befestigt, die vermittelst Riemen der vollständigen Immobilisation des Oberkörpers dienen durch Befestigung am Bett.

2. Durch Flanellbinden, die an beiden Beinen einen Bügel anbringen lassen, wird die Extension bewirkt.

3. Eine harte Matratze, die keine Eindrücke erlaubt.

4. Ein Rahmen, vermittelst dessen der Patient in die frische Luft transportirt werden kann.

Verfasser führt 29 Fälle an, die zum Theil nach obigen Grundsätzen behandelt worden sind, und betont, dass den Kindern das Liegen durchaus nicht unangenehm wäre. Lilienfeld-Würzburg.

A. Chipault, Therapeutique de la Scoliose des Adolescents. Vigot Frères. Paris 1900.

Der auch bei uns wohlbekannte Verfasser hat die Skoliosentherapie monographisch bearbeitet. Er stützt sich dabei sowohl auf die Literatur, als

vielfache eigene Versuche. Grosses Gewicht soll auf die prophylaktische Behandlung gelegt und die Allgemeinbehandlung nicht vernachlässigt werden. Bei ausgebildeter Skoliose muss jeder Fall individualisirt und die Behandlung je nach dem Grade der Verkrümmung und besonders nach dem Grade der Starrheit der Skoliose geübt werden. Bei beginnender Skoliose wird nur Massage und Gymnastik, namentlich locale Gymnastik und Radfahren auf besonders construirten Rädern empfohlen. Bei schon vorgeschrittener Skoliose soll die Wirbelsäule zunächst mobilisirt werden, aber nicht durch einfache Suspension, die ungenügend wirkt, und nicht durch gewaltsame Redression in Narkose, sondern durch allmähliches Redressement vermittelst Zug, Druck und Detorsion. Chipault hat zu dem Zweck eigene Redressionsvorrichtungen construirt. Ist die Wirbelsäule mobilisirt, so muss das erreichte Resultat festgehalten werden. Dies besorgt Chipault entweder durch ein Gipscorset oder in hochgradigeren Fällen durch die directe Vernähung der Dornfortsätze. Die Resultate sollen ausgezeichnete sein.

Wenn die falsche Stellung der Wirbelsäule sich nicht mehr ausgleichen lässt, so soll die Naht der Dornfortsätze wenigstens die secundären Verkrümmungen vermindern. Chipault will durch sein Vorgehen die Ankylose in schlechter Stellung in eine Ankylose in guter Stellung verwandeln. Die Allgemeinbehandlung der Skoliotischen muss bis zur Vollendung des Wachsthums fortgesetzt werden. Hoffa-Würzburg.

A. M. Hirschberger. Ueber angeborene Skoliose. Inaug.-Dissertation. Würzburg 1899.

Hirschberger berichtet über 2 Fälle von angeborener Skoliose, die er an der Hand von zwei in der Sammlung der Hoffa'schen Klinik befindlichen Präparaten beschreibt. In dem ersten Falle handelt es sich um ein Kind, das im Alter von 5 Monaten an Pneumonie eingegangen war. Es bestand eine starke Verkrümmung der Wirbelsäule, und zwar in der Lenden- und Brustwirbelsäule nach links, in dem obersten Abschnitt der Brustwirbelsäule und in der Halswirbelsäule nach rechts. Ausserdem war eine starke Schrägstellung des Beckens, eine angeborene Hüftgelenksluxation der rechten Seite und eine ausgesprochene Adductionscontractur des rechten Beines vorhanden. In den ersten Lebenswochen waren noch Lähmungen der Musculatur beider Beine und Arme nachzuweisen gewesen, die aber, als das Kind in Behandlung der Klinik kam, nur noch am linken Beine bestanden. Photographie und Röntgenbild des Präparates sind beigegeben. Hirschberger nimmt als Aetiologie fehlerhafte intrauterine Belastung infolge Raummangels im Uterus an.

Das zweite Präparat stammt von einem Erwachsenen. Die Wirbelsäule, die auch abgebildet ist, zeigt drei seitliche Verkrümmungen, und zwar ist sie im unteren Abschnitte bis zum achten Brustwirbel links convex, weiter oben bis zum siebenten Halswirbel compensatorisch rechtsconvex, in der Halswirbelsäule wieder leicht linksconvex skoliotisch. Der zweite und dritte Lendenwirbel sind zu einem einzigen „Doppelwirbel" verschmolzen, der den Keilwirbel darstellt. Durch den Wirbelkörper verläuft eine theilweise rinnenartig vertiefte, theilweise durch Knochenwucherungen vorgewulstete Narbe; die Processus

transversi dieses Doppelwirbels liegen bedeutend näher zusammen als die übrigen; eine Torsion ist nur im unteren Segment ganz gering ausgesprochen.

Da die Verknöcherung der Wirbelsäule in der siebenten Woche des Fötallebens beginnt, so nimmt Verfasser an, dass es sich hier um einen krankhaften Process an den beiden Wirbelkörpern handelte, der bis zur Geburt schon zur Ausheilung gekommen war. Die erwähnte Narbe ist zart und glatt, die Foramina intervertebralia sind wohl geformt. Ausserdem hätte der Process, wenn er noch nach der Geburt bestanden hatte, wohl schwere Symptome hervorgerufen, und die Deformität wäre grösser geworden; die anderen Verbiegungen der Wirbelsäule seien compensatorisch entstanden.

Nach einer Zusammenstellung aller in der gesammten Literatur beschriebenen Fälle von angeborener Skoliose, die Verfasser in „reine" und solche mit anderen Bildungshemmungen vergesellschaftete eintheilt, bespricht er kurz die Diagnose der „Scoliosis congenita". Legal-Würzburg.

G. Farbe, Ueber die Difformitäten des Thorax und die Athembeschwerden, insbesondere bei Skoliosen. Thèse: Jouve & Boyèr. Paris 1899.

Verfasser bespricht die zwei grossen Gruppen der angeborenen und der acquirirten Difformitäten des Thorax und zählt dann die verschiedenen Ursachen für dieselben auf, wie Rhachitis, Lungen- und Pleuraerkrankungen, Verstopfung der Nase u. s. w. Es sind rein theoretische Erörterungen, die hinlänglich bekannt sind. Lilienfeld-Würzburg.

Herdtmann, Kyphose der Lendenwirbelsäule und Beugecontractur im Hüftgelenk infolge von Ischias. Monatsschrift für Unfallheilkunde 1899, Heft 6, S. 188.

Verfasser theilt die Krankengeschichte eines Patienten mit, der durch ein Trauma (gewaltsames ruckweises Zusammensinken in die Kniee) eine Ischias acquirirte, welche die Kyphose der Lendenwirbelsäule und spastische Zusammenziehungen des rechten Musculus ileopsoas und der Erectores trunci im Gefolge hatte. Herdtmann schliesst aus seiner und der Beobachtung von Fopp (Ein seltener Fall von Scoliosis neuro-muscularis ischiadica — diese Zeitschrift Bd. VI, S. 435), dass es sich bei Wirbelsäulenverkrümmungen, wenigstens dieser Art (in der anterio-posterioren Richtung) um die Folge spastischer Muskelcontractionen handelt.

Die Therapie, die in Bettruhe mit Gewichtsbelastung an den Füssen, in Massage, Elektricität, Bädern und Mechanotherapie neben inneren Mitteln (Morphium, Antipyrin, Salicylsäure, Jodkali) bestand, hat keine Heilung gebracht. Doch ist das Heilverfahren noch nicht abgeschlossen.

Gocht-Würzburg.

H. Gross, Der erworbene Hochstand der Scapula. Beiträge zur klin. Chir., Bd. XXIV, Heft 3.

Gross berichtet über einen im städtischen Krankenhause in Altona beobachteten Fall von erworbenem Hochstande der Scapula bei einem dreijährigen Mädchen. Die „hohe Schulter" bestand nach Aussage der Mutter seit einem Jahre. Die rechte Scapula lag zwischen dem fünften Hals- und

dem vierten Brustwirbel, ihr medialer Rand war oben 4 cm, unten 3 cm von den Dornfortsätzen entfernt. Der obere Winkel sprang buckelartig nach oben und vorne vor, die Clavicula um 1 cm überragend. Der untere Winkel stand nicht ab, es lag also eine Verbiegung der Scapula vor. Die Schulter stand nur wenig höher als links; die Schwere des Armes verursachte Diastase der Gelenktheile. Die Musculatur war kräftig. Eine Photographie und ein Röntgenbild veranschaulichen die Verhältnisse. Die Aetiologie ist, wie dies Kölliker auch annahm, Rhachitis, für die noch doppelseitiges Genu varum, Verbiegung der Unterarme, Epiphysenverdickung, sprachen. Cervical- oder Dorsocervicalskoliose bestand nicht. Die Therapie bestand, wie in dem Falle von Kölliker, in Anlegung eines elastischen Gurtes, der vom Tuber ischii aus den oberen medialen Rand der Scapula nach unten zog. Operativ käme, wie Hoffa und Kölliker dies schon thaten, die Resection des prominirenden oberen Schulterblattwinkels in Frage, wie dies im Altonaer Krankenhause bei einem 68jährigen Arbeiter, der eine Knochenneubildung im medialen Theil der Fossa supraspinata hatte (Verknöcherung der Fascia supraspinata?), mit Erfolg ausgeführt wurde. Legal-Würzburg.

Loewe, Eugen, Fälle von Verlust des Deltamuskels mit erhaltener Erhebungsfähigkeit des Armes. Aerztliche Sachverständigen-Zeitung 1899, 18. Juli, Nr. 14, S. 303.

Es handelt sich um eine Mittheilung aus dem Institut zur Behandlung von Unfallverletzten in Breslau. Nach einleitenden anatomisch-physiologischen Ausführungen über die bei der Erhebung des Armes thätigen Muskeln und Erwähnung des von Duchenne im Hotel Dieu beobachteten analogen Falles theilt Loewe die Krankengeschichten von drei Patienten mit, die nach einem Trauma der Schulter einen totalen Schwund des Deltamuskels zu beklagen hatten, bei denen aber trotzdem die Erhebungsfähigkeit des Armes vollkommen erhalten war. Jedesmal war der Musculus supraspinatus stark hypertrophisch und hatte sich somit den gesteigerten Ansprüchen functionell angepasst und damit den fehlenden Deltamuskel ersetzt. Loewe kalkulirt mit Recht, „dass in den wenigen Fällen, bei denen trotz Lähmung, trotz Fehlens des Deltamuskels die Function des Armes eine leidliche ist, der Musculus supraspinatus eine andere Verlaufsrichtung hat, nicht um den Hals des Oberarms herumgeht, sondern mehr über den Kopf hinzieht und seine Ansatzstelle vielleicht noch tiefer als gewöhnlich liegt.“ H. Gocht-Würzburg.

Rothmann, Max, Ueber Wiederherstellung der Armfunction bei Lähmung des Musculus deltoides nach acutem Gelenkrheumatismus. Deutsche medicinische Wochenschrift 1899, Nr. 23, S. 373.

Verfasser theilt die genaue Krankengeschichte eines 23jährigen Patienten mit, der an isolirter Lähmung des Musculus deltoides nach acutem Gelenkrheumatismus litt. Es wird genau der Mechanismus der Armhebung zur Zeit der völligen Deltoideslähmung beschrieben, der vermittelst der Hilfsmusculatur (Serratus anticus major, Musculus supraspinatus, Pectoralis major, Coracobrachialis, Trapezius) vor sich geht. Der therapeutische Erfolg wurde erzielt durch täglich vorgenommene passive Bewegungen des Armes, Galvanisirung

des gelähmten Muskels mit absteigenden Strömen, Pinselungen der Schultergegend mit Jodvasogen, heisse Breiumschläge während der Nacht und innerliche Jodkaligaben. — Im Anschluss hieran erwähnt Rothmann noch die sonstigen in der Literatur bekannt gegebenen analogen Fälle (Duchenne, Hoffmann und Kron), und kommt zum Schluss auf die praktische Bedeutung der Ersatzfunction für den gelähmten Deltoides zu sprechen. „Erstens kann in jedem uncomplicirten Fall von Deltoideslähmung durch Uebung eine fast vollkommene Gebrauchsfähigkeit des Armes erzielt werden. Zweitens aber lässt sich erwarten, dass die Restitution des gelähmten Schultermuskels selbst, soweit sie überhaupt möglich ist, durch die Armhebung und den dadurch für den Muskel gegebenen Bewegungsimpuls beschleunigt und erleichtert wird." Der erste Satz dürfte in dieser Allgemeinheit auf Widerspruch stossen.

H. Gocht-Würzburg.

Mouchet, Fracturen des unteren Humerusendes. Mit Radiographien, 158 Abbildungen. Paris, G. Steinheil, Rue Casimir-Delavique 2, 1898.

Verfasser veröffentlicht in dieser Arbeit 103 Fracturen am unteren Humerusende, die in den letzten 2 Jahren im Hospital Trousseau von ihm selbst beobachtet worden sind. Er theilt dieselben je nach ihrer Häufigkeit in folgende Gruppen ein:

1. Fracturen des Condylus ext. 39 Fälle,
2. Supracondylus-Fracturen 37 Fälle,
3. Fracturen des Epicondylus int. 22 Fälle.

Da von den übrigen Fracturen nur vereinzelte unter seinen Fällen vorkommen, zählt er sie in beliebiger Reihenfolge auf:

T-, Y- und V-Fracturen (sus-condylo-intertercondyl.) 1 Fall,
Fracturen des Condyl. int. 0 Fälle,
Fracturen des Epicondyl. ext. 2 Fälle,
Epiphysentrennung am unteren Humerusende 2 Fälle.

Zur Ergänzung führt er noch an, ohne selbst Fälle beobachtet zu haben:

a) Fractura diacondyl. (Kocher),
b) Fractura rotulae (Hahn),
c) Fractura trochleae (Langier).

Nach einer kurzen Besprechung der Ossificationsprocesse am Humerusende und ihres Einflusses auf die Häufigkeit der verschiedenen Fracturen gibt Verfasser eine genaue Krankengeschichte jedes einzelnen Falles und schickt den verschiedenen Gruppen ausführliche Erörterungen voraus, in welchen er die Aetiologie, pathologische Anatomie, Diagnose und Symptome, Verlauf und Prognose mit Endresultat kritisch behandelt.

Ich kann hier nur einige der wichtigsten Schlussfolgerungen anführen, die Verfasser aus der Beobachtung seiner Fälle und dem Vergleich mit anderen Arbeiten zieht.

Die häufigste Ursache für diese Fracturen ist ein Fall auf die Handfläche bei gestrecktem oder gebeugtem Vorderarm. Weniger häufig handelt es sich um eine directe Gewalt gegen den Ellenbogen, wie sie gewöhnlich bei den Fracturen des Condylus int., den T-Fracturen und der Fractura diacondyl. stattfindet. Eine Verschiebung der Fragmente nach hinten entsteht am häu-

figsten bei den Fracturen des Supracondyl. und des Condyl. ext., nach aussen bei denen des Condyl. ext., während bei den Fracturen des Epicondyl. int. eine Verschiebung nach unten und innen die gewöhnliche ist.

Bestimmend für die spätere Function ist die Callusbildung, die entweder zu üppig wird mit Entstehung von Osteophyten, wie dies bei Kindern gar nicht selten vorkommt, oder es bildet sich difformer Callus infolge von mangelhafter Anpassung der Bruchstücke.

Bei geringer oder fehlender Verschiebung der Bruchstücke kommt man mit Massage und Ruhigstellung allein aus, ist dieselbe aber bedeutend, so kommt es im wesentlichen auf eine genaue Correction der Stellung an mit nachfolgendem Verband, für welchen Verfasser die dorsale Gipsschiene als die geeignetste ansieht bei mehr oder weniger flectirter Stellung im Ellenbogengelenk. Den Verband soll man nicht länger als 20 Tage auch in den schweren Fällen liegen lassen und möglichst frühzeitig mit Bewegungen anfangen. Eines sofortigen chirurgischen Eingriffs bedürfen nur die complicirten Fracturen, die offenen und solche mit Verletzung der Gefässe oder Nerven.

Zur Stellung der Diagnose ist die Radiographie unerlässlich, es muss ihr aber eine genaue klinische Untersuchung vorausgehen, sonst wird man leicht Täuschungen ausgesetzt, da z. B. der neugebildete Knochen für die X-Strahlen durchlässig ist. Es müssen sich eben beide ergänzen, aber der Vorrang gebührt immer noch der klinischen Untersuchung.

Das Buch ist vorzüglich ausgestattet und mit zahlreichen Radiographien versehen, die an und für sich gut ausgeführt sind, was die Aufnahme betrifft, dagegen ist ihre Wiedergabe im Druck vielfach verwischt und undeutlich.

Lilienfeld-Würzburg.

A. Oschmann, Ueber die operative Behandlung des tuberculösen Ellenbogengelenks und ihre Endresultate. Auf Grund des Materials aus der Klinik und Privatklinik des Herrn Professor Kocher zu Bern von 1872—1897 incl. Archiv für klinische Chirurgie Bd. 60 Heft 1 S. 177 ff.

Die vorliegende Arbeit zerfällt in zwei Abtheilungen; in der ersten beabsichtigt der Verfasser das in Frage kommende Material der Kocher'schen Klinik von 1893 ab in ähnlicher Weise zu bearbeiten, wie vor ihm E. Kummer den Zeitraum von 1872—1887 und J. Fischer von 1888—1893 verwertheten. Im zweiten Theile sollen die alten Fälle neu bearbeitet und eine allgemeine Uebersicht über das ganze Material überhaupt von 1872—1897 gegeben werden.

Die in dem vorliegenden Hefte erschienene erste Abtheilung soll Gegenstand dieses Berichtes werden.

Der grösste Theil der Erkrankungen fällt auf das Alter von 15—20 Jahren, in die Zeit der Entwickelung, hereditär belastet erschienen 60%. In 70% der Fälle waren anderweitige tuberculöse Erkrankungen festgestellt worden. Die beobachteten 35 Fälle werden eingetheilt in 15 Fälle primäre Ostitis, 5 Fälle primäre Synovitis und 15 Fälle Arthritis.

a) Bei der primären Ostitis ist am häufigsten das Olecranon befallen, danach der Condyl. extern. humeri; sollte demnach, wie von Vielen, das Trauma als eine wichtige Ursache angesprochen werden, so fände dies seine Erklärung in dem starken Hervortreten dieser Knochen, wodurch dieselben einer Verletzung leichter ausgesetzt sind.

Die klinischen Symptome sind weniger ausgesprochen: eine leichte Druckempfindlichkeit an einer bestimmten Stelle, ein geringer Schmerz bei gewissen Bewegungen, eine leichte, oft beschränkte Schwellung und eine verhältnissmässig gute Beweglichkeit. Die Kranken fühlen sich leidlich wohl, erst beim Durchbruch des Heerdes in das Gelenk tritt eine secundäre Erkrankung des letzteren und eine Verschlimmerung sämmtlicher Symptome ein.

b) Die primäre Synovitis ist seltener mit Sicherheit nachgewiesen. Die Schmerzen treten sehr früh auf, ebenso die Schwellung und die Bewegungsbeschränkung. Die Druckempfindlichkeit ist hier nicht so streng umgrenzt. Von der secundären Synovitis unterscheidet sich die primäre, dass erstere ganz plötzlich und gleich anfangs in hohem Grade auftritt. Sie führt schneller zur Operation als die Ostitis.

c) Bei der Arthritis finden wir eine Vermengung der Symptome der primären Ostitis und der primären Synovitis. Ein ausgesprochener Tumor albus mit seinem allbekannten Bilde liegt vor.

Der Verlauf der Erkrankung ist manchmal leidlich gutartig, bisweilen läuft sie sogar in spontane Heilung aus.

Nach einem chronischen Verlaufe ist dann das Ende eine bindegewebige oder knöcherne Ankylose.

Einen Anhalt für die Diagnose können auch die Fisteln geben, welche sich gewöhnlich in der Nähe des Heerdes befinden, meistens, wie erwähnt, auf eine primäre Ostitis hindeutend. — 37,6% der Fälle gingen mit Eiterung einher.

Auch Mischinfectionen kamen vor: tuberculös-staphylokokkisch, wobei die Tuberculose als das Primäre angesehen wird, während die Staphylokokken durch die Fisteln eingedrungen sein sollen. Das klinische Bild gestaltet sich dann so, dass längere Zeit unter mehr oder weniger starken Erscheinungen die Krankheit chronisch verläuft; plötzlich, ohne jede äussere Ursache, tritt eine Phlegmone auf, die das Bild der tuberculösen Erkrankung vollständig verdecken kann.

Ueber die Prognose gibt der Verfasser nichts Näheres an.

27 Fälle wurden operativ und die übrigen conservativ behandelt, doch wurden nur 2 derselben ausschliesslich conservativ, allerdings mit den traurigsten Erfolgen, behandelt; die übrigen wurden doch später operirt. Von der Anwendung der Jodoformeinspritzung wurde kein Erfolg beobachtet.

Es werden die einzelnen Operationsmethoden statistisch besprochen, sowie die Erfolge derselben. Gestorben sind nur zwei Patienten. Soweit der Verfasser seine Nachforschungen anstellen konnte, sind von 27 Kranken 18 sehr gut geblieben, d. i. 66,7%. Es ist demnach festgestellt worden, dass die Operation keinen ungünstigen Einfluss auf das Gesammtbefinden oder die Verallgemeinerung der Tuberculose hat.

Von 26 operirten Fällen blieben gut gebrauchsfähig 9 Fälle, zu leichter Arbeit fähig 15 Fälle; ganz unbrauchbar 2 Fälle. Hand und Finger sind zum grössten Theil normal leistungsfähig geblieben. Bezüglich der Beweglichkeit im Ellenbogengelenk blieben die Rotationsbewegungen eher erhalten wie die Flexion oder Extension. Die Kraft des Armes war durchweg geschwächt. Es werden zum Schluss die auf 12 Tafeln beigefügten 44 meist sehr klaren Röntgenbilder besprochen, woran sich die Casuistik des ersten Theiles schliesst.

Jedwede theoretischen Erwägungen oder Schlüsse hat der Verfasser bis zum Ende des zweiten Theiles hinausgeschoben. Max Wagner-Würzburg.

E. Albert, Zur Lehre von der sogen. Coxa vara und Coxa valga. Mit 24 Tafeln und 4 Textbildern. Wien 1899, Hölder.

Verfasser wurde zur Abfassung seiner A. Lorenz gewidmeten Monographie durch die Betrachtung mehrerer Präparate veranlasst, die sich in den Wiener anatomischen Sammlungen finden. Nach einer kurzen historischen Einleitung wendet er sich zu den Versuchen, den Begriff der Coxa vara und valga anatomisch genau zu definiren. Er stellt sich dabei auf die Seite derjenigen Autoren, welche im Gegensatz zu Kocher die Varusstellung nicht in der Trias Adduction, Flexion und Auswärtsrotation finden, betont dann aber mit vollem Recht, dass eine einfache Adductionsstellung noch nicht als Coxa vara bezeichnet werden dürfe, da sonst mit jedem Genu valgum ja auch gleichzeitig eine Coxa vara verbunden sei. Er weist dann darauf hin, dass die Verbiegung des proximalen Femurendes im Sinne der Coxa vara bisweilen auf einer Richtungsänderung des Schenkelhalses, bisweilen aber auch auf einer Veränderung in der Epiphysenlinie oder einer Deformirung des Schenkelkopfes beruhe, dass ferner derartige Veränderungen durch verschiedenartige Processe zu Stande kommen können und kommt schliesslich auf die Versuche des Referenten (diese Zeitschrift Bd. 6) zu sprechen, die Varus- resp. Valgusstellung durch den „Richtungswinkel" zahlenmässig zu bestimmen. Da die Besprechung der Differenzpunkte, welche sich hierbei ergeben haben, den Rahmen eines Referates überschreiten würden, hat Referent seine diesbezüglichen Anschauungen an anderer Stelle dieses Heftes niedergelegt.

Albert sucht dann einen Maassstab für die klinische Determination des Varusbegriffes und findet denselben in der Veränderung des Excursionskegels des Femur, resp. dessen normalerweise fast elliptischen Querschnitts. Solche Messungen lassen sich mit dem Perimeter ausführen. Die Bewegungsbeschränkung bei den verschiedenen Arten der Coxa vara ist eine verschiedene; allen gemeinsam ist die Abductionshemmung. Bei Erörterung der Frage, ob nicht der veränderte Neigungswinkel schon an und für sich Veränderungen in der Beweglichkeit des Gelenkes setzt, weist er an der Hand zweier schematischen Zeichnungen nach, dass die Gelenkbänder eine Hemmung der Abduction nicht setzen können, während sich für die Musculatur der Adductorengruppe Ursprungs- und Ansatzpunkte zwar von einander entfernen, ein Umstand, der aber bei der grossen Länge der Adductoren nicht als hemmend in Betracht kommt. Das Nämliche trifft für die pelvitrochantere Musculatur zu. Es bleiben also die Hemmungen übrig, welche durch die Veränderungen am Knochen selbst gegeben sind. Nach Besprechung der diesbezüglichen Hofmeister'schen Darlegungen stellt er unter Berücksichtigung der neueren Erfahrungen folgende Ursachen für die Verschiebung des Excursionsgebiets auf: 1. Stellung der Gelenkpfanne (Beckendeformationen bei Osteomalacie und Rhachitis). 2. Torsion der Schenkeldiaphyse (am deutlichsten bei mit Dislocatio ad peripheriam ausgeheilten Diaphysenfracturen). 3. Verbiegung, eventuell Knickung des Schenkelhalses selbst (Hofmeister's Schema). 4. Verstellung oder Gleitung der Kopfkappe selbst (in der Hauptsache Veränderung der Lage der Articulationsfläche

zum Hals. Die Richtung einer auf dem Kopfäquator im Drehpunkt errichteten Senkrechten [„Halbachse"] gibt ein Bild davon, nach welcher Richtung der Excursionskegel verschoben ist). Bei den Untersuchungen darüber, wieviel von dem Kopfknorpel auch bei extremen Bewegungen stets innerhalb der Pfanne bleibt, fand sich ein sphärisches Dreieck, in dessen Bereich die Fovea capitis liegt. Schliesslich macht Albert noch auf die Thatsache aufmerksam, dass die Gelenkfläche bisweilen auf den oberen Theil des Schenkelhalses fortgeführt ist. Er gibt dann die genaue Schilderung der eingangs erwähnten Präparate und eigener klinischer Beobachtung, deren Einzelheiten insbesondere zusammen mit den vortrefflichen Abbildungen im Original nachzusehen sind. Besonders beachtenswerth sind Combinationen von Genu varum und valgum mit Coxa vara und 2 Fälle von Combination der Luxatio coxae einerseits mit Coxa vara auf der anderen Seite.

Im zweiten Capitel bespricht Albert die verschiedenen Formen der Coxa valga, für die er den besseren Namen des Collum valgum vorschlägt. Er fand das Collum valgum 1. bei Paralyse des Beines. 2. Bei Beinen mit wesentlich verminderter Activität, doch ohne Lähmung. 3. Bei Osteomyelitis des Darmbeins. 4. Bei Rhachitis. 5. Bei Osteomalacie. 6. Bei multipler Exostosenbildung. 7. Bei Luxation des anderseitigen Hüftgelenks (infolge von Osteomyelitis des Darmbeins). 8. Bei Genu valgum. Für alle diese Gruppen bringt er instructive Beispiele unter Beifügung vortrefflicher Abbildungen.

In einer Schlussbemerkung macht Albert darauf aufmerksam, dass es wünschenswerth sei, die Mikulicz'schen Angaben über die Form des normalen Femur an der Hand des neubeobachteten Materials von neuem nachzuprüfen und dass entsprechende Untersuchungen bereits in Angriff genommen seien. Adolf Alsberg-Cassel.

Sudeck, Zur Anatomie und Aetiologie der Coxa vara adolescentium. Zugleich ein Beitrag zu der Lehre von dem architektonischen Bau des coxalen Femurendes. Archiv für klinische Chirurgie Bd. 59 Heft 2 S. 504.

Sudeck gibt zunächst die Beschreibung eines Präparates von Schenkelhalsverbiegung aus der Sammlung der chirurgischen Abtheilung des neuen allgemeinen Krankenhauses zu Eppendorf und zieht einen Vergleich mit analogen Fällen der Literatur. Die Resultate der anatomischen Untersuchung des Schenkelhalses und seine Schlüsse bezüglich der Aetiologie der Vara adolescentium fasst er in folgenden Sätzen zusammen:

„1. Das Knochenbälkchensystem des Oberschenkelhalses, das dem Oberschenkel die Zugfestigkeit verleiht (der Zugbogen), verläuft nicht nur in frontaler Richtung, wie in Fig. 5, sondern auch in der schrägen Frontalebene von hinten unten nach oben vorne. Es bestehen also Einrichtungen, die normaliter den Oberschenkelhals gegen Verbiegung nach unten und nach hinten schützen. Bei einer hypothetischen Insufficienz des gesammten Zugbogensystems ist deshalb eine Verbiegung nach unten und hinten vorauszusehen.

2. Da bei der Coxa vara adolescentium die Verbiegung in diesen beiden Richtungen und zwar an der nachweislich am meisten beanspruchten Stelle des Zugbogens eintritt, so kann diese Erkrankung als der Ausdruck einer Insufficienz des gesammten Zugbogensystems bezeichnet werden.

3. Es besteht beim Erwachsenen eine Einrichtung, die durch vermehrte Ablagerung von Knochensubstanz in dem Zugbälkchensystem die Zugfestigkeit des Schenkelhalses erhöht, in Gestalt einer äusserlich sichtbaren Knochenleiste, die sich vom oberen Gelenkknorpel des Schenkelkopfes über die Mitte des Schenkelhalses erstreckt und in ihrer ganzen Ausdehnung den Höhepunkt des Zugbogens bezeichnet. Obgleich diese Verstärkungsleiste des Zugbogens einen regelmässigen und nur individuell variirten Befund darstellt, ist sie bisher den Autoren entgangen.

4. Diese Verstärkungsleiste ist bei jugendlichen Individuen nicht vorhanden. Ihre Bildung kann man in der Pubertätszeit beobachten.

Bei Kindern bleibt der ursprünglich knorpelig angelegte Schenkelhals in seinem vorderen oberen Umfang noch lange knorpelig, d. h. an dieser Stelle ist die Epiphysenlinie, die an den übrigen Schenkelhalstheilen durch Verknöcherung bereits in zwei Theile (die Epiphysenlinie des Trochanter major und die des Kopfes) getrennt ist, in ihrer Continuität bestehen geblieben. Während der Pubertätszeit trägt der Schenkelhals noch an seiner kopfwärts gelegenen Seite einen Knorpelüberzug, der mit dem Knorpel des Gelenkkopfes communicirt. Durch Verknöcherung dieses Knorpels entsteht die Verstärkungsleiste des Zugbogens und zwar gleichzeitig mit der Verknöcherung der Epiphysenlinie. Die Verstärkungsleiste ist im Grunde als eine epiphysäre Bildung anzusehen.

5. Auf geeignet angelegten Frontalschnitten (der vorderen Hälfte des coxalen Femurendes) erkennt man nicht nur die Verstärkungsleiste, sondern überhaupt fast die ganze Epiphysenlinie als einen Theil und eine wesentliche Verstärkung des Zugbogens.

6. Die bisher gelieferten genauen makro- und mikroskopischen Beschreibungen von Coxa vara zeigen, dass dieselbe ohne pathologisch-anatomische Veränderung der Knochensubstanz einfach durch relative Ueberbeanspruchung des Zugbogens zu Stande kommen kann, d. h. also z. B. dadurch, dass dem jugendlichen Schenkelhals die Functionen des erwachsenen Schenkelhalses zugemuthet werden, denen er aus den erörterten physiologischen Gründen nicht gewachsen sein kann.

7. Da diese Annahme in den Schilderungen der Autoren als zutreffend auf das Deutlichste nachweisbar ist, denn wir sahen, dass fast ausschliesslich Jünglinge betroffen sind, die wie Männer arbeiten, so können wir ungezwungen die alleinige Ursache der Coxa vara adolescentium in dem Missverhältniss zwischen Ausbildungsstadien und Beanspruchung des jugendlichen Schenkelhalses oder, mit anderen Worten, in einer relativen Ueberbeanspruchung sehen. Dass stets nur das Zugbogensystem, nicht aber das System der Druckbälkchen primär nachgibt, wird sehr verständlich durch die Beziehungen des Zugbogens zu den Epiphysenlinien.

8. Das von mir beschriebene Präparat zeigt Eigenthümlichkeiten, wie sie bisher nur noch an einem Präparat von Lauenstein beschrieben sind. Ich halte es für eine Schenkelhalsverbiegung. Ob es die typische Form der Coxa arva adolescentium ist, lasse ich aus Mangel an weiteren Erfahrungen dahingestellt.

H. Gocht-Würzburg.

Joachimsthal, Ueber Coxa vara traumatica infantum. Archiv für klinische Chirurgie 1899, Bd. 60 Heft 1.

Nachdem die Arbeiten der letztvergangenen Jahre über Coxa vara sich naturgemäss mehr mit dem Wesen und der Behandlung dieser Schenkelhalsverbiegung beschäftigt haben, forschen die neuesten Veröffentlichungen nach der Entstehung derselben und suchen über ihre verschiedenen Formen Aufschluss zu geben. Dem gleichen Zwecke dient auch die vorliegende Arbeit Joachimsthal's. Im Gegensatz zu denen, die eine Spätrhachitis als Ursache für die Coxa vara adolescentium annehmen, glaubte Kocher auf Grund seiner eigenen Beobachtungen juvenile Osteomalacie als ihre Ursache ansprechen zu müssen und nimmt als deren Sitz die Epiphysenlinie in Anspruch, an der ein neues Stück Hals, nach abwärts und rückwärts gebogen, angebildet wird. Dem entsprachen auch die Beobachtungen von Sprengel; es wurde nach dem Befunde Coxa vara adolescentium angenommen; die Operation förderte Präparate zu Tage, welche den Hofmeister'schen und Kocher'schen Abbildungen sehr ähnlich waren, deren genaue Untersuchung jedoch ergab, dass es sich um echte traumatische Lösung und nachträgliche deforme Wiederverwachsung in der Kopfepiphysenlinie des Femur gehandelt habe. Entgegen den Sprengel'schen Beobachtungen, dass gerade das Ende der Wachsthumsperiode besonders geeignet für die Entstehung dieser traumatischen Form der Coxa vara sei, versucht der Verfasser an der Hand der Krankengeschichte eines von ihm beobachteten Falles zu zeigen, „dass auch für die Schenkelhalsverkrümmungen im frühen Kindesalter ein offenbar traumatischer zu einer Lösung der Kopfepiphyse führender Anlass die Deformität einleiten und bedingen kann". Ein 5½jähriges Mädchen soll vor 7 Monaten nach einem Sprung durch einen Reifen über heftige Schmerzen in der rechten Hüfte geklagt haben, die sie jedoch nicht hinderten, noch zwei Treppen hoch ohne Unterstützung zu gehen; nach 2 Tagen liessen die Schmerzen nach, seitdem bestand andauernd hinkender Gang. Die Untersuchung des nichtrhachitischen Kindes ergab eine rechtsseitige Schenkelhalsverbiegung in der Richtung nach abwärts.

Joachimsthal glaubt nun aus dem (mit abgebildeten) Röntgenbilde als Ursache der Schenkelhalsverbiegung eine Lösung in der Kopfepiphyse des Femur mit nachträglicher Wiederverwachsung in deformer Stellung erkennen zu können.

Links ist ein normaler Schenkelhals mit deutlicher Kopfepiphysenlinie zu sehen, der Richtungswinkel beträgt etwa 40°. Rechts zeigt sich der Oberschenkelschaft adducirt, der Trochanter 2 cm höher als auf der Gegenseite, der Kopf ist nach unten gesunken, die Knorpelfuge deutlich zu sehen; dagegen ist die „deutlichst erkennbare" Verschiebung in der Knorpelfuge weniger auffallend zu sehen, der Schenkelhalswinkel beträgt 65°.

Dem Unterzeichneten erscheint nach diesem Befunde die Aussage, es habe sich um eine traumatische Epiphysenlösung mit nachträglicher Wiederverwachsung in deformer Stellung gehandelt, nicht berechtigt; denn, wenn das genannte Trauma in der Kopfepiphysenlinie stattgefunden hätte, müsste die Verwachsung stets knöchern erfolgt sein; da wir aber hier die Knorpelfuge

noch deutlich sehen, kann es sich nicht um eine traumatische Epiphysenlösung gehandelt haben; es lag demnach eine „gewöhnliche" Coxa vara vor. Des Näheren hierauf einzugehen, dürfte an dieser Stelle zu weit führen, Referent behält sich solches für eine demnächst erscheinende Arbeit vor. Der Verfasser wünscht zum Schlusse seiner Arbeit, dass in künftigen einschlägigen Fällen stets die traumatische Entstehung der Deformität in den Kreis der Erwägungen gezogen werde. Max Wagner-Würzburg.

Hoffa, Die moderne Behandlung der angeborenen Hüftgelenksverrenkungen. Archiv für klinische Chirurgie Bd. 59 Heft 2 S. 525.

Nach den Fehlresultaten, die die rein orthopädische Behandlung der angeborenen Hüftgelenksverrenkungen (v. Volkmann, Hessing) gab, kam zunächst die Periode der blutigen Operationen, der Resectionen (Margary), der Periost-Knochentransplantationen (König) und der eigentlichen blutigen Reposition des Kopfes in eine neugebildete Pfanne (Hoffa-Lorenz). Der Periode der blutigen Operationen folgte dann die der unblutigen, in der wir uns zur Zeit noch befinden.

Hoffa hat an einem Material von 127 Fällen das unblutige Verfahren 170mal, und zwar an 84 einseitigen und 73 doppelseitigen Luxationen, verwendet.

Er constatirt, dass es nach Paci's Methode bei jungen Kindern gelingt, eine wirkliche Reposition zu erzielen, hat aber die Nachbehandlung dann stets nach Lorenz geübt, rechnet also die so erreichten Resultate zu denen der Lorenz'schen Methode. So hat er die Methode Paci-Lorenz 71mal, die Methode von Schede 22mal, die von Mikulicz 9mal erprobt. 25 Fälle wurden schliesslich nach einer eigenen Methode behandelt, die sich aus den bei den übrigen Fällen genannten Resultaten und pathologisch-anatomischen Untersuchungen an Präparaten und bei blutigen Operationen ergab.

Das im allgemeinen gewonnene Urtheil Hoffa's geht dahin, dass die bei der unblutigen Behandlung erzielte Reposition nur selten bestehen bleibt; in der Regel ist das Endresultat nur eine Transposition des Kopfes nach vorn und oben unterhalb oder neben die „Spina ilei anterior superior". Die functionellen Resultate sind aber auch bei den Transpositionen oft relativ sehr günstige, da der transponirte Kopf unterhalb oder neben der „Spina ilei anterior inferior" einen festen Widerhalt am Becken findet.

Im einzelnen gestalteten sich die Ergebnisse der Nachuntersuchung unter stetiger Controlle des Röntgenbildes folgendermassen:

1. Methode Lorenz: Zur Feststellung der gewonnenen Resultate sind bei den folgenden Betrachtungen nur diejenigen Fälle herangezogen, bei denen die Behandlung abgeschlossen ist, so zwar, dass Patienten mindestens ½ Jahr lang ohne jeden Verband gegangen sind. So kommen für die Methode Lorenz 64 Fälle in Betracht, 42 einseitige, 22 doppelseitige Luxationen im Alter von 2—8 Jahren. Bei allen diesen Fällen ist die Reposition geglückt. Die forcirte Streckung hat jedoch bei älteren Kindern, namentlich bei doppelseitigen Luxationen, eine grosse Reihe von Nachtheilen gezeitigt, Quetschungen der Weichtheile, Einreissen der Vulva, Vereiterungen der Hämatome in der Adductorengegend, einmal eine Fractur des Oberschenkels bei einem rhachitischen Kinde.

vor allem aber in 2 Fällen völlige Lähmung des Ischiadicus. Ein Kind ist an den Folgen der Operation nach 24 Stunden im Shock gestorben. Es ist daher nicht rathsam, die Reposition bei älteren Kindern zu forciren. Das achte Lebensjahr bildet wohl die Grenze für einseitige, das sechste Lebensjahr für doppelseitige Luxationen. Bei älteren Patienten gelingt es zuweilen, die Reposition ohne Gefahr zu erzielen, nachdem man durch wiederholte präliminare Tractionen in Narkose den Schenkelkopf vorher mobilisirt hat.

Von den 42 einseitigen Luxationen blieb die dauernde Reposition in 4 Fällen bei jüngeren Kindern bestehen, bei dem ältesten 6jährigen Kind ist jetzt das Bild vorhanden, wie es etwa einer „Coxa vara" entspricht. Die drei anderen sind als völlig geheilt zu betrachten. Einmal ist völlige Reluxation erfolgt. 25mal wurde eine Transposition des Kopfes nach vorn und oben, 11mal nach vorn und neben die „Spina ilei anterior inferior" constatirt. Bei den Transpositionen fühlt man den Kopf entweder nach unten und innen, von dem vorderen oberen Darmbeinschenkel oder nach vorn und aussen von diesem. Der Schenkelhals steht in der Regel völlig sagittal und der Trochanter major oberhalb der Roser-Nélaton'schen Linie. Die Beine stehen in der Regel abducirt und nach aussen rotirt. Bei den Transpositionen nach vorn und oben ist das Trendelenburg'sche Phänomen in der Regel verschwunden und dem entsprechend das functionelle Resultat in der Regel ein gutes.

Bei den Transpositionen neben die Spina ist das kosmetische und functionelle Resultat schlechter, der Trochanter springt dann meist stark hervor und die Kinder knicken beim Gehen noch mehr oder weniger stark ein. Auch mit den transponirten Beinen können die Kinder, ohne zu ermüden, in der Regel den ganzen Tag umherspringen. Von den 22 doppelseitigen Luxationen im Alter von 1¾—8 Jahren ist 3mal beiderseitiges, völliges Recidiv erfolgt, 4mal fand sich Reposition auf der einen und Transposition des Kopfes auf der anderen Seite. 15mal fand sich eine beiderseitige Transposition der Köpfe nach vorn und oben, oder nach vorn und neben die Spina. Bei diesen letzten Fällen ist das functionelle und kosmetische Resultat ein befriedigendes.

Neubildungen von Knochen an der Pfanne hat Hoffa nicht constatiren können. Röntgenbilder können nur dann zur Entscheidung dieser Frage herangezogen werden, wenn die Patienten in verschiedenen Stadien der Reposition bei genau derselben Beckenneigung, bei genau gleichem Abstand der Röhre, über genau demselben Punkte des Beckens geröntgent worden sind. Ueber das Vorhandensein der Pfanne gibt das Röntgenbild auch unsichere Auskunft. Der Mangel einer jeden Pfanne ist eine ausserordentlich grosse Seltenheit.

2. Methode Schede: Die Resultate der Schede'schen Behandlung gestalten sich folgendermassen:

Bei 13 einseitigen Patienten im Alter von 6½—16 Jahren wurden als Dauerresultate constatirt: eine Reluxation nach hinten, sieben Transpositionen des Kopfes nach vorn, fünf neben die Spina. Bei doppelseitigen Luxationen im Alter von 7—13 Jahren eine Reluxation, 1mal Transposition nach vorn, 4mal Transposition neben die Spina. Hoffa hat die Schede'sche Methode nur bei älteren Kindern verwerthet und war sich von vornherein bewusst, dass er bei diesen keine Reposition, sondern nur eine Transposition des Kopfes erzielen würde. Hoffa schildert ausführlich die pathologisch-anatomischen

Veränderungen bei congenitalen Hüftluxationen und zeigt an einer grossen Zahl anatomischer Präparate, dass schon etwa vom siebenten Lebensjahre an Schenkelkopf und Pfanne solche Veränderungen eingehen, dass eine wirkliche Reposition dann gar nicht mehr möglich ist. Der Kopf kann dann im günstigsten Falle in das Niveau der Pfanne heruntergezogen und mit einem Theil in die Pfanne implantirt werden. Ein wirkliches concentrisches Umfassen des Kopfes von Seiten der Pfanne ist aber nicht mehr möglich.

3. Methode Mikulicz: Hoffa hat, wie er bereits früher schon mitgetheilt hat, die ursprüngliche Mikulicz'sche Methode so modificirt, dass er zunächst die Schenkelköpfe nach Lorenz reponirt, sie dann für 2—3 Wochen in Abduction und Einwärtsrotation eingipst und sie dann auf den Mikulicz'schen Lagerungsapparat bringt, so zwar, dass die Beine in Abduction und Einwärtsrotation gehalten werden. Hoffa hat die Methode in dieser Weise nur bei ganz jungen Kindern mit doppelseitigen Luxationen verwendet. Bei den 7 Kindern, bei denen die Behandlung abgeschlossen ist, wurden vier völlige Heilungen erzielt und 3mal Repositionen nach vorn und oben, aber ebenfalls mit ausgezeichnetem Resultat.

4. Methode Hoffa: Schon im ersten Jahre nach der Publication von Lorenz über seine unblutige Behandlung ergab sich Hoffa die Thatsache, dass bei der Methode in der Regel nur Transpositionen des Kopfes nach vorn entstehen. Als Ursache hierfür sieht Hoffa einmal an das Vorhandensein eines Ligamentum teres, das, wenn es vorhanden, in der Regel hypertrophisch ist und daher die dauernde Reposition unmöglich machen wird, indem es sich zwischen Kopf und Pfanne einklemmt. Weiterhin ist dann die Methode der Lorenz'schen Nachbehandlung zu beschuldigen. Der stark nach aussen rotirte Schenkelkopf muss bei allmählicher Verminderung der Abduction und functioneller Belastung des Beines an der, eine schiefe Ebene darstellenden Pfanne in die Höhe gleiten, um so mehr als bei der in der Regel bestehenden Anteversion des Schenkelhalses der Kopf direct von der Pfanne abgehebelt wird.

Hoffa ist deshalb von der Lorenz'schen Methode der Nachbehandlung abgegangen und fixirt nunmehr das Bein nach pathologisch-anatomischen Untersuchungen und den bei blutigen Operationen gewonnenen Erfahrungen nach der Reposition in Abduction und Innenrotation.

Auch die Reposition selbst hat Hoffa modificirt, indem er das flectirte, abducirte und nach aussen rotirte Bein wie einen Pumpenschwengel unter allmählich mehr und mehr zunehmender Hyperextension in der Horizontalen hin- und herführt. Er dehnt sich also die vordere Pfannentasche sehr gut aus und hebelt schliesslich den Kopf in die Pfanne hinein, indem er seinen Vorderarm unter den Trochanter legt und ihn kräftig in die Höhe drückt. Der Gipsverband, welcher das Bein nachträglich fixirt, reicht bis zu den Malleolen herab und wird dem Becken und der Trochantergegend gut anmodellirt.

Die Methode hat bei 17 einseitigen und 3 doppelseitigen Luxationen im Alter von $1^1/_2$—13 Jahren folgende Resultate ergeben. Von den 17 einseitigen Fällen sind 9 völlig geheilt. 8mal ist eine Transposition der Köpfe nach vorn erfolgt. Bei den 3 doppelseitigen Luxationen ist 1mal völlige Heilung, 1mal Transposition nach vorn und oben, 1mal Transposition nach vorn und neben die Spina zu Stande gekommen.

Wenn von völliger Heilung gesprochen wird, so ist immer zu bedenken, dass eine absolut normale Heilung bei den bestehenden Defecten nicht zu erwarten ist, dass vielmehr stets nur das unter dem gegebenen Umstand Erreichbare gemeint ist.

Ein Ueberblick über die Resultate der unblutigen Operationen ergibt, dass sich die ursprünglich von Lorenz gehegten Erwartungen nicht erfüllt haben. Immerhin sind die functionellen Resultate in der grössten Ueberzahl befriedigende. Kommt man nun mit dem unblutigen Verfahren nicht zum Ziel, treten auch nach wiederholten Versuchen Reluxationen ein, oder lassen die functionellen Resultate zu wünschen übrig, so bleiben jetzt noch die blutigen Methoden übrig.

Hoffa ist nach wie vor mit seinen Resultaten, die er bei jüngeren Kindern mit der Hoffa-Lorenz'schen Operation erzielt hat, sehr zufrieden. Er demonstrirt der Versammlung einige Luxationen, die er vor 3—4 Jahren blutig operirt hat. Die Kinder weisen ideale Heilresultate auf. Hoffa empfiehlt seine blutige Operationsmethode nur für Kinder bis zu etwa dem achten Lebensjahre. Bei älteren Kindern treten infolge der anatomischen Veränderungen am Schenkelkopf leicht Ankylosen ein.

Bei älteren einseitigen Luxationen empfiehlt er die schiefe subtrochantere Osteotomie. Bei älteren doppelseitigen Luxationen die von ihm sogen. Pseudarthrosenoperation, deren Resultate von Paradies mitgetheilt worden sind. Es wird eine Patientin demonstrirt, die vor 5 Jahren nach dieser letzteren Methode operirt worden ist und die ebenfalls ein tadelloses Resultat aufweist. Beide letztgenannte Operationen geben überhaupt so gute functionelle Resultate, dass sie wohl empfohlen zu werden verdienen. Es ist jedenfalls viel rationeller, diese an sich ja ganz ungefährlichen Operationen auszuführen, als durch forcirte unblutige Repositionsversuche oft unheilbaren Schaden zu stiften.

(Selbstbericht.)

J. Bide, Ueber die congenitale Hüftgelenksluxation und ihre Behandlung. Montluçon, Imprimerie du Centre Médical 1899.

Verfasser gibt einen geschichtlichen Rückblick über die verschiedenen Stadien in der Behandlung der angeborenen Hüftgelenksluxationen, um dann die verschiedenen Methoden der blutigen und unblutigen Operationen von Lorenz und Hoffa genauer zu beschreiben. Auch die pathologisch-anatomischen Veränderungen am Gelenk und am Femurkopf werden angeführt, wobei Verfasser sich im wesentlichen den bekannten Ausführungen der obigen Autoren anschliesst. Lilienfeld-Würzburg.

Kondring, Ueber Osteotomia subtrochanterica obliqua bei Luxatio coxae congenita. Inaug.-Diss. Würzburg 1899.

Nach Besprechung der verschiedenen therapeutischen Massnahmen, die man im Laufe der Zeit bei der congenitalen Hüftgelenksluxation angewandt hat, also hauptsächlich der blutigen und unblutigen Einrenkung der Luxation, beschreibt Verfasser die anatomischen Veränderungen, welche sich bei älteren Patienten am Gelenkkopf, der Kapsel und der in Frage kommenden Muskeln ausbilden und erörtert dabei die Contraindication der erwähnten Repositionsmanöver. Wenn eine Fixation des Femurkopfes nicht zu Stande gekommen

ist, so kann man für den Fall, dass eine Reposition nicht zu erreichen ist, durch eine Resection des Schenkelkopfes eine Fixation des Femur am Becken zu erreichen suchen, hat indessen der Gelenkkopf eine feste Stütze am Becken, so erreicht man, namentlich bei einseitiger Luxation, durch die Osteotomia subtrochanterica obliqua bessere Resultate, da durch diese Operation eine bedeutende Verlängerung der erkrankten Extremität bedingt ist. Kirmisson, der zuerst bei angeborener Hüftluxation die Osteotomia subtrochanterica obliqua ausführte, empfiehlt dieselbe in allen Fällen, wo die Patienten das erste Decennium überschritten haben, Hoffa schliesst sich ebenfalls dieser Ansicht an, doch erscheint ihm die Operation hauptsächlich nur bei einseitigen älteren Luxationen, bei denen die obenerwähnten Bedingungen zutreffen, zweckentsprechend zu sein, während er bei doppelseitigen congenitalen Luxationen des Hüftgelenks, bei denen die Reposition unmöglich ist, die Resection der Gelenkköpfe vorzieht. Indem Verfasser das in der Klinik von Hoffa geübte Verfahren der schiefen subtrochanteren Osteotomie beschreibt, erörtert er an einer Reihe von Fällen den Nutzen der Operation, welche bis jetzt recht erfreuliche Resultate aufzuweisen hat. A. Bösch-Würzburg.

Gocht, Ueber Blutergelenke und ihre Behandlung. Archiv für klin. Chirurgie Bd. 59 Heft 2 S. 482.

Nach Bekanntgabe der Krankengeschichten von drei Patienten, die in der Klinik von Professor Hoffa in Behandlung gestanden haben, werden zunächst die Stammbäume der beiden Bluterfamilien demonstrirt, welche das von Grandidier formulirte Vererbungsgesetz bei Hämophilie vollkommen bestätigen. Sodann werden auf Grund der Eintheilung, die König gegeben hat, die klinischen Symptome und die pathologisch-anatomischen Befunde besprochen; besonders instructiv sind die Röntgenbilder in dieser Beziehung, die von den verschieden schwer erkrankten Kniegelenken angefertigt waren.

Nach ausführlicher Darlegung der Schwierigkeiten, die sich oft bezüglich der Diagnose bei Blutergelenken ergeben, wird noch im allgemeinen Folgendes constatirt: Die Blutergelenke gehören zu den häufigsten Symptomen der Hämophilie und treten meist früh, in der Zeit des Gehenlernens, in Erscheinung; die Kniegelenke sind ganz besonders dafür beanlagt. Fast ausnahmslos sind an den intraarticulären Blutungen Traumen grösserer oder geringerer Art Schuld; die Disposition zu Gelenkblutungen nimmt mit zunehmendem Alter ab.

Eingehend wird zum Schluss die Therapie besprochen. Dabei spielt die Prophylaxe eine grosse Rolle. Bei frischen Gelenkblutungen muss man im allgemeinen das Gelenk ruhig stellen, Compression ausüben, feuchtwarme Umschläge oder Eis appliciren. Mitunter ist auch ein vorsichtiger Gebrauch des befallenen Gelenks gestattet. Ausserdem muss man für Kräftigung der central vom Gelenk gelegenen Muskeln durch Massage, Elektricität etc. sorgen.

Wiederholen sich die Ergüsse, werden sie nur langsam resorbirt, bildet sich Contracturstellung aus, so tritt die orthopädische Behandlung in den Vordergrund. Punctionen der Gelenke sind möglichst zu vermeiden, ebenso alle gewaltsamen Manipulationen. Ist es bereits zu bleibenden Deformitäten der Gelenke gekommen, so sind einzig und allein Schienenhülsenapparate am

Platze, die, gut und exact gearbeitet, durch allmählichen Zug den Gelenken wieder ihre Stellung verschaffen.

Die Erfolge an den drei Patienten, deren Kniegelenke wieder vollkommen gerade gestreckt sind, werden durch Photographien belegt und empfehlen die Güte dieser mechanischen Therapie. H. Gocht-Würzburg.

Hoffa, Zur Behandlung der habituellen Patellarluxation. Archiv für klin. Chirurgie Bd. 59 Heft II S. 543.

Bei einem 14jährigen Mädchen mit habitueller, auf Schlaffheit der Gelenkkapsel beruhender Patellarluxation hat Hoffa mit sehr gutem Erfolg die Le Dentu'sche Operation, d. i. Blosslegung der Kapsel auf der medialen Seite, Faltung der Kapsel dortselbst in Form einer Wurst und festes Vernähen des so entstehenden Stranges ausgeführt. (Selbstbericht.)

Reuter, Beiträge zu den Untersuchungen über die spontane Geradestreckung der rhachitischen Unterschenkelverkrümmungen. Inaug.-Dissertation. Kiel 1899.

Nach einer kurzen historischen Einleitung über das Wesen der Rhachitis und über das Entstehen der Verkrümmungen der Diaphysen der langen Röhrenknochen wendet sich Reuter der Frage der einzuschlagenden Therapie dieser Deformitäten zu, speciell der Crura vara rachitica. Kamps hatte 1895 in einer Dissertation 32 Fälle besprochen, die er an der Tübinger chirurgischen Klinik 4—5 Jahre nach der Aufnahme auf die inzwischen erfolgte Geradestreckung hin untersuchte, und dabei festgestellt, dass bei der grossen Mehrzahl rhachitischer Unterschenkelverkrümmungen, selbst der höchsten Grade, spontane Geraderichtung eintritt; bestand dagegen die Verkrümmung im Alter von 6 Jahren noch unverändert fort, so blieb die Spontanheilung überhaupt aus.

Reuter konnte nun von den von 1882—1897 an der chirurgischen Poliklinik des Professors Petersen-Kiel behandelten 106 Fällen mit beträchtlichen Verkrümmungen der Unterschenkel 44 Fälle nachuntersuchen; es handelte sich mit Ausnahme von zwei Patienten stets um doppelseitige, nach aussen convexe Verkrümmungen. Von diesen 44 Fällen sind 38 (über 80%) zur Heilung gelangt, 3 zeigten eine bedeutende Besserung mit mässiger Krümmung (kaum 7%), und ebenfalls 3 eine Besserung in geringerem Grade mit noch bestehenden erheblichen Deformitäten. Die Kinder wurden nur mit Phosphor-Leberthran und sonst diätetisch behandelt.

Reuter hielt demnach, da auch in den schwersten Fällen bei der grossen Mehrzahl vollkommen spontane Geradestellung in 2—4 Jahren eintritt, einen operativen Eingriff für überflüssig. Gocht-Würzburg.

Bier, Nachtrag zu meiner Abhandlung: Operationstechnik für tragfähige Amputationsstümpfe. Centralblatt für Chirurgie 1899, Nr. 35 S. 953.

Bier empfiehlt nochmals das von ihm angegebene Operationsverfahren und beschreibt die für diesen Zweck etwas modificirte Helferich'sche Bogensäge. Vier Abbildungen illustriren die genau geschilderte Operationstechnik.
H. Gocht-Würzburg.

Kaposi, Zwei bisher nicht beobachtete Unfälle nach modellirendem Redressement. Münchener medicin. Wochenschrift 1899, Nr. 23 S. 761.

Der erste Unfall betraf einen 15jährigen schwächlichen Jungen, bei dem in Aethernarkose manuell ohne Gewaltanwendung die Correctur seiner schon früher redressirt gewesenen, jetzt wieder fixirten Plattfüsse vorgenommen wurde. Nach wenigen Tagen stellten sich heftige Schmerzen im rechten Fuss ein und es handelte sich schliesslich um eine acute Osteomyelitis des Os cuboideum, das fast ganz nekrotisch abstiess. Kaposi nimmt eine hämotogene Infection nicht nachweisbaren Ursprungs an, der sich in dem bei dem orthopädischen Eingriff gequetschten Os cuboideum als einen Locus minoris resistentiae etablirt hatte.

Im zweiten Fall handelte es sich um eine 21jährige Dame mit rechtsseitigem Klumpfuss. Im Anschluss an das modellirende Redressement nach Lorenz, das indessen erst nach subcutaner Tenotomie der Achillessehne und der Plantarfascie gelang, traten Schmerzen und dann Parästhesien, Kribbeln, Ameisenlaufen im Gebiete des Nervus plantaris internus auf, die sehr quälend wurden und die Patientin sehr herunterbrachten. Erst nach 6 Monaten waren die Beschwerden ganz geschwunden. „Es handelte sich offenbar um eine durch Ueberdehnung beim Redressement verursachte Reizung des Nervus plantaris."

H. Gocht-Würzburg.

Heusner, Ueber Aetiologie und Behandlung des angeborenen Klumpfusses. Archiv für klinische Chirurgie Bd. 59 Heft 1 S. 206.

Heusner gibt zu, dass eine ganz begrenzte Anzahl der angeborenen Klumpfüsse auf falscher Anlage bei der ersten Bildung entsteht, erklärt aber die Annahme, dass ein grösserer Theil sich durch Druck seitens der Gebärmutter in den späteren Schwangerschaftsmonaten ausbilde, für falsch. Er nimmt vielmehr an, dass die Entwickelung des Klumpfusses ungefähr in die sechste Embryonalwoche fällt, und zwar erklärt er ihre Entstehung auf Grund seiner entwickelungsgeschichtlichen Studien an entsprechenden Embryonen dadurch, dass der Anfangstheil der Nabelschnur stark verdickt oder die Schwanzkappe des Amnions zu eng angelegt ist, oder dass gar beide Momente zusammentreffen, so dass die Füsse zwischen Nabelschnur und Amnion eingeklemmt und bei der Weiterausbildung der Extremitäten in einer fehlerhaften Stellung festgehalten werden. Die Knorpel und Gelenke werden also nicht normal ausgebildet und dann deformirt, sondern sie werden in dem verbogenen Vorgebilde von vornherein fehlerhaft angelegt. Nach diesen interessanten, sehr plausiblen Ausführungen kommt Verfasser zur Darlegung der von ihm geübten Behandlungsart. Zunächst beschreibt er eingehends die von ihm in die Orthopädie eingeführten flachen Spiralschienen aus Stahldraht, die in der That ein ganz ausgezeichnetes Hilfsmittel zur Erzwingung z. B. beliebig gewünschter Fussstellungen darstellen. Fünf instructive Abbildungen dienen zur Erläuterung und Darstellung des Gesagten. Nach Mittheilung mehrerer besonders hartnäckiger, gut geheilter Fälle, die wir selbst auf dem Chirurgencongress gesehen, präcisirt Heusner sein Heilverfahren zum Schluss: „Gewaltsames Redressement in Narkose in der bekannten Weise, eventuell mit Durchschneidung der Achillessehne; einige Wochen nachfolgender Gipsverband. Dann

alle Verbände weg; am Tag läuft das Kind in gewöhnlichen Schuhen umher, des Nachts erhält es eine Spiralschiene. Solange der Widerstand der Füsse noch beträchtlich ist, muss der Patient auch einen Theil des Tages mit dem Apparat im Bett verbringen; in dem Masse, als die Heilung fortschreitet, wird die Zeit, wo er auf sein darf, verlängert. Massage, Elektricität, Schienenstiefelchen wende ich in der Regel nicht mehr an; die beste Kräftigung der Musculatur ist das Umherlaufen ohne beengenden Apparat. Dagegen lege ich Werth auf mehrmals täglich zu wiederholende manuelle Redression." (Adresse der Spiralfedern: Lütgenau & Co., Krefeld.)

H. Gocht-Würzburg.

Neuber, Zur Klumpfussbehandlung. Archiv für klinische Chirurgie Bd. 59 Heft 2 S. 335.

Verfasser beschreibt zunächst den von ihm bei angeborenen, paralytischen und erworbenen Klumpfüssen angewandten Apparat, der durch zwei Abbildungen eine Illustration seines Baues und seiner Anlegung erfährt. Das Genauere der Behandlung muss im Original eingesehen werden. Die Achillessehne durchtrennt Neuber immer offen, um die Muskelstränge des Soleus und somit die Continuität der Gewebe zu erhalten. Er schliesst dadurch eine Nichtvereinigung der sich retrahirenden Sehnenquerschnitte aus.

H. Gocht-Würzburg.

Schanz, Zu den Klumpfussoperationen. Centralblatt für Chirurgie 1899, Nr. 25 S. 721.

Schanz macht in seiner kurzen Mittheilung mit Recht auf einen oft begangenen Fehler bei der Klumpfussredression aufmerksam, nämlich auf das Durchtrennen der Achillessehne als Voract oder als Theil der Operation. Man beraubt sich dadurch des festen Haltes, bei der Redression die Abduction des Vorderfusses ganz und die Supination des Fusses zu beseitigen und die Fusssohle ordentlich auszurollen. Es empfiehlt sich vielmehr, den ersten Verband in Spitzfussstellung anzulegen an dem redressirten Fuss, und erst später die Achillotomie folgen zu lassen (ein Verfahren, wie es in der Hoffa'schen Klinik stets bei Patienten geübt wird, die frühzeitig in die Behandlung kommen).

H. Gocht-Würzburg.

Schulz, Tabischer Klumpfuss mit Spontanfracturen im Röntgenbilde. Berliner klinische Wochenschrift 1899, Nr. 22 S. 477.

Verfasser stellt einen Patienten mit tabischem Fuss vor und belegt seine Ausführungen mit dem Röntgenbild des kranken Fusses und dem Vergleichsbild eines gesunden Fusses. Es ist bedauerlich, dass nicht ein zweites Bild des tabischen Fusses in der Betrachtung von der Fusssohle aus beigegeben ist, indem also bei der Aufnahme der Fussrücken und der äussere Knöchel auf der photographischen Platte liegen, da man ja so ein anschaulicheres Bild von der Fusswurzel erhält.

H. Gocht-Würzburg.

Bähr, Auftreten von Plattfussbeschwerden bei Beinverletzungen. Monatsschrift für Unfallheilkunde 1899, Heft 7 S. 219.

Es wird ein Fall mitgetheilt, wo ein 25 Jahre alter Patient im Anschluss an eine Oberschenkelfractur eine leichte Flexionsstellung im Kniegelenk behält

und Plattfussbeschwerden auftreten (Fuss plantarflectirt, Sprunggelenk activ unbeweglich, passive Bewegungen sehr schmerzhaft). Der Plattfuss des anderen, sonst gesunden Beins machte keine Beschwerden.

Auf Grund dieses Falles und vieler anderer analoger Beobachtungen, wo bei beiderseitigem Plattfuss im Anschluss an ein Trauma (z. B. gut geheiltem Unterschenkelbruch) einseitige Plattfussbeschwerden ausgelöst werden, sagt Bähr mit Recht, dass wir in solchen Fällen nicht ohne weiteres Unfallsfolgen ablehnen dürfen, weil der gesunde Fuss denselben platten oder gar noch einen höheren Grades zeigt. Oft braucht der Zusammenhang zwischen Trauma und Plattfussbeschwerden absolut nicht sehr klar zu liegen, und wir müssen dieselben trotzdem einem Unfall zur Last legen.

Gocht-Würzburg.

Johannes Hofmann, Ueber Plattfüsse. Inaug.-Dissertation. Kiel 1899.

Nach einleitenden Bemerkungen über die verschiedenen Arten des Plattfusses und ihr Zustandekommen erörtert Hofmann die verschiedenen therapeutischen Massnahmen, die man gegen die erwähnte Anomalie angewandt hat. Indem er den Nutzen der einzelnen Verfahren durch Krankengeschichten belegt, bespricht er die Vortheile einer allgemein roborirenden Behandlung bei rhachitischen kleinen Kindern, die mit Plattfüssen behaftet sind; ferner den Nutzen einer Plattfusseinlage, sowie geeigneter Massage und Gymnastik nach Hoffa bei grösseren Kindern, und kommt zum Schluss auf die Behandlung des sogen. statischen Plattfusses zu sprechen, der hauptsächlich erst nach der Pubertät aufzutreten pflegt. Indem Verfasser kurz das von Roser angegebene Verfahren des Redressement forcé und die von Trendelenburg empfohlene supramalleoläre Osteotomie der Tibia und Fibula berührt, führt Verfasser zum Schluss einige Fälle von statischem Plattfuss aus der Kieler chirurgischen Poliklinik an, in denen allein durch eine passende Einlage ein günstiges Resultat erzielt wurde. A. Bösch-Würzburg.

Bögle, Ein neuer Stütz- und Contentivapparat. Münchener medicin. Wochenschrift 1899, Nr. 23 S. 768.

Bögle beschreibt den nach seinen Angaben gefertigten Apparat. Um die Bewegungen der einzelnen Cylinder einer Extremität, die neben der einfachen Charnierbewegung Drehungen um ihre Längsachse ausführen, im Apparat nicht zu behindern, verwendet er nicht einfache seitliche Schienen, sondern er lässt sich diese auflösen in je eine Anzahl dünner, gut federnder, bandartiger Stahlschienen, welche von den Charniergelenken divergirend die einzelnen Glieder des Beins umhüllen. Das Genauere muss im Original im Einblick auf die 2 Abbildungen eingesehen werden.

H. Gocht-Würzburg.

XXII.

# Aus der orthopädischen Abtheilung der Königl. chirurgischen Klinik des Herrn Geheimrath v. Mikulicz zu Breslau.

## Die congenitalen Luxationen des Kniegelenks.

Von

Dr. **Gustav Drehmann.**

Mit 8 in den Text gedruckten Abbildungen.

Den angeborenen Verrenkungen ist in den letzten Jahren ein reges Interesse zugewendet worden, hauptsächlich dadurch, dass wir jetzt in der Lage sind, bei der am häufigsten vorkommenden congenitalen Hüftluxation im Gegensatz zu der früheren Ohnmacht der Behandlungsmethoden sowohl operativ, wie auf orthopädischem Wege Heilung zu erzielen. Gerade durch diese Fortschritte der Therapie, durch die zahlreichen Autopsien in vivo bei der operativen Behandlung war es möglich, die Erkenntniss der pathologischen Anatomie der Hüftverrenkung wesentlich zu fördern. Dabei hat es sich herausgestellt, dass in dem Maasse, als die Erfolge unserer Therapie sich steigern, auch die Zahl der beobachteten Fälle zunimmt, und wir annehmen dürfen, dass die Hüftluxation ein viel häufigeres Leiden ist, als früher allgemein geglaubt wurde; nach der Hoffa'schen Statistik [1]) aus dem Jahre 1890 kamen auf 1444 Deformitäten nur 7 angeborene Hüftverrenkungen = 0,49 %. Dollinger fand unter 859 Deformitäten schon 9 Hüftverrenkungen = 1,1 %; ich habe in dem letzten Jahre an der Kgl. chirurgischen Poliklinik zu Breslau

[1]) Hoffa, Lehrbuch der Orthopädie. Stuttgart, bei Enke, 1894.

unter 764 Deformitäten 33 angeborene Hüftverrenkungen, also 4,3 % beobachtet.

Im Gegensatz hierzu sind die angeborenen Verrenkungen des Knies ausserordentlich selten zur Beobachtung gekommen. Krönlein [1]) fand, dass auf 90 Fälle von angeborener Hüftluxation nur eine solche des Kniegelenks kam, während ich bei etwa 150 Fällen von Hüftluxation (des Gesammtmaterials des Herrn Geheimraths v. Mikulicz) 5 Knieverrenkungen beobachten konnte. Obwohl die Zahl der in der Literatur veröffentlichten Fälle von angeborener Knieverrenkung in den letzten 10 Jahren bedeutend zugenommen hat, so ist die Affection doch immer noch als eine seltene, und vor allen Dingen gegenüber der Hüftverrenkung in Bezug auf Anatomie und Aetiologie noch unvollständig erforschte zu bezeichnen.

Die ersten Fälle wurden in den ersten Jahrzehnten dieses Jahrhunderts von Malacarne, Chaussier, Chatelain, Wutzer und Kleeberg als bis dahin noch nicht bekanntes Krankheitsbild beschrieben. Diese Fälle blieben bis zur Mitte des Jahrhunderts die einzigen, von da ab steigerte sich das Material langsam. Müller konnte im Jahre 1888 erst 25 Fälle zusammenstellen, Spörri im Jahre 1893 bereits 54, Muskat 1897 82, von denen allerdings 5 zu streichen sind, also 77 bleiben. In der nachfolgenden Arbeit hat sich das Material auf 127 Fälle gesteigert.

Diese immerhin noch geringe Anzahl der Fälle steht, wie schon erwähnt, zu der Häufigkeit der angeborenen Hüftverrenkung in keinem Verhältniss, haben doch einzelne Beobachter, wie auch wir, im Verlaufe von wenigen Jahren allein schon eine grössere Anzahl von angeborenen Hüftverrenkungen beobachtet. Vielleicht mag die angeborene Knieverrenkung aber doch häufiger vorkommen, als sie zur Beobachtung der Kliniker kommt, da die Symptome im Gegensatz zur Hüftluxation gleich bei der Geburt so ins Auge springende sind, dass ein Uebersehen unmöglich ist, und durch einfache, sofort eingeleitete redressirende Manipulationen, die sich fast von selbst ergeben, und wie in dem Barth'schen Falle von der Hebamme oder den Angehörigen als das Nächstliegende eingeleitet werden, in wenigen Tagen völlige Heilung erzielt werden kann.

Dieser Unterschied im Auftreten der genannten Affectionen ist von grösster Bedeutung. Die Hüftverrenkung wird bis auf ganz

---

[1]) Krönlein, Lehre von den Luxationen. Deutsche Chirurgie 1892.

wenige Fälle erst bemerkt, sobald die Kinder die ersten Gehversuche machen, viel häufiger erst, wenn sie schon selbständig laufen können. Es liegt dies nicht allein an mangelhafter Beobachtung und Untersuchung der Kinder, sondern häufig auch daran, dass in vielen Fällen von spät complet werdender Hüftluxation zur Zeit der Geburt nur eine Subluxation und abnorme Schlaffheit der Kapsel besteht; derartige Fälle wurden von Krönlein, Heusner[1]) u. A. mit Sicherheit beobachtet. Dabei soll nicht geleugnet werden, dass auch relativ frühzeitig Fälle von völliger Luxation beobachtet werden; ich selbst hatte Gelegenheit, unter den 33 erwähnten Fällen von congenitaler Hüftluxation im letzten Jahre 3 Fälle von vollständiger Luxation bei ganz jungen Kindern, die noch keine Gehversuche gemacht hatten, zu constatiren, und Herr Geheimrath v. Mikulicz hat die Diagnose bei einem 4monatlichen Kinde sicherstellen können.

Müller sagt, dass sein Material vielleicht noch zu gering sei, um eine allgemeine Darstellung zu geben. Ich muss jedoch gleich hier bekennen, dass heute, obwohl sich das Material auf das Fünffache vergrössert hat, die Müller'sche Darstellung bis auf weniges nur bestätigt werden muss. Trotzdem habe ich mich noch einmal an die Bearbeitung der Frage gewagt, hauptsächlich, weil in den letzten grösseren auf diesem Gebiete erschienenen Arbeiten (Phocas, Muskat, Potel) neue Theorien aufgestellt wurden, welchen ich mich nach unseren Erfahrungen nicht anschliessen kann. Diese Autoren suchen nachzuweisen, dass von den als congenitale Luxationen veröffentlichten Fällen nur eine verschwindend geringe Anzahl Luxationen darstellen, die übrigen als Fälle von Genu recurvatum congenitum aufzufassen sind. Besonders wird diese Anschauung durch die Arbeit von Potel vertreten. Sie bringt eine ausführliche Beschreibung der Fälle, leider ist auf die pathologische Anatomie recht wenig eingegangen. In der Anerkennung der Fälle von wirklicher Luxation sind die genannten Autoren oft völlig verschiedener Ansicht; ja es ist sogar vorgekommen, dass sowohl Muskat wie Potel einen und denselben Fall einmal als Genu recurvatum, das andere Mal als Luxatio congenita erwähnen; es ist dies namentlich ein Fall von J. Wolff, welcher von Spörri einmal fälschlich als „S. Wolff" ohne Literaturangabe citirt wird und in beide Arbeiten doppelt übergegangen ist, ausserdem der Fall von

[1]) Zeitschrift für orthopädische Chirurgie 1897, Bd. 5 Heft 2 u. 3.

Maas, welcher von Potel einmal als Genu recurvatum, von Maas veröffentlicht, angeführt wird, das andere Mal als wahre Luxation unter dem Namen „de Moor". Als solcher ist er sogar in der letzten Auflage der Orthopädie von Hoffa mit aufgeführt, welcher sich in der Beurtheilung der Frage jetzt der Meinung Potel's angeschlossen hat.

Es lohnt sich deshalb wohl, das gesammte Material noch einmal durchzusehen, um das Verhältniss des Genu recurvatum congenitum zur congenitalen Luxation festzustellen. Gelegenheit, der Frage näher zu treten, gaben mir 5 Fälle, welche in den letzten 4 Jahren, in welchen es mir vergönnt war, an der Klinik des Herrn Geheimrath v. Mikulicz thätig zu sein, zur Beobachtung kamen. Drei von diesen Fällen wurden in der Kgl. chirurgischen Klinik beobachtet; Herr Geheimrath v. Mikulicz war so liebenswürdig, mir diese zur Behandlung völlig zu überlassen; zwei andere stammen aus seiner Privatklinik. Auch diese Fälle hatte ich Gelegenheit, durch die Liebenswürdigkeit meines hochgeehrten Chefs, zu untersuchen und die Behandlung mit zu beobachten. Ich fühle mich verpflichtet, an dieser Stelle Herrn Geheimrath v. Mikulicz für dieses Entgegenkommen meinen herzlichsten Dank abzustatten.

Ich stelle diese 5 Fälle an die Spitze der Casuistik.

Fall I. Hedwig Hanke, 3 Jahre alt, aus Oberwaldenburg, wird am 21. März 1896 in die Klinik aufgenommen. Sie wurde von einer Angehörigen, bei welcher sie zu Besuch weilte, zur Klinik gebracht; dieselbe konnte nur aussagen, dass das Kind mit den vorhandenen Missbildungen zur Welt kam.

Status: Mässig entwickeltes Kind, Schädel gegenüber dem Gesichtstheil etwas umfangreich. Innere Organe normal. Beide Füsse in Equino-varus-Stellung.

Das Kind vermag sich etwas auf den Beinen aufrecht zu erhalten und wenige Schritte zu machen; dabei zeigt das linke Knie eine starke Valgusstellung. Das Kind tritt links grösstentheils mit der Sohle auf, rechts mit dem äusseren Rande des Dorsum pedis, woselbst starke Schwielenbildung. Ueber der Achillessehne verheilte alte Tenotomienarben. Die Musculatur des Unterschenkels stark atrophirt. Das rechte Bein zeigt sonst keine Deformität.

Links starkes Genu valgum. Das Kniegelenk ist im sagittalen wie frontalen Durchmesser verbreitert. Die Tibia zeigt am Ende des oberen Drittels eine Abknickung nach hinten im Winkel von etwa 160°.

Das Kniegelenk steht in Streckstellung, wird activ nicht gebeugt.

In der Kniekehle fühlt man, die Haut etwas vorwölbend, beide Condylen des Femur. Der innere Condylus femoris ist deutlich an der Innenseite des Gelenks abzutasten.

Die Patella ist nach aussen dislocirt und kleiner als die rechte, nur bei geringer Beugung deutlich zu palpiren.

An der Vorderfläche des Gelenks fühlt man die Gelenkfläche der Tibiacondylen etwa bis zur Hälfte hervorragen. Die Tibia und das Fibulaköpfchen sind ausserdem etwas nach aussen dislocirt; die Tibia gegen den Oberschenkel nach innen rotirt.

Versuche, normale Stellung der Gelenkflächen herbeizuführen, oder das Kniegelenk zu beugen, stossen auf federnden Widerstand. Durch starken Zug am Unterschenkel und forcirte Beugung gelingt es, annähernd normale Verhältnisse herbeizuführen; doch tritt die Deformität bei Nachlassen wieder ein.

Diagnose: Pes equino-varus duplex cong., Luxatio genu sin. cong.

Das Kind wurde leider 3 Tage nach der Aufnahme von den Eltern, gegen deren Willen es zur Klinik gebracht war, der Behandlung entzogen, mit dem Versprechen, nach 2 Monaten wieder zu kommen, was jedoch nicht geschah.

Fall II. Martha Abramowicz, ½ Jahr alt, aus Slupza. Aufnahme am 2. Juni 1898. Eltern und Angehörige gesund. Schwangerschaft normal, erstes Kind. Nach der Aussage der Grossmutter war die Geburt durch die Lage des Kindes erschwert; es handelte sich um eine Beckenendlage. Angeblich war sehr viel Fruchtwasser vorhanden. Die Missbildung der Beine wurde sofort nach der Geburt bemerkt. Das Kind hielt in der ersten Zeit nach der Geburt die Beine, indem die Kniee überstreckt waren, am Körper in die Höhe; der Kopf war auf die Brust gebeugt und lag den Fusssohlen auf.

Status: Kräftiges gesundes Kind, zeigt völlige Luxation beider Kniegelenke nach vorn, die Kniee stehen in Streckstellung, das Gelenk ist deutlich in sagittaler Richtung verbreitert. Der Unterschenkel ist nach aussen rotirt. In der Kniekehle liegen beide Femurcondylen frei, vorn 2 cm höher stehend die obere Gelenkfläche der Tibia. Beugung in geringen Grenzen möglich. Hyperextension ausgiebig, ebenso seitliche Bewegungen möglich. Beiderseits, dicht über den Tibiacondylen, eine tiefe quere Hautfalte. Patella nirgends zu entdecken.

Füsse zeigen Calcaneo-valgus-Stellung. Die Wirbelsäule eine deutliche totale Linksskoliose. Der Kopf wird beständig nach links geneigt gehalten. Der linke Sterno-cleido-mastoideus etwas verdickt, doch gelingt die Uebercorrectur leicht. Strabismus convergens.

Die Reposition ist durch Druck und Gegendruck auf Tibiakopf und Femurcondylen leicht möglich, erfährt aber heftigen Widerstand durch active Contractionen des Quadriceps, wodurch das Kind die alte Stellung wieder herstellt.

Durch laterale Gipsschienen werden die Kniee in Beugestellung fixirt; es tritt aber trotz 3wöchentlicher Behandlung keine Besserung ein.

1. Juli: Narkose. Es zeigt sich, dass bei den früheren Beugeversuchen nur Scheinreductionen zu Stande kamen. Durch stärkste Hyperextension wird der Tibiakopf nach unten gebracht, durch darauf folgende schnelle Beugung und Gegendruck von hinten auf die Femurcondylen gelingt beiderseits die Reposition, welche jetzt bestehen bleibt. Die Bewegungen im Knie sind jetzt in

normaler Weise möglich. Von den Femurcondylen ist in der Kniekehle nichts mehr zu fühlen.

Fixation in rechtwinkliger Beugestellung durch circuläre Gipsverbände. Als dieselben nach 8 Tagen abgenommen werden, bewegt das Kind schmerzlos die Kniee, die Luxation tritt nicht wieder ein. Circuläre Gipsverbände auf weitere 8 Tage, darauf Entlassung mit abnehmbaren Gipsschienen.

Nach Mittheilung im Mai 1899 sollen die Kniee gut bewegt werden; das Kind geht ohne Schienen; nur die Pedes calcaneo-valgi sind noch störend. Das Kind soll der Klinik wieder zugeführt werden, was jedoch bis jetzt noch nicht geschehen ist. Das Kind wurde im Juli 1899 wieder gebracht. Die Luxation ist rechts wieder völlig eingetreten. Das Kind geht jedoch gut. Es besteht jetzt deutliche Hüftluxation beiderseits, ausserdem ist eine kleine Patella fühlbar (cf. Fig. 6). Erneute Redression.

Fall III. Josef Gabor, 4. Juli 1898, 4 Monate alt, aus Michwitz bei Kosel. Eltern gesund. Drittes Kind. Im vierten Monat der Schwangerschaft will die Mutter einen Unfall erlitten haben. Sie fiel über einen Balken mit dem Unterleib auf. Heftige Schmerzen und angeblich uterine Blutung, die aber nur einen Tag dauerte. Kind ausgetragen. Angeblich schwere Geburt. Schädellage. Angeblich reichliche Menge von Fruchtwasser. — Bei der Geburt zeigte sich Ueberstreckung beider Kniee. Der Hausarzt überwies das Kind der Klinik.

Status: Gut entwickelter Knabe ohne Besonderheiten.

Kniegelenke stehen in leichter Hyperextension und Genu valgum-Stellung. Tibia nach vorn subluxirt. In der Kniekehle fühlt man beide Femurcondylen. Beugung nicht möglich. Bewegungsgrenzen von 200:180°. Weitere Ueberstreckung nicht möglich. Seitliche Bewegungen in geringen Grenzen möglich.

Die Patellae sind vorhanden, liegen oberhalb der Femurcondylen und etwas nach aussen, zeigen normale Configuration und Grösse. Füsse in leichter Calcaneo-valgus-Stellung. Reposition durch Zug und Druck möglich, hält jedoch nicht; Beugung unmöglich.

12. Juli: Narkose. Es gelingt, bei Anwendung mässiger Gewalt, die Reposition in Streckstellung zu bewerkstelligen. Beugung unmöglich. Der innere Condylus springt immer stark hervor, ist offenbar grösser als der äussere. Gipsverband in Streckstellung bei reponirter Luxation.

25. Juli: Abnahme, Furunkel. Narkose, Beugung gelingt nur schwer.

28. Juli: Seitliche Gipsschalen angelegt.

Füsse ganz anämisch, erholen sich bald.

4. August: Die Gipsschienen halten die Luxation gut zurück, müssen jedoch wegen Durchnässung öfters gewechselt werden. Die Retention gelingt nicht. Tägliche Repositionsversuche und Beugeversuche stossen auf starken Widerstand.

8. August: Narkose. Zweiter Einrenkungsversuch. Durch Hyperextension und nachfolgende Flexion gelingt die Einrenkung; doch ist die Art. poplitea verlegt. Die fixirenden Schienen müssen abgenommen werden, da die Circulation sich nach ¼ Stunde nicht herstellt; bei Verminderung der Flexion tritt die Circulation ein. Doch tritt sofort auch Reluxation auf. Die Kniee werden vorläufig mit Schienen in Streckstellung fixirt.

20. August: Entlassung. Das Kind soll in ½ Jahr wieder kommen, was jedoch nicht geschehen ist.

Fall IV. Reinhard Z., 4 Wochen alt.

29. October 1895: Keine Heredität, mit abnormer Stellung des rechten Unterschenkels geboren.

Hyperextension von 210°. In der Kniekehle die Femurcondylen.

Gut entwickelte Patella unter mehreren Hautfalten.

Zu beiden Seiten fühlt man die stark angespannten Sehnen der Unterschenkelbeuger.

Oberschenkel auswärts rotirt.

Angiom über der linken Clavicula.

Reposition leicht durch Druck und Zug.

Reluxirt leicht. Hartgummischiene in rechter Stellung.

Heilung in 14 Tagen, hält auch weiter an.

Fall V. Anna Maria P., 10 Wochen alt, aus Bunzlau.

Keine Heredität, in Schädellage ohne Kunsthilfe geboren. Gleich bei der Geburt zeigt sich im rechten Kniegelenk falsche Stellung.

Ueberstreckung 225°; Patella nicht fühlbar.

In der Kniekehle die Femurcondylen.

Das obere Tibiaende nach vorn und oben an der Vorderfläche der Femurcondylen luxirt.

11. Januar: Versuch der Reposition stösst auf starken Widerstand; Infraction des Femur. Schienenbehandlung.

1. Februar 1898: Redressirende Bewegungen.

26. Februar: Ein erneuter Versuch bringt wieder Infraction; deshalb vorläufig entlassen.

Im Anschluss an diese eigenen Beobachtungen stelle ich kurz das gesammte mir zugängliche Material aus der Literatur zusammen, um eine möglichst eingehende Darstellung bringen zu können. Die Fälle von Genu recurvatum bringe ich mit unter die Rubrik der Luxationen nach vorne; die seltenen Luxationen nach hinten und der Seite, die willkürlichen Verrenkungen führe ich am Schluss mit an, um ein Gesammtbild der hier in Frage kommenden Deformitäten zu geben. Der Hauptzweck der Arbeit soll sein, das Verhältniss des Genu recurvatum congenitum zur Luxation festzustellen. Ich halte die genaue Anführung der Fälle für wichtig, da sie bis jetzt in der deutschen Literatur nur in der älteren Müller'schen Arbeit zusammengestellt sind, und da durch die kurze Zusammenstellung in der Arbeit von Muskat leicht Irrthümer in der Beurtheilung der Fälle unterlaufen können.

## A. Einseitige Luxationen nach vorn (Genu recurvatum).

1. Bard, Boston medical and surgical Journal 1834 (nach Hamilton, Spörri und Potel).

Neugeborener Knabe mit congenitaler Luxation im Kniegelenke. Der Unterschenkel, stark dorsal flectirt, bildet mit dem Oberschenkel einen spitzen Winkel. Die Zehen waren gegen das Gesicht des Kindes gerichtet, die Fusssohle nach vorn. Geburt ohne Kunsthilfe.

Leichte Beseitigung durch Bandagen. Später kein Unterschied.

2. Bertin (nach Spörri und Potel).

Kräftiger Knabe einer 20jährigen I-para, Steisslage, Extraction an den Füssen, Asphyxie. Bei den Wiederbelebungsversuchen bemerkt Bertin eine abnorme Haltung des linken Unterschenkels. Dabei ereignete es sich, dass der Unterschenkel über die Schultern reichte und sich an den Rücken anlegte; diese Stellung schien die gewohnte zu sein.

Massage und Fixationsverband bringen in 14 Tagen Heilung. Später kein Unterschied.

3. Blanc, Gazette médicale de Paris 1886.

27jährige II-para gebar ein kräftiges Mädchen in I. Schädellage, ohne Kunsthilfe. Viel Fruchtwasser. Erstes Kind normal. Im 3. Monat der Gravidität beim Heben einer schweren Last heftige Schmerzen in der rechten Seite. In der 3. Woche vor der Geburt 14 Tage anhaltende heftige Kindsbewegungen. Die Mutter glaubte, dass das Kind Krämpfe bekommen hätte. Bei der Geburt wurde sofort die Deformität des Unterschenkels bemerkt; derselbe war hyperextendirt, bildete einen stumpfen Winkel mit dem Oberschenkel. Der Fuss wich nach aussen ab. Die Tibia ist nicht völlig von der Gelenkfläche des Femur abgewichen. Patella normal, sehr beweglich. Zwei Querfalten. Quadriceps stark gespannt.

Durch Massage und Fixation ans gesunde Bein Heilung in einigen Wochen.

4. Bloch, Zur Casuistik der angeborenen Knieluxation. Prager medic. Wochenschrift 1892.

Mädchen zeigt bei der Geburt, die normal verlief, Luxation im linken Kniegelenke. Der Unterschenkel ist hyperextendirt, Quadriceps contrahirt. Das Bein verkürzt. Die Patella ist kleiner als rechts, die Gelenkbänder sehr schlaff.

Besserung nach Redressement forcé.

5. Derselbe erwähnt Fall von Hyperextension und Aussenrotation der Tibia. Patella kleiner als auf der gesunden Seite. Dieselbe Therapie und Besserung.

6. Chatelain (nach Malgaigne, Spörri und Potel).

Neugeborenes Mädchen mit Verrenkung des linken Kniegelenks. Geburt spontan. Im 7. Monat der Schwangerschaft Trauma. Der Unterschenkel ist so stark dorsal flectirt, dass er dem Oberschenkel auflag.

Leichte schmerzlose Reposition, Retention schwierig.
Heilung nach 28 Tagen. Später normale Function.

7. Dubrisay, Centralblatt für Chirurgie 1875.

Ein leicht in Kopflage geborenes Mädchen einer I-para zeigt spitzwinkelige Hyperextension des linken Unterschenkels. Die Fussspitze ist nach innen rotirt, so dass der Fuss leicht mit der rechten Leistengegend in Berührung gebracht werden kann.

Weder an den knöchernen Gelenkkörpern noch an der Patella eine Deformität. 14 Tage vor der Geburt Fall auf die Hände und ein Knie.

Es besteht eine Luxation des Tibiakopfes auf die Femurcondylen. — Guttaperchaverband in halb flectirter Stellung. Nach 14 Tagen keine Neigung zur Ueberstreckung mehr. Nach 6 Wochen kein Unterschied. Ganz später normal.

8. Goodlee, The Lancet 1877 (Schmidt's Jahrb. 197, S. 288).

6 Monate altes, sonst wohlgebildetes Kind mit Hyperextension des linken Knies. Die Extensoren des Unterschenkels sind straff gespannt, obwohl die Tibia am Oberschenkel nach oben gerückt war.

Reposition leicht.

9. Gray, Congenital dislocation of tibia. Med. and surg. Reporter, Philadelphia 1882. 222.

4 Stunden altes, in Scheitellage geborenes Kind zeigt den Unterschenkel hyperextendirt im rechten Winkel zum Oberschenkel. Die Reposition gelang sehr leicht. Schiene. Nach 2 Tagen Bein in gerader Stellung. Keine Schmerzen. Bewegungen normal. Gray wundert sich, dass entzündliche Erscheinungen nicht vorhanden waren und hält deshalb die Luxation als congenitale.

10. Guéniot (nach Spörri und Potel. Virchow's Jahresbericht 1880).

Mädchen einer 27jährigen II-para. Geburt in I. Schädellage, ohne Kunsthilfe. Nach der Geburt des Kopfes passirte gleichzeitig mit dem Hals der rechte Fuss, und blieb nachher wie aufgehängt an der Schulter liegen. Stärkste Hyperextension des Unterschenkels, welche so weit übertrieben werden kann, dass die Vorderfläche des Unterschenkels die des Oberschenkels berührt. Im Knickungswinkel liegt die Patella, über derselben mehrere tiefe Querfalten, an denen man das längere Bestehen der Dislocation erkennen kann. Keine Lähmung oder Atrophie. Kind sonst normal. Während der Schwangerschaft erkrankte die Mutter an Pocken, die sie 7 Wochen ans Bett fesselten. Gegen Ende der Gravidität heftige schmerzhafte Kindsbewegungen.

Reposition leicht, Bandagirung ans gesunde Bein.

Nach 14 Tagen Heilung. Später kein Unterschied zwischen beiden Extremitäten.

11. Derselbe.

Mädchen, 3 Wochen zu früh in Schädellage geboren. Die kaum 35 cm lange Nabelschnur war um beide Beine geschlungen, rechts in Form eines

Knotens. Der rechte Unterschenkel hyperextendirt liegt der Vorderfläche des Oberschenkels auf, ausserdem Rotation nach aussen. Patella vorhanden. Keine Atrophie oder Lähmung.

Das Bein lässt sich leicht in Streckstellung, aber nicht in Flexion bringen. Nach 17 Tagen völlige Heilung. 3 Monate später kein Unterschied.

12. Hartigan, Congenital malformation of the knee-joint (nach Potel, Mittheilung von Henry Ling Taylor und Judson).

Mädchen 3 Tage alt, wohlgebildet bis auf das linke Knie. Zwei frühere Kinder normal. Linkes Knie hyperextendirt, zwei tiefe Querfalten. Patella nicht fühlbar. Condylen des Femur normal. — Heilung durch Schienenverbände.

Nach einem Jahre keine Neigung zur Hyperextension. Patella nicht fühlbar. Nach 7 Jahren Patella normal vorhanden. Kniegelenk völlig normal.

13. Heinecke, Beiträge zur Kenntniss und Behandlung der Krankheiten des Knies. Danzig 1866.

Ein Knabe, 14 Wochen alt, wird mit doppelseitigem Pes varus zur Klinik gebracht. Linkes Bein verkürzt; Bein zeigt leichte Beugestellung, wurde activ nicht bewegt. Die passive Beweglichkeit war abnorm gross; der Unterschenkel konnte bis zum rechten Winkel gebeugt und hyperextendirt werden. An der vorderen Seite zwei tiefe Querfalten. In der Kniekehle sind die Femurcondylen fühlbar; ebenso in gebeugter Stellung vorn die Condylen der Tibia. Die Patella nicht zu finden. Die Verschiebung der Tibia liess sich bei starker Beugung des Unterschenkels leicht beseitigen. Bei gestreckter Stellung trat sie sogleich wieder ein.

Therapie: Verband in gebeugter Stellung.

14. Joachimsthal, 2 Fälle von congenitaler Luxation im Kniegelenk. Freie Vereinigung der Chirurgen Berlins, 8. Juli 1889.

Rechtsseitige präfemorale Luxation der Tibia bei einem 1½ Jahre alten Mädchen, das mit 6 Wochen in Behandlung trat. Geburt ohne Kunsthilfe in Schädellage. Hochgradiges Genu recurvatum im Winkel von 130°. Flexion ist durch Zug und Druck auf die Femurcondylen bis 160° möglich. Beim Loslassen Zurückschnellen. Seitliche Bewegungen im Knie nicht möglich. Die Patella wurde anfangs nicht gefühlt. Das Kind blieb ohne Behandlung. Der Zustand besserte sich spontan etwas. Bei Bewegung Genu valgum. Später Patella als kleines Knochenstück nachweisbar.

15. Karewski, Ein Fall von Luxatio tibiae praefemoralis congenita. Archiv für Kinderheilkunde. XII S. 234.

30 Stunden altes Kind mit Hyperextension bis zu 100° im linken Kniegelenk; Tibia etwas nach aussen rotirt. In der Kniekehle sind die normalen Femurcondylen unter straff gespannter Haut zu fühlen. Vorn fühlt man unter schlaffer, mit dicken Querfalten versehener Haut das obere Gelenkende der Tibia. Patella lateralwärts luxirt, an Grösse gleich der gesunden. Keine seitlichen Bewegungen im Kniegelenk.

Das Kind sonst gut gebildet und ausgetragen. Drittes Kind gesunder Eltern. Normale Schädellage ohne Kunsthilfe. Geringe Menge von Fruchtwasser.

Der Versuch zu reponiren gelang theilweise. Die Tibia konnte bis 120° flectirt werden. Dabei ging die Patella mit schnappendem Geräusch an ihre Stelle. Täglich wiederholte Redressionen erzielen nach 8 Tagen völlige Heilung. Später beide Kniee gleich.

16. Ketch (nach Potel durch H. Ling Taylor).

Ketch demonstrirt 1889 der orthopäd. Section der Academie of med. in New York ein 3 Jahre altes Mädchen mit rechtsseitiger Luxation des Tibiakopfes nach vorn mit Aussenrotation und Genu valgum. Die Ligamente waren sehr schlaff.

17. Kirmisson, Lehrbuch der chirurgischen Krankheiten angeborenen Ursprungs (übersetzt von Deutschländer). Enke, 1899.

24 Tage altes Mädchen zeigt bei der Geburt eine Missbildung des rechten Beins. Der Unterschenkel war vorn gegen den Oberschenkel gebeugt, so dass ein vorn offener stumpfer Winkel bestand. Das ganze rechte Bein lag in Aussenrotation, und im Kniegelenk bestand eine Subluxation. Die Femurcondylen bildeten in der Kniekehle einen abnormen Vorsprung. Die Patella liess sich nicht fühlen. Der Quadriceps war stark contrahirt und hinderte jeden Streckversuch.

Das Kind wurde bis zum Alter von 2 Jahren verfolgt. Trotz Massage, trotz Anlegung einer Schiene, die das Knie in gestreckter Stellung erhielt, wurde keine Heilung erzielt.

Mit 2 Jahren ging das Kind leidlich ohne zu hinken. Die Flexionsbewegung war jedoch noch sehr eingeschränkt.

18. Kleeberg, Angeborene Luxation des Kniegelenks, Hamburger Zeitschrift für die gesammte Medicin Bd. 4 (nach Weger, De luxatione cruris congenita. Diss. Königsberg 1836, und Universallexikon der prakt. Medicin und Chirurgie, Bd. 8 S. 809).

Kräftiges neugeborenes Mädchen, drittes Kind gesunder Eltern, in normaler Schädellage ohne Kunsthilfe geboren, zeigt sofort nach der Geburt Deformität des linken Beines.

Der linke Unterschenkel war im Knie nach vorn gebogen und schief nach oben derart gelagert, dass die Zehenspitzen die rechte untere Bauchgegend berühren. An Stelle der Kniekehle bemerkte man vorn (vom Untersucher aus gesehen) und oben eine rundliche Erhabenheit, das obere Ende des Schienbeins, hinter derselben eine quere Vertiefung und hinter dieser wieder zwei Hervorragungen, die Condylen des Schenkelbeins. An der vorderen unteren Fläche des Oberschenkels zwei starke Hautfalten, welche fest an dem unterliegenden Knochen zu hängen scheinen. In einer unteren dritten Hautfalte befand sich die schlotternd bewegliche Kniescheibe. Bei der leicht ausführbaren Zurückbeugung des Unterschenkels blieb das linke Glied noch ¾ Zoll kürzer als das rechte, es erschien dann aber vollkommen normal. Zurückfedern in die alte Stellung. Erst bei stärkerer Extension war eine vollständige Re-

position möglich, und die Verkürzung des kranken Gliedes wurde dadurch aufgehoben; auch bewegte das Kind dann selbständig den Unterschenkel. Allein beim Anziehen der Oberschenkel gegen den Leib kehrte auch jetzt die alte Stellung zurück. Kleeberg sah hierin den Beweis, dass die durch die vorige Stellung bedingte habituelle Contraction der Streckmuskeln des Unterschenkels durch die Reposition zwar überwältigt war, dieselbe aber bei geeigneten Bewegungen sogleich wieder über die erschlafften und verlängerten Beugemuskeln die Uebermacht erlangten.

Methodische Flexionsbewegungen und Tücherverbände führen nach 8 Tagen zur Heilung. Später beim Gehen keine Beeinträchtigung.

19. König sen., Berliner med. Gesellschaft. 11. Mai 1898.

König stellt ein schwächliches Kind von 5 Tagen mit erheblicher Deformität des linken Beines vor. Es besteht ein Genu recurvatum und ein Hakenfuss. Das linke Bein wird im Hüftgelenk in starker Flexion gehalten. Der Unterschenkel des rechten Beins wie bei rhachitischen Kindern verbogen. Ausserdem bestand eine Art von Einschnürung unterhalb des Knies im Beginn der Wade. Das recurvirte Bein lässt sich leicht am Bauch heraufschlagen, die Sohlenfläche des Hakenfusses ruht dann ebenfalls auf dem Bauche. Fast von selbst schlägt sich nun das im Hüftgelenk gebogene und stark adducirte Bein über das linke am Bauch in die Höhe geschlagene hinüber. Der Unterschenkel kommt aber mit der Innenseite über den Unterschenkel des verbogenen Gliedes. König meint, dass durch den Druck des wasserlosen Uterus die Theile sämmtlich so in die Lage gedrückt wurden, dass der rechte Unterschenkel auf den am Bauch hinaufgeschlagenen linken drückt und dadurch das Genu recurvatum und den Hakenfuss erzeugt, während er selbst durch den Druck krumm gebogen wird.

20. Krogius, Ett fall af kongenital luxation i knaleden med total defect af patella. (Finska läkarer äm kapets handlingar 1895 Bd. 37.) Nach Bd. 1 des Jahresberichts für Chirurgie.

Bei einem jetzt 2½ Jahre alten kräftigen und sonst wohlgebildeten Kinde beobachtete man beim Partus — I. Schädellage —, dass das rechte Bein über die Brust und die Schulter hinübergeworfen war. Die Patella fehlt ganz und gar. Im Kniegelenk war das obere Ende der Tibia vor und über das untere des Femur geschoben (Luxatio tibiae anterior). Im Kniegelenk war eine Hyperextension von 120° möglich, die Flexion konnte 90°, die Abduction 90° und die Adduction 150° betragen.

Die Reposition geschah mit Leichtigkeit, doch war es schwer, die Knochenenden an ihrem Platze zu erhalten. Nach der Reposition 2 cm Verkürzung.

21. Küstner, Ueber einen Fall von hochgradigem angeborenen Genu valgum an einem sonst wohlgebildeten Kinde. Archiv für klin. Chirurgie 1880. S. 601.

30jährige kommt in II. Schädellage nieder. Nach der Geburt des Kopfes tritt die linke Schulter unter dem Schambogen hervor und zugleich mit ihr in

die Achselhöhle eingeschlagen der linke Fuss. Der linke Schenkel lag also im Knie hyperextendirt an der linken Rumpfseite des Kindes entlang. Zwischen ihm und dem Rumpf verlief die Nabelschnur. Der Knabe war während der Geburt abgestorben, dadurch dass die Nabelschnur zwischen Rumpf und nach oben geschlagenem Bein, als die Raumbeschränkungen durch Eintritt in das Becken wuchsen, abgeklemmt wurde. Nachdem das linke Bein und der Rumpf geboren waren, folgte das rechte Bein wie gewöhnlich (Hüfte und Knie leicht gebeugt). Das Kind war pulslos. Die Autopsie ergab plötzlichen Erstickungstod.

Im linken Knie bestand Hyperextension bis zu 140°. Der Unterschenkel nach aussen rotirt. Links hochgradiger Plattfuss und Genu valgum.

22. Maas, Angeborene Verrenkung des rechten Unterschenkels nach vorne. Langenbeck's Archiv XVII. 1877 S. 492.

6 Wochen alter Junge, dritter Sohn gesunder Eltern. Bei Geburt, die in Kopflage ohne Kunsthilfe erfolgte, lagen die Zehen des rechten Fusses der Brustwand auf. Es bestand Hyperextension bis fast zu einem Rechten. Die Patella fehlt ganz. Keine Längendifferenz.

Reposition durch starken Zug möglich. Gipsverband in Beugestellung auf 6 Wochen. Später trat beim Laufen wieder eine Verschiebung ein, so dass das Kind mit Genu recurvatum und valgum geht und dauernd Stützapparat benöthigt.

23. Mason (nach Hamilton, Spörri und Potel).

Mulattin mit Hyperextension der Tibia. Reposition leicht.

24. Motte in Dinaut (Spörri, Potel).

Mädchen, viertes Kind gesunder Eltern, Geburt sehr schnell ohne Kunsthilfe. Linker Unterschenkel im Knie stark nach vorn gebeugt und nach aussen rotirt, so dass die Ferse bei gebeugtem Oberschenkel die Schulter berührt. Keine Atrophie. Zwei Hautfalten mit talgartiger Masse gefüllt. Der Durchmesser des Kniees ist von hinten nach vorn vergrössert. Die Patella in einer Vertiefung fühlbar.

Die Reposition gelingt leicht und bleibt bestehen.

Nach 14 Tagen völlige Heilung. 3 Jahre später kein Unterschied zwischen rechts und links.

25. Carl Müller, Ueber congenitale Luxationen im Knie. Arbeiten aus der chirurgischen Universitäts-Poliklinik zu Leipzig Heft 1. 1888.

Knabe als zweites Kind gesunder Eltern geboren, Gesichtslage, wenig Fruchtwasser. Beendigung der Geburt mit Zange. Sofort nach der Geburt bemerkte der Arzt die fehlerhafte Stellung des linken Beins. Der Unterschenkel war stark hyperextendirt und lag nach der linken Schulter hinüber.

Nach 3 Wochen wurde der Knabe in die Klinik gebracht. Das linke Hüftgelenk stand in geringer Flexionsstellung, der Unterschenkel bildete mit dem Oberschenkel einen nach vorn stumpfen Winkel von 170°. Das Bein war in federnder Stellung in dieser Weise fixirt und wurde vom Kinde nicht bewegt. Durch gelinden Druck auf den Unterschenkel vermochte man denselben bis zu einem Winkel von etwa 150° flectiren; er federte jedoch losgelassen so-

fort zurück. Die Hyperextension konnte ohne Schmerzen bis zum rechten Winkel vermehrt werden. Seitliche Bewegungen nicht möglich.

In der Kniekehle fühlte man die Femurcondylen; auch liess sich der Tibiakopf an der vorderen Femurfläche nachweisen. Patella frei beweglich von normaler Grösse. Mehrere tiefe Hautfalten an der Vorderfläche des Oberschenkels. Ligamenta lateralia straff gespannt. Musculatur, besonders Quadriceps schlaff, keine Contractur. An den Knochen keine Abnormitäten.

Die Diagnose lautet: Luxatio tibiae praefemoralis congenita.

Die Reposition gelang mittelst Extension durch Zug und Druck auf den Tibiakopf. Fixation mit Guttaperchaschiene in rechtwinkliger Flexion, die zugleich das Hüft- und Fussgelenk fixirt.

Nach 14 Tagen Heilung. Nach 1/4 Jahre kein Unterschied in Bezug auf Länge, Musculatur und Functionsthätigkeit.

26. Derselbe. Nachtrag.

Mädchen, 5 Wochen alt, mit rechtsseitiger angeborener Knieluxation. Der Unterschenkel war nicht nur dorsal flectirt, sondern wich auch nach innen ab. In der Kniekehle lagen die beiden hinteren Abschnitte der Femurcondylen frei. Die Tibia war an der Vorderfläche des Oberschenkels um 2 cm nach oben gerückt, und überragte mit ihrem Condylus internus den inneren Condylus femoris nach einwärts. Querfalten. Nirgends eine Spur einer Patella. Der rechte Fuss etwas platt, der linke in Equino-varus-Stellung.

Eine Figur demonstrirt die Haltung, welche die Extremitäten eingenommen haben mussten. Das rechte Bein war am Leib emporgeschlagen, die Sohle des linken Pes varus hatte dem hinteren Abschnitt der Condylen des rechten Oberschenkels angelegen, die Haut darüber war atrophisch.

Die Reposition war auch in Narkose unmöglich. Immer federte der Unterschenkel in Hyperextension zurück. Man musste sich begnügen, durch Schienen die Extremität in Streckstellung zu erhalten.

Müller glaubt nach diesem Falle, dass die Knieluxationen ohne Patella schlechtere Prognose haben.

27. Muskat, Die congenitalen Luxationen im Kniegelenk. Langenbeck's Arch. 54.

4 Wochen altes Mädchen mit Hyperextension des linken Kniegelenkes von 170°. Schwangerschaft normal, Geburt in Kopflage.

Beide Füsse in Calcaneo-valgus-Stellung. Das rechte Knie normal. Links vorn drei Querfalten. In der Kniekehle die Femurcondylen frei hervorragend; vorn lässt sich die vordere Fläche der Tibiacondylen palpiren. Flexion ganz unmöglich, starke Spannung des Quadriceps. Das Bein ist im Hüftgelenk gebeugt und etwa 1 cm kürzer als rechts. Röntgenbild negativ. Patella lässt sich als kleines Knorpelstückchen nachweisen. Redression in Narkose. Wegen Ernährungsstörungen weitere Therapie aufgegeben. Kind stirbt an Diarrhöen.

Autopsieergebniss unter Rubrik: Pathologische Anatomie.

28. Nasse, Demonstration congenitaler Missbildungen. Freie Vereinigung der Chirurgen Berlins. 8. Juli 1895.

Mädchen, einige Wochen alt, mit fixirter Luxatio praefemoralis tibiae links. Leichtes Genu recurvatum. Verkürzung um 1 cm. Patella nicht sicher zu

fühlen, doch scheint eine kleine Verhärtung in der Quadricepssehne zu bestehen. Vorn eine quere Falte, unter welcher die Tibia zu palpiren ist. In der Kniekehle die Femurcondylen. Beugung nur beschränkt möglich. Weitere Ueberstreckung leicht und schmerzlos.

29. E. Périer, Luxation congénitale du genou, enversement complet de la jambe sur la cuisse. Bull. de la Soc. de Chir. 1880. Nov.

Kind zeigt bei der Geburt stark nach vorn flectirten Unterschenkel. Schwangerschaft und Geburt normal. Querfurche über der Patella, in der Kniekehle die Femurcondylen. Die Streckung gelang ohne Mühe, die Beugung erst bei Zug am Unterschenkel und Fixation des Oberschenkels. Fixirender Verband in Beugestellung. Am anderen Tage Abnahme; das Bein bleibt in Beugestellung, kann aber leicht luxirt werden.

Da nach 6 Wochen noch keine Heilung zu Stande kam, ging das Kind in die Behandlung von Guéniot über, welcher noch eine Aussenrotation feststellte, ausserdem Retraction des Quadriceps. Heilerfolg unbekannt.

30. Phocas, Genu recurvatum congénital ou luxation congénitale du tibia en avant. Revue d'orthopédie 1891. Nr. 1 S. 50.

38jährige Frau, gesund ohne hereditäre Belastung, hat bereits 10 Geburten, das letzte Mal Zwillingsgeburt durchgemacht. Von den 11 Kindern zeigte keines Deformität. Die jetzige Schwangerschaft war normal, ohne Trauma. Wiederum Zwillingsgeburt, eine Schädellage und eine Fusslage; sehr wenig Fruchtwasser. Leichte Entbindung des ersten Fötus mit Zange. Beide Föten männlichen Geschlechts. Sofort nach der Geburt wurde beim ersten Kind Winkelstellung des linken Beines beobachtet.

Drei Wochen später war Hyperextension des linken Knies von 140° vorhanden, im Scheitel des Knickungswinkels liegt die Patella, darüber vier quere Hautfalten. Der Fuss in leichter Aussenrotation. Patella normal gross, sehr beweglich. In der Kniekehle deutlich die Femurcondylen. Keine seitliche Beweglichkeit. Active Bewegungen nur im Sinne der Extension. Passive Flexion nur bis 120° möglich. Beim Loslassen Zurückfedern. Verband in Streckstellung ohne Erfolg.

Als nach $2\frac{1}{2}$ Monaten wenig erreicht ist, Versuch der forcirten Reduction. Dieselbe gelingt nicht. Deshalb Osteoklase des Oberschenkels und Fixation in Beugestellung.

31. Post, Congenital deformity of lower extremity. Medical Record 1878. S. 408.

Knabe 8 Monate alt. Linkes Bein 2 Zoll kürzer als rechtes. Rechtwinklige Hyperextension des linken Knies. Fusssohle sieht direct nach vorn.

32. Pravaz (nach Spörri und Potel).

Congenitale Luxation mit starker Hyperextension. Streckung leicht, aber nicht die Flexion.

Bei Fixation Heilungsresultat negativ. Tägliche Reposition und Flexionsbewegungen. Erfolg unbekannt.

33. Richardson und Porter (Centralblatt für Chirurgie 1875).

Normal geborenes Mädchen zeigt volle Verrenkung des linken Kniegelenks, mit rechtwinkliger Ueberstreckung. Fuss nach aussen rotirt. Patella kleiner als rechts.

Reposition leicht. Nach 14 Tagen normale Stellung. Nach 4 Wochen kein Unterschied.

34. Dieselben.

Sonst normales Mädchen mit Verrenkung des Unterschenkels nach vorn und oben mit stärkster Dorsalflexion. Auch hier durch einfachen Verband Heilung.

35. J. K. Robertson, On a peculiar case of congenital anteflexion of the right knee-joint. The Glasgow medical journal 1884, XXII.

Gut gebildetes neugeborenes Mädchen zeigt rechten Unterschenkel im Knie auf den Oberschenkel gebogen. Vorn Hautfalten. Flexion nicht möglich. Bei Flexionsversuchen Zurückfedern in alte Stellung. Beim Versuch, die Flexion zu erzwingen, trat der Unterschenkel mit einem knackenden Geräusch in die neue Stellung ein, wie man es bei der Reposition einer Luxation hört. Nach der Reposition bedurfte es einer gewissen Kraft, um die antiflectirte Stellung wieder herzustellen. Nach der Reposition Anlegen eines Apparates, welcher die Flexion und Extension bis zur Normalen gestaltet.

36. Sanson (nach Phocas, Orthopédie 1892).

Genu recurvatum sinistrum. Hyperextension bis zur völligen Berührung des Unter- und Oberschenkels möglich. — Massage und redressirende Bewegungen führen zur völligen Heilung.

37. Lewis A. Sayre, D'un cas d'hyperextension congénitale de l'articulation du genou avec abduction de la jambe. Revue mensuelle des maladies de l'enfance 1890 S. 453.

Mädchen, einen Tag alt, zur Zeit geboren, wohlgebildet bis auf das linke Bein; dieses stand im Kniegelenk in Hyperextension. Das Bein wird im Hüftgelenk nach oben geschlagen, die Zehen berühren das Abdomen.

Der Femur ist in seiner ganzen Länge, besonders die Condylen, verdickt, von diesen hauptsächlich der äussere. Es besteht ausserdem starkes Genu valgum. Die Patella fehlt völlig. Der Schenkelkopf ist in der Hüftpfanne, aber die Bewegungen sind beschränkt. Am Knie ist der Versuch der Beugung schmerzhaft. Linker Fuss in Varusstellung.

Schwangerschaft normal. Beträchtliche Menge von Fruchtwasser. Kopflage, leichte Zangengeburt. Placenta und Nabelschnur normal.

Therapie: Reposition durch Zug und Druck auf den Kopf der Tibia; bei forcirter Flexion wird der Unterschenkel kalt und blass. Beim Nachlassen tritt sofort alte Stellung ein, die Circulation ist wieder hergestellt. Etwa eine Stunde wird in Zwischenräumen die Reposition und Flexion geübt. Darauf gelingt es, eine Flexion von 10° und Adduction ohne Circulationsstörung herzustellen. Gipsverband von Zehen bis zur Hüfte in dieser Stellung. Nach

8 Tagen Bewegungen wiederholt, es werden jetzt Holzschienen, die nach und nach mehr in Flexion gestellt werden, angewendet. Diese Behandlung wird etwa 1 Jahr lang fortgeführt; darauf Apparat, der die Hyperextension hindert. Verkürzung des Beins um ¼ Zoll. Keine Spur einer Patella.

1 Jahr später ist eine Verdickung im Lig. patellae fühlbar. Das Bein ist ¾ Zoll kürzer als das rechte.

38. Shattok, Genu recurvatum in a foetus at term. Tr. Path. soc. London 1890. S. 280.

Fötus männlichen Geschlechts, Hüften flectirt, ein Knie in Hyperextension, Flexion unmöglich.

Autopsie zeigt, dass einige Ligamente verkürzt, andere erschlafft sind.

39. Simpson, Congenital dislocation of knee-joint. British med. journal 1893. II.

Normale Geburt. — Durch Zug am Unterschenkel reponirt sich die Luxation leicht, doch schnellt das Bein sofort beim Loslassen zurück. Der Kopf der Tibia ist nach vorn dislocirt. Schienenbehandlung. Nach 3 Wochen Heilung.

Nach 9 Monaten normales Bein.

40. Solmsen, Ueber eine Missbildung der unteren Extremitäten. Inaug.-Diss. Würzburg 1894.

10 Wochen altes Mädchen, dessen Grossvater an Klumpfüssen litt, zeigt abnorme Haltung der Hände, dieselben sind leicht gebeugt und ulnarwärts abducirt.

Füsse in starker Equino-varus-Stellung, doppelseitige angeborene Knieluxation nach vorn und oben. Das Vorhandensein der Patella nicht sicher.

41. Spörri, Ueber die congenitale Luxation des Kniegelenks. Diss. Zürich 1891.

I. Fall von Krönlein: 6 Wochen altes Mädchen, Kind gesunder Eltern 6 Wochen zu früh geboren. Sofort nach der Geburt wird die Deformität des linken Beins bemerkt. Der linke Oberschenkel ist bedeutend adducirt, Bewegungen im linken Hüftgelenk behindert, es besteht anscheinend keine Luxatio femoris. Der Unterschenkel ist im Knie abducirt (Genu valgum), partielle Luxation der Tibia nach aussen. Der Condylus int. femoris ist deutlicher und freier. Hyperextensionsstellung des Unterschenkels im Kniegelenk. Die Femurcondylen springen stark hervor. Unterschenkel nach aussen rotirt. Patella nicht nachweisbar. Die Flexion ist erschwert, die Subluxationsstellung der Tibia nach aussen und vorn leicht zu beseitigen.

Ausserdem besteht ein kirschgrosser harter circumscripter Muskelcallus im Verlauf des rechten verkürzten Sternocleidomastoideus.

Anamnese: Sehr wenig Fruchtwasser, schwache und seltene Kindsbewegungen während der Gravidität. Bei der Geburt lag das Bein ganz nach oben an den Leib geschlagen.

Therapie: Corrigirende Bewegungen. Pappcrawatte um Hals. Nach

etwa ½ Jahre ist keine Verkürzung des rechten Kopfnickers eingetreten. Das Knie ist gestreckt, kann auch etwas flectirt werden. Patella nicht fühlbar.

Nach 2½ Jahren linkes Bein um 1½ cm verkürzt. Active Flexion fast normal möglich. Kleine Patella jetzt fühlbar. Es besteht Wackeln im Kniegelenk. Stützapparat.

Nach weiterem ½ Jahre besteht deutliche Hüftluxation links. Mit 5½ Jahren geht das Kind gut. Knie fast normal. Patella halb so gross wie rechts.

Mit 8 Jahren Tod an Meningitis. Autopsie nicht ausgeführt.

42. Timmer, Een geval van Luxatio congenita van het kniegewricht. Weekblad van het Nederlandsch Tydschrift voor Geneeskunde. 1892. Nr. 21.

Mädchen 15 Tage alt mit Hyperextension im linken Kniegelenk; dasselbe kann nicht flectirt werden. In der Kniekehle liegen die Femurcondylen frei, an der Vorderseite konnte man den Tibiakopf und die bewegliche Patella fühlen. Am rechten Kniegelenk waren ähnliche Veränderungen in geringem Maasse. Der rechte Fuss calcaneo-valgus.

Bei der Geburt war viel Fruchtwasser abgegangen, das Kind wurde in Scheitellage mit gegen die Brust aufgeschlagenen Beinchen geboren.

Manuelles Redressement führt nach 2 Monaten zur Besserung.

43. Turner, Glasgow obstetrical and gynaecological society. Nov. 1888.

Demonstration eines Neugeborenen, welcher ein Knie mit Flexionsmöglichkeit nach vorn und hinten hat (with double flexion). Nach 6 Wochen war das Gelenk normal.

44 und 45. Volkmann (cf. Joachimsthal), Discussion.

2 Fälle von angeborener vollständiger Luxation der Tibia nach vorn, die ohne operativen Eingriff durch orthopädische Massnahmen geheilt wurden.

46. Wagner, Angeborene Kyphose und Luxation der linken Tibia. Jahrbuch für Kinderheilkunde VIII. 1866.

24jährige gesunde Frau, deren erstes Kind 11—14 Tage zu spät kam und nach einigen Wochen an Krämpfen starb. Das zweite war ein Siebenmonatskind, plötzliche Geburt mit viel Fruchtwasser, Schädellage. Das Kind bewegte die rechte Hand und starb während der Nachgeburtsperiode. Eihäute verwachsen, Placenta normal, Nabelstrang kurz, wenig gewunden.

Schädel in allen Dimensionen vergrössert. Wirbelsäule zeigt im mittleren Theil eine starke Kyphose, welche im 4.—7. Dorsalwirbel ihre grösste Convexität nach hinten zeigt. Ebenso Skoliose nach links. Die linke untere Extremität ist in der Kniebeuge nach hinten geknickt. Die beiden Oberschenkelcondylen sind nach hinten und unten stark vorstehend, während die Tibia auf ihrer vorderen Fläche reitet. Es wird dadurch ein nach vorn offener stumpfer Winkel gebildet, welcher leicht in einen rechten vermehrt werden kann.

Beide Füsse in schwacher Valgusstellung.

Gelenkkapsel intact.

47. Warner erwähnt in Cincinnati Medic. Adv. 1877 einen Fall von Genu recurvatum. Die Patella war rudimentär.

48. Weinlechner, Protokoll der Sitzung der k. k. Gesellschaft der Aerzte zu Wien. 14. März 1884.

10 Wochen altes Kind mit congenitaler Luxation des linken Knies nach vorn. Es besteht starke Hyperextension, die bis zur völligen Berührung des Unter- und Oberschenkels gebracht werden kann. Vorn eine tiefe Hautfalte, unter welcher man mit Mühe die sehr kleine Patella fühlen kann. Hinten bilden die Femurcondylen einen starken Vorsprung. Die Gelenkbänder sind sehr schlaff, es besteht seitliche Beweglichkeit. Contractur des Quadriceps.

Stützapparat, der das Bein in normaler Stellung fixirt.

49. Derselbe: Knabe 1 Tag alt mit totaler Luxation des Knies; stärkste Hyperextension. Heilung durch Gipsverbände.

50. J. Wolff, Ueber einen Fall von willkürlicher angeborener Kniegelenksluxation nebst anderweitigen angeborenen Anomalien fast sämmtlicher Gelenke des Körpers. Zeitschrift für orthopäd. Chirurgie. Bd. 2.

9½ Jahre altes Mädchen mit Anomalien fast aller Gelenke, diese zeigen einen abnorm weiten und nachgiebigen Kapsel- und Bandapparat, so dass man durch Zug Distraction und Luxationsstellungen erzeugen kann.

Beide Hüftgelenke und das linke Kniegelenk zeigen fixirte angeborene Luxationen, die beiden oberen Radiusgelenke bewegliche Luxationen. Im rechten Kniegelenk besteht eine willkürliche Luxation der Tibia nach vorn und oben. Das Kind kann die Luxation activ erzeugen und reponiren. Functionsstörung nicht vorhanden, da beim Gehen die Luxation nicht eintritt.

Ist der Unterschenkel luxirt, so kann er bis zu einem Rechten dorsalflectirt und stark nach innen und aussen bewegt werden. Auch bei reponirtem Unterschenkel leichte Hyperextensionen zu 170°. Patella normal.

Im linken Knie bestand eine fixirte präfemorale angeborene Luxation, Verkürzung von 5—6 cm.

Eine unblutige Einrenkung war ganz unmöglich. Deshalb folgende Operation. Bogenschnitt und Freilegung des Gelenks. Durchtrennung von Adhärenzen der hinteren Kapselwand an der Vorderfläche des Femur. Der Quadriceps, in dem die früher nicht palpable Patella sich als kleines rudimentäres Knöchelchen vorfand, ist stark verkürzt. Um eine Verlängerung zu erzielen, wurde es in Abständen von 1 cm rechts und links eingeschnitten. Die Reposition ist trotzdem noch unmöglich. Deshalb Abmeisselung der Tuberositas tibiae und Fixation derselben mittelst Elfenbeinstifts höher oben. Die Gelenkflächen waren normal überknorpelt. Die Tibiafacetten weniger deutlich ausgeprägt als normal. Resultat gut. Bein gleich lang, Kind geht ohne Stock. Beugung bis 75° activ und passiv möglich. Eine leichte Hyperextension besteht noch.

51. Youmans, Intra-uterine dislocation of knee-joint. Boston med. and surg. journal. 1860. I. 249.

Wohlgebildetes neugeborenes Mädchen, dessen linkes Knie so völlig luxirt ist, dass die Fusspitzen sich gegen die Leistengegend stützten. Das Bein

liess sich in normale Stellung bringen, schnellte aber sofort, losgelassen, in die alte Stellung zurück. Fixation mit zwei Fischbeinschienen zu beiden Seiten des Beins. Nach der Redression etwas Schwellung und Schmerz. 15 Monate später braucht das Kind das Bein wie ein anderes in diesem Alter.

Die Patella war auf der luxirten Seite kleiner. Youmans führt das Zurückschnellen auf Contraction des Quadriceps zurück.

## B. Einseitige Luxationen nach der Seite und nach hinten.

52. Adelmann, Zeitschrift für die gesammte Medicin 1876 (nach Ammon, Die angeb. chirurg. Krankh.).

Luxatio genu nach innen; die Patella war nicht verrückt, der Condylus internus weit nach innen hinübergedrängt.

53. Derselbe.

Ebenfalls Luxatio genu congenita nach innen. Der kranke Fuss stützte sich auf den gesunden mit dem Condylus internus femoris. Dieser ragte sehr stark hervor, die Kniescheibe stand ganz nach aussen. Die Gelenkbänder waren sehr erschlafft. Plattfuss.

54. Derselbe.

Luxatio genu congenita nach aussen. Später durch Nekrose complicirt, wodurch die Ausweichung des Beines nach aussen noch stärker wurde. Patella ganz nach innen verschoben.

55. Aumüller, Ein Fall von congenitaler Luxation im Kniegelenk nach hinten. Inaug.-Diss. Würzburg 1895.

5 Monate altes Mädchen von gesunden Eltern stammend. Das rechte Bein steht in vollkommener Flexionsstellung im Kniegelenk. Der Fuss zeigt hochgradige Supinationsstellung. Der Oberschenkel 1 cm verkürzt. Der Unterschenkel liegt der Hinterfläche des Oberschenkels an, er steht vollkommen nach hinten luxirt. Bei seitlichen Bewegungen kann man die seitlichen Ränder der Condyli tibiae abtasten. Das untere Ende des Oberschenkelknochens wird durch eine glatte Kuppe gebildet, so dass es den Anschein hat, als wäre die Patella mit den Femurcondylen verwachsen. Verkürzung der Tibia um $2^1/_2$ cm. Am rechten Knie und Oberschenkel aussen drei eingezogene Narben.

Therapie: Correctur des Equino-varus durch Tenotomien. Knie, Eröffnung des Gelenkes mit vorderem Lappenschnitt, es zeigt sich nur eine Subluxationsstellung. Menisci angedeutet. Patella nicht vorhanden. Reposition der Tibia auch nach völliger Durchtrennung der Seitenbänder nicht möglich. Das untere Femurende ist völlig abgerundet. Resection von $2^1/_2$ cm Femur bis zu den Knochen, von der Tibia ca. 6 mm auch Knorpel und Knochen. Knochennaht in gerader Stellung. Nach der Operation $6^1/_2$ cm Verkürzung.

56. Görtz, Beitrag zur Casuistik der angeborenen Luxationen. Diss. Giessen 1855.

Beschreibung eines Präparates, welches von einem ausgetragenen, dem Anschein aber nur 7 Monate alten Kinde stammt.

Die Geburt erfolgte in Steisslage, Fruchtwassermenge ungewöhnlich stark. Frucht lebend.

Das Kind zeigt mancherlei Defectbildungen. Am Becken fehlt die Pfanne völlig. Von der Stelle der Pfanne entspringt ein derber fibröser Strang, der zum dislocirten Schenkelkopf führt. Der Femur ist stark verkürzt. Er zeigt unten drei Condylen. Die Patella fehlt völlig. Der Unterschenkel wird nur von einem Knochen gebildet, dieser ist völlig nach aussen luxirt. Luxation des Fusses, des Humerus und der Hand.

57. J. Guérin, Oeuvres. Paris 1881—82. T. I.

II. 8. Beobachtung. Männlicher Fötus von 2½—3 Monaten mit Hochstand einer Schulter, Luxation der Claviculae, Flexionscontracturen der Ellenbogen, Klumphänden, Klumpfüssen. Flexionscontracturen beider Kniee. Links Subluxation der Tibia nach hinten und innen, so dass der innere Condylus der Tibia und der äussere des Femur frei sind.

58 u. 59. Little, On the nature and treatment of the deformities. London 1853.

2 Fälle von angeborener Subluxation der Tibia nach hinten.

60. Nasse, cf. Nr. 27.

3jähriger Knabe mit multiplen Contracturen. Mutter besitzt intrauterin geheilte Hasenscharte. Acht Kinder, die ersten vier und das achte normal; das fünfte mit Contracturen an Händen und Füssen und Gaumenspalte geboren, starb einige Tage später; das sechste besass Klumpfüsse und Spina bifida, starb mit ¾ Jahren an Krämpfen. Das siebente ist der demonstrirte Knabe. Derselbe ist Cretin, zeigt Nystagmus, unwillkürliche Drehbewegungen des Kopfes, Facialiszucken und bisweilen Convulsionen, Phimose und grosse Hernia inguinalis. Die Extremitäten werden bewegt, doch kann das Kind weder stehen noch gehen. Contracturen sämmtlicher Finger, leichte Varuscontractur der Hände. Beiderseits hochgradiger Pes calcaneo-valgus mit starker Knickung in der Gegend des Chopart'schen Gelenks. Links Genu valgum mit fast rechtwinkliger Contractur, Luxation der Tibia nach hinten und der Patella nach aussen. Am rechten Knie ist der Bandapparat abnorm schlaff. Die Tibia kann passiv leicht nach vorn luxirt werden und luxirt bisweilen durch active Bewegungen des Kindes.

61. Derselbe.

Neugeborener Knabe mit Contracturen beider Ellenbogengelenke und des rechten Kniegelenks in gestreckter Stellung. Beiderseits hochgradige Manus vara, rechts Pes calcaneo-valgus, links varus. Linke Tibia nach hinten luxirt, dabei Genu varum in annähernd gestreckter Stellung fixirt. Auf der Höhe des linken Fibulaköpfchens und der Convexität des linksseitigen Klumpfusses intrauterin entstandene Drucknarben.

62. Robert (nach Malgaigne).

4jähriges Mädchen mit Subluxation nach aussen. Das Kind kam mit gestreckten Beinen zur Welt. Der innere Femurcondylus war nach hinten ge-

treten und füllte die Kniekehle. Nur der äussere Condylus in Contact mit der Tibia. Femur einwärts, Tibia auswärts rotirt. Bewegungen nur nach der Seite ausführbar.

## C. Doppelseitige Luxationen nach vorn.

63. Albert, Ueber das Genu recurvatum. Wiener med. Presse 1875.

Präparat eines Neugeborenen mit angeborener Luxation beider Kniegelenke und doppelseitigem hochgradigen Plattfuss. Die Hyperextension konnte bis 270° getrieben werden. Die normal grosse Patella ist nach oben verschoben. (Beschreibung des Präparates unter dem Abschnitt: Pathologische Anatomie.)

64. Ammon, Die angeborenen chirurgischen Krankheiten des Menschen. Tafel 26.

Knabe 1½ Jahre alt, in Steisslage geboren, hat neben einer linken Inguinalhernie Hyperextension beider Kniee und Abweichung nach innen. Schlottergelenke. Patellae fehlen völlig. Klumpfüsse und Klumphände. Nur Behandlung der Klumpfüsse.

65. Bajardi, Archivio di orthop. 1892. Nr. 4.

Mädchen 2 Monate alt mit Hemmungsbildung beider Radii, Klumphänden, Genu recurvatum duplex, links Genu valgum. Beide Patellae fehlen. Beiderseits Plattfuss.

66. Baker, The Lancet. Dec. 1881.

6 Wochen altes Mädchen. Vater, Tante und zwei Onkel haben Klumpfüsse. Hyperextension beider Unterschenkel, dabei sind die Extensoren des Knies straff gespannt und verkürzt. Streckung und Beugung schwer. Die Patellae sind vorhanden, aber in dem Hautwulst vorn schlecht zu finden. Pedes equini. Das Kind kam in Steisslage.

Therapie: Anlegen eines Apparates mit Hemmung, um die Vorwärtsbeugung zu hindern.

67. Barth, Ein Fall von angeborener Knie- und Hüftverrenkung. Langenbeck's Archiv 31 S. 670.

Mutter hat bereits drei normale kräftige Kinder geboren.

Die vierte Schwangerschaft war bis zum 7. Monat normal. Gegen Ende des 7. Monats Fall auf die Kniee; Erschütterung des Unterleibs. Von da an fühlte die Frau die Kindsbewegungen eine Zeit lang gar nicht, dann sehr schwach. Die Niederkunft am normalen Ende der Schwangerschaft. Geburt in Schädellage ohne Kunsthilfe. Geringe Menge Fruchtwasser, kurze Nabelschnur. Das Kind schlug gleich nach der Geburt die Beine nach oben. Die Kniegelenke waren im Winkel nach vorn offen gebeugt. Die Hebamme suchte täglich die Stellung zu verbessern, was ihr am linken Bein angeblich gelang.

Das Kind wurde mit 14 Tagen zur Klinik gebracht; war im Ganzen wohlgebaut, aber abgemagert und schwächlich.

Das rechte Bein steht bei Rückenlage im Hüftgelenke im rechten Winkel

nach oben, das Knie etwa 135° nach vorn gebeugt. Fuss in starker Dorsalflexion. Das ganze Bein ein wenig nach aussen rotirt. Streckung im Hüftgelenk behindert. Patella vorhanden. Das Kniegelenk lässt sich mit sanfter Gewalt strecken und auch etwas beugen. Beim Loslassen tritt alte Stellung wieder auf.

Das Kind erkrankt an Diarrhöen; im linken Knie tritt ein Abscess auf. Exitus an Schwäche. (Beschreibung des Präparates später.)

68. Barwell, The Lancet 1877.

6 Wochen alter Knabe mit Hyperextension beider Kniee. Beide Unterschenkel werden gestreckt auf den Leib gehalten. Quer über die Vorderseite der Kniee eine tiefe Hautfalte. In der Kniekehle die Haut hervorwölbend die Femurcondylen. Die Oberschenkel konnten ausserdem nicht gegen das Becken gestreckt werden. Rechts Equino-varus. Doppelseitiger Strabismus convergens.

Viertes Kind gesunder Eltern. Schädellage ohne Kunsthilfe. In Familie keine Deformität. Im 3. Monat der Gravidität Trauma.

Ohne Narkose gelingt es nur, die Gelenkflächen der Tibia zu denen des Femur in normale Beziehung zu bringen. Beugung und Reposition in Narkose. Gipsverband. Nach 14 Tagen Heilung. Während anfangs nur die linke Patella fühlbar war, war jetzt auch die rechte zu finden. 4 Monate später normale Flexion; Patellae fast normal gross.

69. Beely, Zeitschrift für orthop. Chirurgie 1892. II. 1.

Karl B., 4 Wochen alt, drittes Kind, die beiden ersten gesund. Geburt in Kopflage ohne Kunsthilfe.

Der Kopf ist asymmetrisch, Lähmung des linken Facialis. Oberarm fest am Thorax anliegend, im Ellenbogengelenk spitzwinklig flectirt. Beine im Kniegelenk hyperextendirt, in gestreckter Stellung Brust und Bauch anliegend, mit Mühe im Hüftgelenk bis zum rechten Winkel zu extendiren. Patella nicht zu finden. Klumpfüsse. Oberschenkel nach aussen, Unterschenkel nach innen rotirt.

70. Broadhurst, On the nature and treatment of clubfoot.

2 Monate altes Kind, das mit 8 Monaten geboren wurde, zeigt Pes valgus links, varus rechts, Hyperextension der Kniee. Keine Spur der Patellae.

71. Bouvier (nach Malgaigne und Spörri).

Gesunde Mutter hat bereits zwei normale Kinder geboren. Die dritte Schwangerschaft dauerte 7 Monate, worauf sich Uterusblutungen einstellten, die zur Geburt führten. Das Kind, Mädchen, kam in Steisslage mit dem Rücken nach hinten. Die rechte Hand konnte vom Anbeginn an neben dem Schenkel gefühlt werden. Viel Fruchtwasser. Die unteren Extremitäten waren stark nach vorn an die vordere Seite des Stammes angefügt, wo sie sich jetzt noch befinden. Das Kind zeigte folgende Deformitäten: 1. Doppelseitigen Pes varus, 2. rechts Klumphand, 3. links Subluxation des Ellenbogens, 4. Hyperextension beider Kniee, 5. Flexion beider Oberschenkel, die leicht beseitigt werden kann. Der Thorax bietet auf seiner vorderen linken Seite eine Depression dar, welche der vorderen oberen Extremität entspricht.

72. Brunner, Ueber Genese, congenitalen Mangel und rudimentäre Bildung der Patella. Virchow's Archiv 124.

II. Fall von Krönlein. 20jähriger Mann zeigt Mangel beider Kniescheiben bei doppelseitiger congenitaler Subluxation im Hüftgelenke. Bei der Geburt sollen die Füsse verdreht, mit den Zehen nach hinten gerichtet gewesen sein. Als Kind von wenigen Wochen war er 4 Wochen in Spitalbehandlung. Darauf wurden zu Hause die Kniegelenke noch längere Zeit orthopädisch behandelt. 2 Jahre alt lernte er gehen.

Brunner nimmt an, dass es sich um Luxatio genu congenita gehandelt hat.

73. Chambrelent, Luxation double du genou. Gazette hebd. des sciences méd. de Bordeaux 1897.

Kind 1½ Monate alt, Hydramnion, leichte Zangengeburt. 3—4 Liter Fruchtwasser. Hyperextension beider Kniee, in der Kniekehle hervorspringend beide Femurcondylen. Fehlen der Patellae. Quere Hautfalte.

74. Conrad, Zur Aetiologie der congenitalen Gelenkdeformitäten. Correspondenzblatt für Schweizer Aerzte 1875.

35jährige Frau hat bereits zwei ausgetragene normale Kinder. Während der dritten Schwangerschaft im 4. Monat Verlust von Fruchtwasser gefolgt von Blutungen. Kein Abort. Von Zeit zu Zeit Blutungen. Geburt im 8. Monat. Wenig Fruchtwasser. Kind von 1700 g Schwere und 39 cm Länge.

Die unteren Extremitäten sind in Hyperextension und gegen den Rumpf gestützt. Die Bewegungen im Hüftgelenk erschwert. Patellae vorhanden. Bewegungen im Knie nur mit Gewaltanwendung möglich.

Exitus 7 Stunden nach der Geburt.

Die Autopsie zeigt angeblich nichts Abnormes.

75. Cruveilhier, Atlas de l'anatomie pathologique Livre II, pl. II, 1849.

Wenig entwickelter, männlicher Fötus mit Klumphänden und Klumpfüssen. Die Füsse in Extensionsstellung gegen den Unterkiefer gestützt. Die Hände sind nach der radialen Seite hin verdreht und befinden sich zwischen den Füssen. Die Kniegelenke zeigen einen nach vorn offenen Winkel, der Unterschenkel ist auf den Oberschenkel flectirt, in spitzem Winkel. Cruveilhier bezeichnet den Zustand als angeborene Deviation oder Diastase der Gelenke, erzeugt durch Bändererschlaffung. (Anatomie pathol. générale I 693.) An der rechten Hand fehlte der Daumen; es besteht noch Atresia ani, Kryptorchismus, Luxatio coxae cong. duplex, Cloakenbildung.

76. Davis (nach Hamilton).

Neugeborenes Mädchen mit Verrenkung beider Kniee und Hüftgelenke. Die Unterschenkel waren nach vorn auf die Oberschenkel zur Zeit der Geburt umgebogen. Die Köpfe der Tibia ruhten auf der Vorderseite der Oberschenkelknochen, 1 Zoll oberhalb der Condylen. Die Oberschenkel standen im rechten Winkel zum Körper, die Füsse berührten den Bauch. Die Kniee waren dicht zusammengezogen. Die Verrenkung der Hüften wurde damals nicht erkannt.

Die Luxation der Kniee wurde durch beständigen Druck im Laufe eines Jahres beseitigt.

Mit 5 Jahren wurde erst die Hüftluxation erkannt.

77. Dowd, Congenital dislocation of both knee-joints. New York surgical society. Annals of surgery. March 1899.

Knabe, 5 Jahre alt, mit Luxation beider Kniegelenke. Patella fehlt. Kniee in mässiger Hyperextensionsstellung. Rechts kann die Dislocation leicht beseitigt werden; beim Nachlassen des Druckes tritt sie jedoch sofort wieder ein. Links ist die Dislocation schwerer zu beseitigen, sie tritt ebenso rasch wieder ein, indem die Tibia durch den Quadricepszug nach vorn und oben gezogen wird. Flexion im Knie ist unmöglich.

78. Gibney erwähnt in der Discussion zum vorigen Fall, dass er 3 oder 4 derartige Fälle beobachtet hat. Bei einem bestanden zu gleicher Zeit Hüftluxationen.

79. Friedleben, 2 Fälle angeborener Anomalien der Femora. Jahrbuch für Kinderheilkunde. Bd. 3 1860.

Kräftige I-para, welche im 3. Schwangerschaftsmonat auf die Nates gefallen war, bekommt ohne Ursache im 8. Schwangerschaftsmonat Wehen; Geburt ohne Kunsthilfe. Es wird ein gut entwickeltes Mädchen in Fusslage geboren. Das Kind ist todt, aber erst während der Geburt abgestorben.

Luxation beider Hüften, Lig. teres fehlt völlig. Die Gelenkköpfe der Tibia sind ein ansehnliches Stück aufwärts an die vordere Fläche der Femora luxirt, sie können erst nach völliger Durchtrennung der Streckmuskeln reponirt werden. Patella normal. Gelenkkapsel schlaff und weit. Alle übrigen Gelenke normal, ebenso die inneren Organe, nur die Thymus ist rudimentär.

80. Guérin, Oeuvres T. I. Paris 1880—82.

I. 1. Beobachtung: Fötus männlichen Geschlechts, todtgeboren im 6. Monat, zeigt Anencephalie, Spina bifida vom Atlas bis zum Sacrum. Defect des Radius, Luxation beider Hüftgelenke mit äusserster Flexion und Adduction der Hüften, doppelte Klumpfüsse.

Daneben Luxation der Kniescheibe nach oben und Subluxation der Tibia nach vorn. (Beschreibung später.)

81. Derselbe erwähnt im II. Theil XI. Beobachtung einen Fall von Malacarne in Padua aus dem Jahre 1811. Fötus mit Defect des Kopfes, Halses und linken Armes, Klumpfüssen, Skoliose und Luxation beider Kniescheiben nach oben mit Abweichung der Kniee, wie die Abbildung zeigt, in starker Hyperextension.

82. Hartigan (cf. Nr. 12).

Knabe, 3 Tage alt, mit doppelseitiger Hyperextension der Kniee. Beide Patellae vorhanden, deutlich fühlbar und sehr beweglich. Die Femurcondylen springen stark nach hinten hervor. Leichter Varus. Zurückschnellen der Deformität.

Die Mutter I-para ist eine Negerin, die schwere Arbeit zu verrichten hat.

83. Hilton (nach Potel).

Mädchen am Ende der Schwangerschaft geboren mit einem nach oben geschlagenen Beine, das auf der Brust aufruhte und dort eine Depression verursachte. Bei der Untersuchung war das Kind 3 Monate alt. Die Kniee können nach allen Richtungen ohne Schmerzen bewegt werden. Keine Spur einer Patella. — Keine Therapie.

2 Jahre alt geht das Kind auf den Femurcondylen, die Unterschenkel sind nach vorn gerichtet. Die Füsse in der Luft. Die Planta pedis direct nach oben stehend. Das Kind spielte mit den Zehen und saugte an der grossen Zehe.

Mit 3 Jahren noch keine Spur einer Patella. Das Kind geht jetzt auf den Füssen, aber unsicher. Später zeigt sich die Patella. Das Kind wurde sicherer beim Gehen.

Mit 27 Jahren waren die Gelenke in guter Function.

84. Holtzmann, Die Entstehung der congenitalen Luxationen der Hüfte und des Knies und die Umbildung der luxirten Gelenktheile. Virchow's Archiv 140.

Fötus mit Hermaphroditismus spurius femininus zeigt Spaltung der Sacralwirbelbogen, Luxationen beider Hüften und Kniegelenke. Beide Kniee sind hyperextendirt, es handelt sich um Subluxationen. Das rechte Knie ist nach vorn und innen, das linke nach vorn und aussen subluxirt. Patella gut ausgebildet (cf. Beschreibung des Präparates).

85. Jolicoeur; Absence de rotules et genu recurvatum. Bulletin de la société médicale de Reims 1873. 3. Juin.

3 Jahre altes Kind mit Deformität der unteren Extremitäten, so dass es ohne Hilfe nicht gehen kann. Links keine Spur von Patella. Hyperextension möglich bis 45°. Hinten fühlt man die Femurcondylen in einer Art von Luxation zur oberen Gelenkfläche der Tibia. Die Haut gespannt.

Rechts ein Rudiment einer Patella. Hyperextension nicht so hochgradig wie links.

Orthopädischer Apparat, welcher die Beine in beständiger Extension hält.

86. Kirmisson (l. c. Nr. 17).

1monatliches Mädchen wurde mit Missbildung beider Kniee geboren. Dieselben konnten im Sinne der Flexion leicht bewegt werden, sie bildeten mit dem Oberschenkel einen nach vorn offenen Winkel. Ferner bestand Aussenrotation. Auf beiden Seiten der Kniekehle deutlicher Knochenvorsprung, welcher den Hinterseiten der Femurcondylen entsprach. Vorn mehrere Hautfalten. Kniescheibe deutlich erkennbar. Reposition leicht, doch schnappte die Tibiafläche von hinten nach vorn zurück.

Eine Therapie wurde nicht eingeschlagen.

87. Knauer, Beiträge zu den congenitalen Luxationen im Kniegelenk. Monatsschrift für Geburtshilfe und Gynäkologie. Bd. 5.

Beiderseitige Subluxation der Tibia nach vorn.

Gesunde II-para erlitt 2 Monate vor der Entbindung einen Fall über einen Stein auf die Hände ohne nennenswerthe Verletzung. Geburt in I. Steisslage.

Fruchtwasser reichlich. Spontane Geburt des Steisses bis zu den Hüften, da die Geburt stockt, Extraction. Hier fällt schon die starke Hyperextension der Kniegelenke auf. Kind, Mädchen, leicht asphyktisch.

Die Hüftgelenke fanden sich in leichter Flexions- und Adductionsstellung. Die Unterschenkel bildeten mit dem Oberschenkel im Knie einen nach vorne offenen Winkel rechts von 135°, links von 140°. Diese Hyperextension liess sich rechts leicht bis 115°, links bis 120° steigern. Im Sinne der Beugung war die Bewegung der Unterschenkel unter leichtem Druck nur bis zur Geradestreckung der Beine möglich, aus welcher Stellung dieselben nach Aufheben des Druckes in die Hyperextensionsstellung zurückfederten. Beträchtliche seitliche Bewegung. Die Bandapparate der Kniegelenke schlaff und schlotterig. — In der Kniekehle sah und fühlte man die hinteren Abschnitte der Condylen des Oberschenkels deutlich vorspringen. Die Gelenkenden der Tibia standen nach vorne vor, ohne vollständig auf den Femurschaft abgeglitten zu sein, und waren gleichzeitig nach aussen abgewichen. Zwischen denselben und dem Femur befand sich eine Furche, in deren Tiefe man der vorderen Fläche des Femur anliegend auf jeder Seite die kleinen Kniescheiben fühlte und seitlich verschieben konnte. Die Unterschenkel erschienen abducirt und nach aussen rotirt. Die beiden Füsse waren ziemlich hochgradige Plattfüsse, und als weitere Complication ist eine etwas verringerte Beweglichkeit in den Hüftgelenken, indem sowohl die völlige Streckung, als auch die Abduction etwas eingeschränkt erschien. Das Kind war im übrigen wohlgebildet. Der Kopf war auffallend breit, — Vorspringen der Tubera parietalia und besonders starke Entwickelung des Hinterhaupthöckers.

Typische Haltung der Beine in Rückenlage am Leib emporgeschlagen.

Ein gelungenes Röntgenbild zeigt die Subluxationsstellung.

Therapie: Mit 6 Wochen Einrenkung in Narkose. Verbände aus Schusterspahn und Blaubinden, dieselben mussten wegen Ekzem weggelassen werden. Das Kind war heruntergekommen, hat Nabel- und rechtsseitige Inguinalhernie acquirirt. Die Behandlung wurde nicht fortgesetzt.

88. Körte, 2 Fälle von angeborenem Mangel der Patella. Deutsche Zeitschr. f. Chir. 1877. Bd. 7.

2½ Jahre altes Mädchen wurde mit über die Schulter geschlagenen Füssen, glatt am Rumpfe anliegenden Beinen geboren. Die Arme waren über die Brust gekreuzt, die Vorderarme pronirt, die Handflächen in einander gelegt. Die Beine können leicht am Rumpf in die Höhe geschlagen werden, so dass die Füsse am Halse liegen. Condylus internus femoris beiderseits stärker prominirend. Patella fehlt völlig. Füsse in Spitzfussstellung. Haut an der unteren Extremität sehr dick. Das Kind kann weder stehen noch gehen. Linkes Bein nach innen, rechts nach aussen rotirt. Beide Kniee erlauben nur passive geringe Wackelbewegungen nach allen Seiten. Es besteht Beugung im Hüftgelenk.

Die Therapie erreicht wenig.

89. Krukenberg (nach Muskat).

Es handelt sich um einen Hemicephalus, der extrahirt wurde, mit starken Veränderungen der unteren Extremitäten. Knie hyperextendirt, Oberschenkel

flectirt. Ueber dem Poupart'schen Band eine flache Hautdelle, in welche der Oberschenkel genau passt. An der Vorderseite mehrere Hautfalten, die klaffen, wenn man den gebeugten Oberschenkel extendirt oder das überstreckte Knie zu strecken sucht.

Drucknarben am Fuss und Trochanter major, Ober- und Unterschenkel normal.

90. Lefour, Luxation double des genoux. Journal de médecine de Bordeaux. 1896. Nr. 7.

17jährige I-para. Normale Schwangerschaft, Zange. Lebendes Kind 3450 g. Nabelschnur 54 cm lang. Normale Menge Fruchtwasser. Eihäute ohne Besonderheit.

Das Kind zeigt beiderseits vollständige Luxation des Unterschenkels nach vorn. Die Kniee bilden einen nach vorn offenen Winkel. Die Patella rechts deutlich, links zweifelhaft. Hüftgelenke normal.

Behandlung nicht eingeleitet.

91. Mac Gillicuddy, Congenital dislocation at the knee. Journal Amer. med. Assoc. Chicago 1892. 107.

I-para. Scheitellage. Die Beine am Körper nach oben geschlagen. Luxation nach vorn.

92. Muskat (Plagemann) cf. Nr. 27.

Präparat mit Hyperextension beider Kniee.

93. Myers, Deformity congenital of the knee-joint. Orthop. Association. New York 1890. 21. III.

Kind zur Zeit geboren. Füsse gegen den Kopf gestützt. Fruchtwassermenge normal. Hyperextension beider Kniee. Links starker Pes equino-varus, rechts geringer, Patella fehlt beiderseits. Partielle Luxation der Tibia nach vorn und deutliches Genu valgum mit abnormer seitlicher Beweglichkeit. Körper sonst normal gebildet.

Die Deformität war in 2 Wochen stark vermindert durch eine Knieschiene, welche die Kniee gebeugt hielt.

94. Nissen, 2 Fälle von angeborenen Difformitäten des Kniegelenkes. Diss. Erlangen 1891.

Anatomisches Präparat.

Knabe, leicht ohne Kunsthilfe geboren. Am Tage nach der Geburt wurde festgestellt hochgradige Hyperextension des Unterschenkels. Flexion unmöglich. Patella sehr klein.

Tibiae unvollkommen nach vorn luxirt, die Condylen der Femora in der Kniekehle leicht zu fühlen. Füsse in Calcaneusstellung.

Exitus nach einigen Tagen.

95. Owen, Genu recurvatum. (Referat aus Revue d'orthopédie 1891 und Potel.)

Irländerin, 8½ Jahre alt, mit Genu recurvatum congenitum beiderseits. Die Mutter ist geistesgestört.

Bei der Geburt berührten die Füsse die Schultern. Die Köpfe der Tibiae waren so stark auf die Gelenkfläche der Patella (Trochlea) dislocirt, dass man die Femurcondylen und die Fossa intercondylica deutlich hinten fühlte. Patella vorhanden.

Die Beugung absolut unmöglich, auch in Narkose. Durchtrennung des Quadriceps beiderseits durch quere Incision, welche die Trochlea völlig frei legt. Die Reposition gelingt jetzt. Fixation in rechtwinkliger Flexion.

96. Ridlon, Congenital recurvated knees. Transactions of Amer. orthop. Assoc. 1896.

Mädchen, 21 Monate alt. Bei der Geburt sollen die Kniee nach vorn gebogen sein im Winkel von 20°. Bewegungen nur schwierig ausführbar. Nach und nach gelang es, die Beweglichkeit zu bessern, so dass jetzt die Hyperextension noch bis zu 20°, die Flexion zu 10° möglich ist.

Die Patellae sind als kleine Knötchen in der Sehne des Quadriceps fühlbar. Es besteht Genu valgum und leichter Pes equino-varus.

Eine weitere Complication ist eine Spina bifida, welche vor einer seitens des Hausarztes ausgeführten Operation noch umfangreicher gewesen sein soll, ferner Incontinentia alvi; Strabismus convergens. Das Kind scheint idiotisch.

97. Sayre (Medical Record 1877) erwähnt einen Fall von doppelter Luxation im Knie nach vorn, welche er reponirte. Das Kind ist zur Zeit 4 Jahre alt und hat normal bewegliche Kniee.

98. Marmaduke Sheild, A case of genu recurvatum. Lancet, 28. Mai 1898.

Bei einem Kinde mit fixirtem angeborenen doppelseitigen Genu recurvatum wurde im Alter von 6 Wochen eine forcirte Streckung in Narkose vorgenommen und danach eine Schiene an der Beugeseite des Beins applicirt. Das schwächliche Kind ging 10 Tage später zu Grunde. Das rechte Kniegelenk wurde anatomisch untersucht. Die Patella, deren sonstige Gelenkfläche des Knorpelüberzuges entbehrte, war nach hinten und unten gesunken und in der Fossa intercondyloidea femoris posterior durch bindegewebige Stränge fixirt. An der Stelle ihres normalen Sitzes befand sich die Tibia, während die Femurcondylen, bedeckt von der straff gespannten Kapsel, in der Kniekehle prominirten. Bei dem vorausgegangenen Streckversuche war es lediglich zu einer Abknickung in der oberen Epiphysenlinie der Tibia gekommen.

99. Schmidt (cf. Müller).

Mädchen, kommt in Steisslage zur Welt. Die Menge des Fruchtwassers war gering. Das Mädchen zeigte in Ruhelage die Beine am Rumpf emporgeschlagen. Die Fusssohlen gegen das Kinn und den Unterkiefer gestützt. Starke Beugestellung im Hüftgelenk. Doppelseitiges Genu recurvatum und Pes calcaneus, sonst nichts Abnormes.

100. Schönfeld, De luxatione congenita et singulari quadam luxatione genuum. Diss. Berlin 1865.

2 Tage alter Knabe, das vierte Kind gesunder Eltern, Geschwister normal gebildet. Geburt normal, Schädellage. Die Eltern bemerkten sofort die falsche

Stellung der Beine. Mutter während der Schwangerschaft gesund. Im 8. Monat bei einem Fehltritt heftige Kindsbewegungen.

Es handelte sich um einen normal entwickelten Jungen. Beide Unterschenkel leicht beweglich, bilden mit den Oberschenkeln einen nach vorn offenen Winkel von 80°. Patella beiderseits deutlich fühlbar. Es besteht völliges Schlottergelenk, Bewegungen nach allen Seiten möglich, nur die Flexion war völlig aufgehoben.

Es bestand Ankylose (?) in den Hüftgelenken, beim Aufrichten wirkliche Lordose der Wirbelsäule, links Kryptorchismus.

101. H. Sells, Congenital malformation of both knee-joints. British medical journal 1883, April (nach Potel).

Viertes Kind gesunder Eltern mit Deformität beider Kniee. Beim ersten Blick schienen die Patellae zu fehlen, an ihrer Stelle eine Einziehung. Die Bewegungen im Hüftgelenk normal.

Die Patella war hinten statt vorn zu fühlen. An der Stelle der Patella bestand die erwähnte Einziehung, welche eine wirkliche Kniekehle vorstellte[1]. Man fühlte dort die Pulsation der Art. poplitea (?!) und zu beiden Seiten Sehnen wie in der Kniekehle. Hinten war die Patella anschliessend fest mit dem Femur verbunden, doch bei Bewegungen zeigte sie sich locker. Die Bewegungen erfolgten nur in verkehrter Richtung. Das Kind konnte, ohne die Hüfte zu beugen, die Zehen zum Munde führen.

Das Kind starb am 3. Tage, leider die Autopsie verweigert.

102. Spoerri, l. c. III. Fall von Krönlein.

2 Tage altes Mädchen, Kind gesunder Eltern, in I. Schädellage ohne Kunsthilfe geboren. Während der letzten Schwangerschaft ab und zu eigenthümliche Empfindungen im Bauche, dumpfe Schmerzen und Spannung. Fruchtwasser sehr reichlich. Nabelschnur normal lang, nicht umwickelt. Placenta und Eihäute normal.

Sofort nach der Geburt wurde folgende Deformität bemerkt:

Beide Beine im Hüftgelenk gebeugt und ein Knie hyperextendirt dem Rumpf anliegend. Beide Füsse stützen sich gegen den Unterkiefer. Das Ganze lag wie ein Haufen. Schiefhals, Brust rechts zusammengedrückt, Verbiegung der Brustwirbelsäule nach links. Die Nabelschnurinsertion nach rechts verlagert.

Zwischen Lenden- und Brustwirbelsäule Spina bifida.

Kniee: congenital nach vorn luxirt, die Tibiae liessen sich nach vorn überklappen. Hautfalten mit talgartiger Masse gefüllt. Patellae vorhanden.

Keine Druckschwielen. Rechts ist die Deformität stärker, rechts Pes calcaneo-valgus.

Totale Lähmung der Beine und des Anus.

Therapie: Nihil. Tod nach 5 Tagen an Lebensschwäche.

---

[1]) Potel erwähnt noch einen Fall aus The Cincinnati Lancet 1879, vol. III (patella in popliteal space?), bei welchem die Patella in der Kniekehle gefühlt wurde. Die Bewegungen waren umgekehrt. Der Fuss lag auf dem Abdomen.

103. Smith, Congenital dislocation of both knees. Michigan medical News. Detroit 1882.

Kind, 2 Stunden alt, zeigt beide Kniee anteflectirt, die Füsse berühren die Vorderfläche der Oberschenkel. Der Quadriceps ist erschlafft. Die Patellae liegen an der Innenfläche der Kniee. Die Beugemuskeln sind gespannt. Wenn der extendirte Unterschenkel losgelassen wird, schnellt er in seine frühere Stellung mit ziemlicher Kraft zurück. Die Luxation lässt sich reponiren durch redressirende Manipulationen, aber sie hat das Bestreben, sich wieder herzustellen wegen der Schlaffheit des Gelenks.

Fixation in starker Beugung mit Schienen, die öfters abgenommen werden zur Massage der Extremität.

Mit 11 Jahren ist das Kind ebenso kräftig wie ein anderes und geht gut.

Die Schwangerschaft war normal. Sieben Kinder vorher normal. Geburt in Schädellage.

104. Tarnier, Bulletin de la société anatomique de Paris. 1854. Nr. 13.

Ausgetragener Fötus, der 15 Stunden lebte, hat Luxation beider Kniegelenke und Atresia ani.

Die Unterschenkel stark hyperextendirt, so dass sie mit den Oberschenkeln rechte Winkel bilden. Ein leichter Zug genügt zur Streckung der Unterschenkel, Flexion rückwärts nicht möglich. Patella rudimentär.

(Beschreibung des Präparates später.)

105. Henry Ling Taylor, Congenital dislocation of the knee. Amer. orth. Assoc. 1895.

Junge, 7 Monate alt, der Erstgeborene von Zwillingen. Ein vorher und ein nachher geborenes Kind normal. Steisslage.

Die Oberschenkel im Hüftgelenk über das Abdomen gebeugt, die Kniee in Hyperextension, so dass die Füsse zu beiden Seiten des Kopfes liegen. Die Deformität blieb nach der Geburt bestehen. Die Flexion war selbst bei Anwendung stärkerer Gewalt unmöglich. Sich selbst überlassen nahm das Glied sofort seine anormale Stellung an. Vorn mehrere Hautfalten. Die anderen Gelenke normal. Füsse wohlgeformt. Die Kniee werden activ nicht gebeugt, durch active Contraction des Quadriceps wurde die Hyperextension vergrössert und der Kopf der Tibia nach vorn und aussen gezogen. Die Ligamente der Kniee waren sehr schlaff, seitliche Bewegungen nach jeder Seite möglich. Die Ueberstreckung konnte passiv leicht bis zu 30° vermehrt werden, die Beugung war nur bis zu 20° von der Geraden möglich.

Bei allen Bewegungen war der Kopf der Tibia nach vorn gezogen. Die Femurcondylen bildeten einen Vorsprung. Der Unterschenkel war etwas nach aussen rotirt. Die Patella konnte bei wiederholten Untersuchungen nicht gefunden werden.

Therapie: Durch Apparate wurde die Flexion vermehrt, die seitlichen Bewegungen gehemmt.

Nach einem Jahre nur noch geringe Hyperextension. Flexion bis zu 90° möglich. Jetzt fühlt man die Patellae als kleine Verdickung in den Quadriceps-

sehnen. Neuer Apparat. 1½ Jahre alt geht das Kind gut. Die Tibiae sind noch ein wenig nach vorn dislocirt.

Mit 3½ Jahren sind die Patellae gut entwickelt.

Das Kind trägt beständig leichte Apparate, welche die Ueberstreckung und die seitlichen Bewegungen hindern. Es ist zur Zeit 8 Jahre alt und kräftiger als der Zwillingsbruder.

106. Watson Cheyne, Lancet 1890. II. 924.

Mädchen, 3 Jahre alt, mit congenitaler Luxation beider Tibien vor die Femora.

107. Weinlechner, Anzeiger der k. k. Gesellschaft der Aerzte in Wien. 20. März 1884. Nr. 21.

Congenitale Luxation beider Kniee nach vorn und aussen, eine gewisse Lockerung des Hüftgelenkes, hauptsächlich links, wo sie noch heute besteht (Luxatio coxae cong.). Das Kind wurde von einem anderen Chirurgen behandelt. Als es Weinlechner später im Alter von 5 Jahren sah, war das rechte Knie normal, ausser einer Erschlaffung der seitlichen Bänder, weshalb das Kind einen Stützapparat trug, während links noch Luxation des Knies und der Hüfte bestanden.

Das linke Knie wurde in Narkose durch Zug reponirt und durch Gipsverband in Beugestellung fixirt. Einige Monate später Entfernung des Gipsverbandes und Fixation in Streckstellung.

Als Weinlechner das Kind mit 16 Jahren wiedersah, hatte es keine Luxation des linken Knies mehr, aber ein Genu valgum. Die Patella war nach aussen luxirt. Die Verkürzung, die früher 1½ cm betrug, ist auf 7 cm gestiegen, davon kommen 6 cm auf den Oberschenkel selbst, 1 cm auf die Erschlaffung des Hüftgelenks.

Das Kind trägt rechts noch einen Tutor, während es links einen complicirten Stützapparat braucht.

108. Wutzer, Angeborene Luxation des Kniegelenks. Müller's Archiv für Anat. und Physiol. 1835.

6 Wochen alter Knabe mit doppelseitiger Knieverrenkung. Abnorme Beweglichkeit der Kniee, so dass er bequem die Zehen zum Munde führte.

Bei ruhig sitzender Stellung sind die Zehen stark nach aussen gerichtet. Die Patella ist nicht zu finden. Die Vorderseite des Gelenkes ist flach. In der Kniekehle fühlt man beide Condylen des Femur und zwischen beiden eine halbkuglige harte Hervorragung (welche Wutzer als Rudiment einer verlagerten Patella erklärt). Starke Beugung nach vorn möglich. Kind sonst normal gebildet. Abnorme Beweglichkeit der Hüftgelenke.

Vorher fünf fehlerfreie Kinder.

## D. Die übrigen doppelseitigen Luxationen (gemischte, seitliche und nach hinten).

109. Chaussier (nach Hamilton und Guérin).

Bei einem wohlgebildeten Säugling waren beide Schienbeine nach hinten luxirt, ausserdem bestand Luxation beider Hüftgelenke und dreier Finger der linken Hand.

110. Guérin (nach Hamilton und Melicher cf. 112) sah Subluxation nach rückwärts bei einem 14jährigen Mädchen, begleitet von leichter Drehung der Tibia nach aussen. Die Subluxation war angeboren.

111. Derselbe: 2jähriges Kind mit angeborener Verrenkung des Kopfes der Tibia nach rückwärts und einwärts, begleitet von Drehung der Unterschenkel nach einwärts.

112. Hamilton, Fracturen und Luxationen.

Fall von angeborener Subluxation beider Schienbeine nach hinten, welche durch Contraction der Beugemuskeln entstanden ist. Durch Durchschneidung dieser Muskeln ziemlich normale Stellung.

113. Hofmokl, Med. Jahrbücher der Aerztegesellschaft in Wien 1884. Nr. 13.

Kind mit angeborener Luxation beider Kniegelenke und Calcaneo-valgus duplex. Verlängerung der Finger und Schwimmhautbildung.

Das eine Kniegelenk ist überstreckt, das andere scharf gebeugt. Der erste Unterschenkel lässt sich unter starker Distraction reponiren. Das andere Kniegelenk zeigt den Unterschenkel auf die Hinterfläche des Femur verschoben. Die Condylen des Femur sind deutlich abtastbar.

114 u. 115. Hofmokl sah noch 2 ähnliche Fälle und sah knotige Umhüllung durch die Nabelschnur als Ursache an.

116. Nissen, cf. Nr. 88.

Beugecontractur mit Luxation.

1jähriger Knabe, Beine im Verhältniss zum Rumpf zu kurz. Dieselben werden beim Sitzen in orientalischer Weise über einander geschlagen. Die Kniee in starker Beugecontractur. Bei Streckversuchen kehrt sofort die alte Lage zurück. Luxation nach hinten.

## E. Willkürliche congenitale Luxationen.

117. Fisher, Rare condition of the knee-joint in a child. British medical journal. 30. Juni 1877.

7 Monate altes Kind mit bis dahin noch nicht beschriebener Deformität. Ist der Unterschenkel gestreckt, so sind die Knochen in normaler Beziehung zu einander. Beim Beugen tritt eine theilweise Luxation der Tibia nach aussen

ein, die sich beim Strecken mit einem Geräusch wieder reponirt. Die activen Bewegungen des Kindes sind kraftvoll.

Fisher glaubt, dass die Luxation bedingt ist durch eine Schlaffheit der Kreuzbänder, welche dem Zuge des Biceps beim Beugen nachgeben.

Therapie: orthopädischer Apparat, der die Bewegungen einschränkt.

118. Melicher, Die angeborenen Verrenkungen. Wien 1845.

30jährige Frau, welche mit folgender Missbildung zur Welt kam: Es fehlten beide oberen Extremitäten und nur am Schultergelenk waren Rudimente von Fingern, die jedoch nicht gebrauchsfähig waren.

Abnorme Beweglichkeit der Unterextremitäten.

Die Frau konnte freiwillig die Unterschenkel nach hinten vollkommen, nach den Seiten hin und nach vorn unvollkommen luxiren, ohne Schmerzen zu fühlen.

Sie kam mit gebeugten Unterschenkeln zur Welt.

119. Julius Wolff, cf. Nr. 47.

Fall 47 links congenitale Luxation nach vorn; dabei als Complication die willkürliche Luxation rechts.

120. Sayre, Subluxation volontaire du genou produite par action musculaire. New York 1892 (nach Potel).

14 Monate altes Kind bewegt das rechte Knie nach innen und aussen mit sehr bemerkbarem Geräusch. Normale Geburt.

Schienenverband.

121. Nasse, cf. Nr. 58.

Der unter Nr. 58 beschriebene Cretin hatte neben der Luxation des linken Knies nach hinten eine abnorme Schlaffheit der Kapsel des rechten Kniegelenks. Die Tibia konnte leicht nach vorn luxirt werden und luxirte bisweilen durch active Bewegungen des Kindes.

122. Unter diese Rubrik passt noch folgender Fall, der von Potel unter dem Genu recurvatum angeführt wird.

Berkely Hill, British medical journal 1884, p. 61.

Abnorme Schlaffheit der Kniegelenke, Flexion normal, starke Hyperextension möglich, überhaupt Bewegungen nach allen Richtungen möglich.

Trotz der Deformität braucht das Kind, als es 6 Jahre alt ist, die Extremität wie jedes andere.

## Symptome und Complicationen.

Wie ich im Anfang schon erwähnte, soll der Hauptzweck der Arbeit sein, den Zusammenhang zwischen dem sogen. Genu recurvatum congenitum und der Luxation nach vorn zu klären. Ich lasse deshalb die übrigen Fälle zunächst ganz ausser Berücksichtigung.

Die angeführten Fälle von Luxation nach vorn zeigen eine gewisse Uebereinstimmung und Regelmässigkeit der Symptome. Es bestehen jedoch wichtige Unterschiede in den einzelnen Lebensperioden. Auf diesen Umstand wurde in den bisherigen Publicationen gar keine Rücksicht genommen; er erscheint mir aber von ganz besonderer Wichtigkeit zur Lösung der Frage. Die Unterschiede zwischen einseitigen und doppelseitigen Fällen sind nicht so grosse, als die früheren Autoren annahmen. Müller trennt beide Formen streng von einander und behauptet, dass die einseitigen Fälle eine gewisse Regelmässigkeit und gute Prognose bieten, während die doppelseitigen mit anderweitigen Missbildungen complicirt sind und wegen bestehenden Schlottergelenkes und Mangels der Patella eine schlechte Prognose geben, ja dass es sich meistens um todte Früchte oder Missgeburten handelt. Zu der damaligen Zeit war allerdings die Zahl der doppelseitigen Fälle gering und dieselben nur durch Beschreibung von Präparaten oder als Nebenbefund bei Missbildungen bekannt, während jetzt eine grössere Anzahl von doppelseitigen Luxationen, die sich durch nichts von den einseitigen unterscheiden, zur Beobachtung gekommen ist. Immerhin ist es besser, die Symptome gesondert zu schildern.

### A. Symptome der einseitigen Luxation nach vorn.

Von den 54 einseitigen Fällen kamen weitaus die meisten Fälle sofort oder wenige Wochen nach der Geburt zur Untersuchung, nämlich 38 Fälle; 7 Fälle sind mehrere Monate alt, jedoch unter einem Jahre, in 4 Fällen handelte es sich um Kinder, die bereits liefen, im Alter von $2\frac{1}{2}$—7 Jahren. Bei 5 Fällen ist die Zeit nicht angegeben, doch ist nach den Beschreibungen anzunehmen, dass es sich auch um ganz junge Kinder handelte.

Das Hauptsymptom ist bei Neugeborenen eine beträchtliche Hyperextension, die bis zur völligen Berührung der Vorderflächen des Ober- und Unterschenkels führen kann. In den meisten Fällen ist eine etwa rechtwinklige Hyperextensionsstellung erwähnt, die sich passiv noch weiter treiben lässt. Das befallene Bein ist im Hüftgelenke leicht gebeugt, während die Zehen die Bauch- oder Leistengegend berühren. Bewegungen werden von dem Kinde im Kniegelenke nicht ausgeführt, oder nur im Sinne der weiteren Ueberstreckung. Eine active Beugung wird nirgends erwähnt. Die Be-

zeichnung Turner's (Fall 43) „with double flexion" steht im Widerspruch mit den anderen Fällen und kann nicht als active Beugungsfähigkeit aufgefasst werden.

An der Vorderseite des Kniees ist die Haut schlaff und zeigt mehrere quere Hautfalten, die bei der Geburt mit talgartigen Massen angefüllt sind, und dadurch beweisen, dass sie schon längere Zeit im uterinen Leben bestanden haben. An Stelle der Kniekehle ist eine rundliche Vorwölbung vorhanden, über welcher die Haut straff gespannt ist. Der Durchmesser des Kniees erscheint von vorn nach hinten vergrössert (Motte).

Bei der Palpation findet man, dass die erwähnte Vorwölbung durch die völlig tastbaren Condylen des Femurs bedingt ist; man kann die Condylen nach vorn verfolgen und deutlich die Fossa intercondylica abtasten. Unter den vorderen Hautfalten findet man in den meisten Fällen eine leicht bewegliche Patella, die häufig kleiner ist als auf der gesunden Seite und gewöhnlich nach oben verschoben oder auch nach aussen (Karewski) luxirt ist. Die Gelenkfläche der Tibia kann man nicht fühlen, sie reitet mit den Gelenkflächen auf der Vorderfläche der Femurcondylen (s. Fig. 1, Schematisch nach einem Befund ven Barth, erstes Stadium). Passive Bewegungen sind im Sinne der weiteren Ueberstreckung ohne Widerstand und Schmerz ausführbar, während die Streckung oder gar Beugung schmerzhaft ist und auf einen federnden Widerstand stösst. Dieser Widerstand wird von einigen Autoren auf eine Contractur des Quadriceps zurückgeführt, dagegen bestand in anderen Fällen, welche sehr genau beobachtet und beschrieben wurden (Müller, Karewski), keine Spur einer Contractur. Auch in unseren beiden Fällen von einseitiger Luxation bei jungen Kindern war eine Contractur nicht vorhanden.

Seitliche Bewegungen sind in diesem Stadium nicht möglich. Die seitlichen Bänder des Kniegelenks sind gespannt und scheinen die Gelenkenden der Tibia gegen die Vorderfläche der Femurcondylen zu pressen.

Durch Zug gelingt es meistens, nach Ueberwindung des Widerstandes, die Gelenkenden in normale Beziehung zu bringen und das Knie zu beugen. In der Mehrzahl der Fälle tritt aber beim Loslassen sofort die alte Stellung wieder ein. Nur in wenigen Fällen blieb die Reposition bestehen, so erwähnt Kleeberg, dass nach stärkster Extension die Reposition gelang und kurze Zeit bestehen blieb, wobei das Kind den Unterschenkel normal selbständig be-

wegte. Die Reposition blieb ferner im Falle Motte (23) bestehen, während im Falle Robertson (34) die Reposition mit knackendem Geräusch gelang und es eines gewissen Kraftaufwandes bedurfte, die frühere Stellung wieder zu erzeugen. Potel behauptet, dass die Reposition nur bestehen bleiben könnte in Fällen, bei welchen der Quadriceps gelähmt ist. In den obigen Fällen bestand keine Lähmung. Ich erkläre mir das Zurückschnellen hauptsächlich dadurch, dass die Lig. lateralia die Stellung fixiren und bei den Repositionsversuchen nur eine Scheinreduction erfolgt. Recht deutlich beweist dieses der eben erwähnte Fall von Kleeberg, welcher als einer der ersten die Deformität sehr genau beschrieb. Bei Flexionsversuchen ohne Zug in der Längsrichtung liess sich das Knie wohl beugen, schnellte aber losgelassen sofort zurück, obwohl das Glied ausser einer Verkürzung normal erschien. Erst bei stärkerem Zug und Flexion glich sich die Verkürzung aus, die Reposition war eine vollständige und das Kind bewegte in normaler Weise den Unterschenkel.

Sind die Kinder einige Monate alt, so wird die anfängliche Hyperextensionsstellung geringer, wohl durch die eigene Schwere des Unterschenkels, wie durch versuchte active Beugebewegung; es kann sogar zu einer leichten Flexionsstellung kommen (Heinecke). Das Bein kann passiv im Knie hyperextendirt werden, wird jedoch activ nicht, auch nicht im Sinne der Hyperextension wie früher bewegt. In manchen Fällen wurde eine Verkürzung beobachtet, in den meisten wird jedoch nichts davon erwähnt. Eine genaue Messung dürfte auch schwer sein. In der Kniekehle fühlt man die freien Femurcondylen, vorn kann man besonders bei versuchter Beugung die oberen Flächen der Tibiacondylen abtasten. Es besteht etwa ein Zustand, wie er einer traumatischen Subluxation ähnlich ist (s. Fig. 2). In diesem Zustand besteht auch seitliche Beweglichkeit.

Nach und nach finden sich Uebergänge zu einem Zustande, welcher der totalen traumatischen Luxation nahekommt (Fig. 3). Bei den vier zur Beobachtung gekommenen älteren Kindern, die bereits Gehversuche gemacht hatten, bestand in 3 Fällen (Wolff, Ketch, Krogius) totale Luxation mit Verschiebung nach oben, abnormer seitlicher Beweglichkeit und Schlottergelenk. In dem von mir beobachteten Falle (1) bestand nur eine deutliche Subluxation nach vorn; seitliche Bewegungen waren nicht möglich. Ich habe mir

das Abweichen von dem Befund anderer Autoren dadurch erklärt, dass das von mir beobachtete Kind an doppelseitigen hochgradigen Klumpfüssen litt und nur wenige Schritte machen konnte, also von einem längeren Gebrauch und Belastung des Gelenkes beim Gehact keine Rede sein konnte.

Ich komme hiermit bereits auf die häufiger vorhandenen Complicationen zu sprechen. Was die Patella betrifft, so ist sie meistens

Fig. 1.

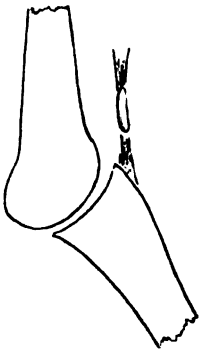

Fig. 2.

Fig. 3.

nach oben verschoben, im Falle von Karewski war sie lateralwärts luxirt und ging bei der Reposition mit knackendem Geräusch an die richtige Stelle. In 20 Fällen wird von ihrem Vorhandensein nichts erwähnt, in 14 Fällen war sie normal gross, in 9 rudimentär, in einem Falle nicht sicher nachweisbar, in 9 Fällen fehlte sie anscheinend gänzlich, in 2 von diesen war sie jedoch im späteren Leben deutlich nachweisbar.

Aussenrotation des Unterschenkels bestand in 8 Fällen (Blanc, Bloch, Karewski, Ketch, Motte, Müller, Perier, Richardson), Innenrotation in 2 Fällen (Drehmann, Dubrisay). Verkürzung wurde in 5 Fällen constatirt (Bloch, Kleeberg, Krogius, Nasse, Wolff, Post). Doppelseitigen Klumpfuss zeigen 3 Fälle (Drehmann, Heinecke, Solmsen), einseitigen auf der erkrankten Seite 2 (Müller, Sayre), Calcaneo-valgus 3 Fälle (Drehmann, Küstner, Timmer), Valgus 2 Fälle (Muskat, Wagner). Genu valgum 4 Fälle (Joachimsthal, Ketch, Küstner, Sayre). Flexion des Hüftgelenks in einem Falle (Müller), Luxatio coxae 2 Fälle (Spörri, Wolff). Kyphoskoliosis 1 Fall (Wagner). Schlaffheit sämmtlicher Gelenke in einem Falle (Wolff); Zwillingsgeburt in einem Falle (Phocas).

## B. Symptome der doppelseitigen Luxation nach vorn.

Das Beobachtungsmaterial der doppelseitigen Fälle erstreckt sich auf 44. Die Symptome sind dieselben wie bei einseitigen, doch scheinen sie von vornherein, besonders was das Schlottergelenk anbelangt, deutlicher ausgeprägt zu sein. Hier beobachtet man bereits bei Neugeborenen abnorme seitliche Beweglichkeit. Es besteht ebenfalls Hyperextensionsstellung. Auch hier können wir nach und nach die Entwickelung einer der traumatischen ähnlichen Luxationsstellung aus der Anfangshyperextensionsstellung beobachten. Recht interessant war mir hierfür die Beobachtung der beiden eigenen doppelseitigen Fälle, die deutlich die Entwickelung der späteren Luxationsform erkennen liessen.

Die Kinder werden mit am Leib emporgeschlagenen Beinen geboren, die Füsse stützen sich gegen den Unterkiefer oder die Achselhöhle. Nach der Geburt behalten die Kinder diese Stellung noch eine Zeitlang bei. Es besteht stärkere Hyperextensionsstellung, die ebenfalls bis zur völligen Berührung der Vorderflächen von Ober- und Unterschenkel gesteigert werden kann (Smith). Diese Hyperextensionsstellung bessert sich nach und nach, mit etwa 6 Monaten zeigen die Kinder Extensions- oder leichte Flexionsstellung. Hierbei fühlt man deutlich die Femurcondylen hinten und die Tibiafläche vorn. Die Tibia ist ein Stück nach oben luxirt. Bei Druck auf die Tibiacondylen und Gegendruck von hinten auf die Femurcondylen hat man das Gefühl, als ob die Tibiacondylen auf einer schiefen Ebene nach unten und hinten gleiten. In vielen Fällen findet sich seitliche Beweglichkeit.

In dem einen unserer Fälle liess sich der Uebergang von dem ersten zum zweiten Stadium sehr gut nachweisen. Während an dem einen Bein eine stärkere Hyperextensionsstellung bestand und vorn die Gelenkfläche der Tibia nicht zu palpiren war, bestand am anderen Bein eine leichte Flexionsstellung, ausserdem waren die Gelenkflächen der Tibia vorn zum Theil abzutasten. Würden nun in diesem Falle eine Belastung und active Beugeversuche dazu kommen, so müsste eine der traumatischen ganz analoge Luxation entstehen.

Von manchen Autoren wurde auch bei doppelseitigen Fällen eine Verkürzung des Quadriceps erwähnt, auch in einem unserer Fälle schien eine Contractur des Quadriceps zu bestehen. Die Luxation liess sich leicht durch Druck von oben auf den Tibiakopf re-

poniren, wobei man deutlich eine Verlängerung des Beines um einige Centimeter constatiren konnte. In diesem Zustande war die Flexion ganz leicht möglich. Beim Nachlassen des Druckes trat jedoch die Luxation sofort wieder ein. Bei der Leichtigkeit, mit welcher sich die Verrenkung reponiren liess, war bei dem 6 Monate alten Kinde die Idee einer Contractur des Quadriceps nicht haltbar. Beim genaueren Zusehen fand sich nun, dass die Luxation durch kräftige active Contraction des Quadriceps seitens des musculösen Kindes wieder hergestellt wurde. Noch mehr Stütze erhielt diese Beobachtung, als ich in Narkose die Reposition einleitete. Diese gelang sehr gut. Ich ging so vor, dass ich zunächst durch stärkere Hyperextension und Druck von oben nach unten, d. h. vom Fuss gegen das Knie den Kopf der Tibia einige Centimeter nach unten drängte. Durch Gegendruck auf die Femurcondylen von hinten und darauffolgende rasche Flexion kam eine völlige Reposition zu Stande. Beim Nachlassen des Druckes blieb auf beiden Seiten die Reposition in rechtwinkliger Flexion bestehen, erst bei Verminderung der Flexionsstellung bis etwa 135° trat mit einem deutlichen Ruck die Luxationsstellung wieder ein.

Smith erwähnt, dass der Quadriceps erschlafft und die Flexorensehnen gespannt waren. Auch hier bestand keine Lähmung. Dass eine Verkürzung des Quadriceps bestehen kann, will ich nicht bestreiten, aber ich halte dieselbe nicht wie Potel für das Primäre, sondern für einen Effect der nutritiven Schrumpfung durch die längere Zeit bestehende Näherung der Insertionspunkte und das Fehlen der activen Bewegung seitens der Antagonisten.

Die Complicationen der doppelseitigen Luxation sind dieselben wie bei der einseitigen. Abgesehen von einigen Missbildungen (Cruveilhier, Guérin), bei denen die Knieluxation nur als Nebenbefund erhoben wurde, sind die Fälle den einseitigen gleich, bis auf die anscheinend schnellere Entwickelung des oben von mir geschilderten zweiten und dritten Stadiums. Erwähnenswerth sind 3 Fälle von gleichzeitiger Hüftverrenkung (Barth, Davis, Friedleben) und eine Zwillingsgeburt (Taylor). In meinem ersten Falle fand sich später, als das Kind lief, auf beiden Seiten Hüftverrenkung (Fig. 7).

## Pathologische Anatomie.

Neue Beiträge zur pathologischen Anatomie kann ich nicht bringen, ich werde nur das in der Literatur Verstreute sammeln und mit den Ergebnissen meiner Röntgenbilder vergleichen. Wenn auch diese Bilder die Verhältnisse nicht völlig genau wiedergeben, da es sich um ganz junge Kinder handelt, so ist man doch durch die Stellung der Diaphysen- und Epiphysenkerne zu einander berechtigt, Schlüsse zu ziehen, die dem thatsächlichen Verhalten recht nahe kommen.

Die Ergebnisse der Autopsien waren kurz folgende:

Albert: Die normal grosse Patella liegt mit ihrer Knorpelfläche auf einem Fettlager, das an der Vorderfläche des Femur oberhalb der Gelenkflächen sich ausbreitet. Der obere Recessus des Gelenkes fehlt. Die Femurcondylen tragen oberhalb der Fossa intercondylica vorn eine Gelenkfläche, die fast einen Abdruck der Gelenkflächen der Tibia darstellt. Die Gelenkflächen der Tibia sind normal. Der innere Meniscus ist nur als schwacher Saum angedeutet. Der Biceps femoris ist nach vorn gerückt, so dass er als Ueberstreckungsmuskel wirken müsste.

Barth: Kapsel normal inserirt, vorn schlaff, hinten straff gespannt. Die hintere Seite des Femur etwas lang ausgezogen. Die Ligg. cruciata sind richtig inserirt, aber zu bandartigen Strängen ausgezogen. Die Patella articulirt nicht mit der Gelenkfläche des Femur, sondern ruht auf der nach oben umgeschlagenen Gelenkkapsel.

Bouvier: Normale Gelenke, aber Contractur der Muskeln.

Cruveilhier spricht von Deviation oder Diastase, erzeugt durch Bändererschlaffung.

Friedleben: Die Gelenkköpfe der Tibia sind ein ansehnliches Stück aufwärts an die vordere Fläche der Femora luxirt, sie können erst nach völliger Durchtrennung der Streckmuskeln reponirt werden. Patella normal. Gelenkkapsel schlaff und weit.

Guérin (l. c. Fall 10): Die Gelenkfläche der Tibien articulirt mit der Vorderfläche der Femurcondylen, so dass die Rückfläche der Condylen frei hervorragt. Guérin glaubt, dass die bestehende Luxation der Patella nach oben durch die Subluxation der Tibia erleichtert wurde. Der Quadriceps ist wie eine Saite gespannt. Die Gelenkkapsel ist vorn verkürzt, hinten beträchtlich verlängert. Die Seitenbänder sind nach vorn gezogen und verlaufen fast horizontal. Die Ligg. cruciata sind etwas in die Länge gezogen. Die Femurcondylen zeigen vorn eine concave Fläche, durch Druck der Tibia entstanden, sie ist glatt und mit Knorpel überzogen. Die Gelenkfläche der Tibia und die Menisci zeigen keine Veränderung.

Holtzmann: Am linken Femur ist der Condylus internus, rechts der externus der grössere. Ebenso zeigt die Gelenkfläche der Tibia zwei verschieden grosse Facetten, von denen immer die grössere mit dem kleineren Femurcondylus articulirt, während der grössere Condylus des Zusammenhanges mit den Gelenkflächen der Tibia fast völlig entbehrt. Die Präparate lassen das

allmähliche Abrutschen der Gelenkflächen von einander erkennen. Patella und Fibula gut ausgebildet.

Der Fötus zeigt eine Haltung, bei welcher die Hüften gestreckt und die Kniee hyperextendirt sind.

Krukenberg: Der Condylus internus ist entsprechend der Hyperextension und Innenrotation in seinen oberen Partien abgeplattet, der Condylus externus dagegen schwach entwickelt. Sonst ist Ober- und Unterschenkel normal gebildet, ebenso die Epiphysen.

Küstner: Condylus externus femoris ist erheblich niedriger als normal.

Marmaduke Sheild, cf. Nr. 96.

Muskat: 1. Fall. Streckmusculatur gut entwickelt, die Fascie aussergewöhnlich stark und gespannt. Contractur des Quadriceps, der um ½ cm verkürzt erscheint und bei Beugeversuchen stark gespannt wird. Patella und Gelenkflächen der Tibia völlig normal. Die Femurcondylen sind schmal und fassen eine tiefe Fossa intercondylica zwischen sich. Sie zeigen drei Gelenkfacetten. Der hinterste Theil zeigt die normale Kugelform, der Knorpel ist theilweise degenerirt. Der mittlere Theil zeigt rechtwinklige Facetten mit abgerundeten Ecken, die beinahe senkrecht ansteigen. Der oberste Theil zeigt normale Form und ist noch unbenutzt. Die Condylen der Tibia ruhen auf den mittleren Facetten. Diese Facetten sind von der oberen und mittleren Partie durch scharfe Kanten abgesetzt, über welche die Tibia nur mit Gewalt herübergehebelt werden kann. Die Condylen liegen so fest an, dass bei forcirter Flexion keine Beugung, sondern ein Klaffen des Gelenkspaltes entsteht.

2. Fall. Die Schenkel liegen gekreuzt und über einander, der linke über dem rechten, derselbe ist ausserdem so nach aussen rotirt, dass beide Kniegelenke in einander passen und sich gegenseitig als Hypomochlion dienen. Begünstigt wird die Stellung durch starke Adduction im Hüftgelenk. Patella normal. Verkürzung des Quadriceps. Die Femurcondylen zeigen fast dieselben Verhältnisse wie oben. Gelenkflächen der Tibia normal.

Nissen constatirte eine Subluxation der Tibia nach vorn.

Spörri: Die Kapsel und der Bandapparat hinten gedehnt, vorn verkürzt. Die Gelenkfläche des Femur und die Fossa intercondylica reicht vorn weiter hinauf als normal.

Tarnier: Seitliche Bewegungen infolge Kapselerschlaffung. Die innere Gelenkfläche der Tibia steht auf dem äusseren Condylus des Femur, die äussere ragt darüber frei hinaus. Muskelsubstanz normal. Sartorius, Semitendinosus und Gracilis laufen vor dem Condyl. internus herab und sind so zu Extensoren geworden. Die Muskeln bewirken durch Heraufziehen der Tibia auf die vordere Fläche der Femurcondylen die Luxation.

In der Kniekehle über den Femurcondylen ist die Haut verdünnt, darunter finden sich zwei Schleimbeutel.

Patella halb so gross als normal. Die Lig. cruciata zogen von hinten nach vorn und verhinderten eine weitere Ueberstreckung.

Der Fötus hatte ausserdem noch Atresia ani und doppelseitige Klumpfüsse.

Wagner: Die Tibia reitet auf der Vorderfläche der Femurcondylen. Das Gelenk ist sonst völlig normal.

Die sämmtlichen Autopsien stammen theils von Föten, theils Neugeborenen oder wenige Wochen alten Kindern; sie können also für die späteren Stadien der Luxation nicht massgebend sein. Fassen wir das Einzelne kurz zusammen, so ergibt sich etwa folgendes Bild:

Die Gelenkkapsel ist wie bei der Hüftluxation völlig intact, sie zeigt nur eine abnorme Schlaffheit, der obere Recessus ist nicht vorhanden. Die Patella, die manchmal kleiner ist als normal oder auch völlig fehlen kann, articulirt nicht mit der vorderen Gelenkfläche des Femur, wie am normalen Gelenk, sondern ist nach oben dislocirt und liegt auf einem Fettlager, das sich oberhalb der Gelenkfläche des Femur ausbreitet. Die Musculatur ist gut entwickelt. Der Quadriceps ist mehr oder weniger verkürzt. Der Biceps femoris ist vor den Condylus externus femoris gerückt und wirkt so bei Contractionen als Strecker. Ebenso kann der Sartorius und Semimembranosus vor den Condylus internus gerückt sein und in demselben Sinne wirken. An den Diaphysen- und Epiphysenlinien bestehen keine Veränderungen.

Wird das Gelenk eröffnet, so liegen die kugeligen Wülste der Femurcondylen frei in der Kniekehle, die Femurcondylen sind schmal und haben eine tiefere Fossa intercondylica, die auch auf Kosten des einen Condylus verbreitert sein kann. Der hintere frei hervorragende Theil der Femurcondylen ist schlecht überknorpelt und theilweise mit Fettgewebe bedeckt. Die Gelenkflächen der Tibia sind normal, sie reiten auf der Vorderfläche der Femurcondylen, an der Stelle, mit welcher sonst die Patella articulirt. Dort bildet sich eine Verlängerung der Gelenkfläche aus, welche einen directen Abdruck der Tibiaflächen darstellen kann. Die Lig. cruciata sind gedehnt und verlaufen horizontal von hinten nach vorn, sie verhindern eine weitere Dislocation der Tibia nach vorn und oben. Die Menisci sind meistens normal oder zeigen geringfügige Veränderungen.

In manchen Fällen besteht noch eine Verschiebung nach innen oder aussen, dementsprechend ist der eine oder andere Condylus femoris und der entsprechende Meniscus weniger ausgebildet.

Ich wies schon darauf hin, dass alle Präparate von Föten oder Neugeborenen stammen. Die Befunde entsprechen genau den oben als erstes Stadium geschilderten Symptomen. Die späteren Stadien sind noch nicht pathologisch-anatomisch durch Autopsien bestätigt, hier geben uns die Röntgenbilder unserer Fälle ganz guten Aufschluss. Das Bild des Falles V (3—4wöchentliches Kind Fig. 4)

entspricht den oben geschilderten Verhältnissen, es besteht eine beträchtliche Hyperextensionsstellung. Das zweite Bild des 4 Monate alten Kindes (Fall III Fig. 5) zeigt schon gewisse Veränderungen. Während an dem einen Bein nur noch geringe Hyperextensionsstellung besteht, zeigt das andere beginnende Beugestellung. Ausserdem sieht man deutlich schon eine Verschiebung des Unterschenkels

Fig. 4.

nach vorn. Das dritte Bild eines 6 Monate alten Kindes (Fall II Fig. 6) zeigt leichte Beugestellung und völlige Verschiebung des Unterschenkels nach vorn. Auch bei diesen beiden Fällen bestand zur Zeit der Geburt und in den ersten Lebenswochen, wie Eltern und Pflegerin einstimmig aussagten, ein beträchtliches Genu recurvatum, so dass die Zehen den Bauch berührten. Fig. 7 zeigt dasselbe Kind, 1½ Jahre alt. Die Luxation ist rechts deutlich, ausserdem deutliche Hüftluxationen.

## Luxationsmechanismus.

Die traumatische Luxation des Kniegelenks nach vorn (Luxatio tibiae praefemoralis) kommt durch starke Hyperexten-

sion des Kniees mit darauffolgender Beugung zu Stande (Pitha, König). Während der Unterschenkel feststeht, etwa dadurch, dass der Fuss in irgend einer Vertiefung festgehalten wird, schlägt der Körper nach vorn über, dadurch kommt es zu starker Hyperextensionsstellung. Indem nun die Gelenkflächen sich mit ihren

Fig. 5.

vorderen Rändern gegen einander stemmen, kommt ein Hypomochlion zu Stande, welches die Femurcondylen von den Gelenkflächen der Tibia abhebelt und nach Kapselsprengung in die Kniekehle treten lässt. Es handelt sich also im eigentlichen Sinne um eine Luxation des Femur von den Gelenkflächen der Tibia nach hinten. Durch eine jetzt folgende heftige Beugung, bedingt durch das Zurückfallen

des Oberkörpers nach hinten, wird der Kopf der Tibia nach vorn und darauf nach oben getrieben. Das Gelenk bleibt dann in Streckstellung fixirt.

Fig. 6.

Wenden wir uns nun zur congenitalen Luxation, so lässt sich ohne Zwang derselbe Mechanismus des Entstehens, nur auf eine längere Zeit vertheilt, anwenden. Durch irgend eine Ursache (cf. das Kapitel über Aetiologie) kommt es zur Hyperextensionsstellung, die nach und nach unter beständiger Weitereinwirkung dieser Ursache auf die rasch wachsenden Gelenkkörper vermehrt

wird und zu einem Abhebeln der Femurcondylen von der Tibia führt. Die Condylen treten in die Kniekehle und luxiren nach und nach völlig nach hinten.

Fig. 7.

Ein Kapsel- oder Bänderriss kommt, wie auch bei der congenitalen Hüftluxation, nicht zu Stande, sondern nur eine starke Dehnung der genannten Gebilde. Angenommen nun, — und zu

dieser Annahme sind wir völlig berechtigt —, dass die Hyperextensionsstellung durch irgend eine Zwangslage dauernd bis zur Geburt bestehen bleibt, so ist es ja unmöglich, dass, wie bei der traumatischen Luxation, eine auf die Hyperextension folgende Beugung zu Stande kommen kann, welche die Tibia nach vorn und oben bringt. Es erklärt sich hieraus, dass wir bei der Geburt noch niemals eine der traumatischen gleiche Luxationsstellung nach vorn beobachteten. Es handelt sich gewissermassen um den ersten Act der Verrenkung, nämlich um eine Verrenkung der Femurcondylen nach hinten.

Die Deformität ist nun bei der Geburt eine solch hochgradige und in die Augen fallende, dass sie sofort die Therapie herausfordert. In den wenigen Fällen, in welchen dieselbe nicht eingeleitet wurde oder erfolglos blieb, tritt der zweite Act der Verrenkung, bedingt durch die Beugung des Unterschenkels, ein, aber nicht plötzlich, sondern ganz allmählich. Durch die eigene Schwere des Unterschenkels tritt bereits eine leichte Beugestellung ein, die durch Beugeversuche des Kindes oder die sicher nie fehlenden therapeutischen Versuche der Hebamme und Mutter noch vermehrt wird. Jetzt kommt es ganz allmählich zu einem Abhebeln der Gelenkflächen der Tibia von der Vorderseite des Femur, gegen welche sie angestemmt waren, und zur Luxation des Tibiakopfes nach vorn. Für diesen Zwischenzustand wird wohl Cruveilhier den Ausdruck „Diastase" angewendet haben. Durch die spätere Belastung beim Gehen, wenn dieses möglich ist, wird der Zustand natürlich der traumatischen Luxation noch ähnlicher.

## Nomenclatur.

Nach diesen erläuternden Kapiteln will ich versuchen, die Nomenclatur und den Begriff der Deformität festzustellen. Während die meisten der früheren Autoren die am häufigsten vorkommende congenitale Deformität des Kniees, bei welcher das Gelenk in Hyperextensionsstellung bei völlig fehlender Flexionsmöglichkeit fixirt ist, und die Femurcondylen frei in der Kniekehle hervorragen, als congenitale Luxation bezeichnen, wurde namentlich von Muskat, Phocas und Potel eine strenge Trennung in Fällen von Genu recurvatum und Luxation versucht. Sie wollten dadurch die Verwirrung, die angeblich durch das Zusammenwerfen der Deformitäten entstanden ist, aufklären, es scheint ihnen jedoch nur gelungen zu sein,

die Verwirrung noch zu vergrössern. Es herrscht nämlich, wie schon Eingangs erwähnt, nicht die geringste Uebereinstimmung über die einzelnen Fälle. Während Phocas nur einen Fall von Weinlechner und Goodlee, bei denen sich seitliche Beweglichkeit fand, als Luxation gelten lässt, führt Potel den Fall von Friedleben, Ketch, Weinlechner und einen Fall von „de Moor" (angeblich Langenbeck's Archiv 17) an. Der letztere ist identisch mit dem Fall von Maas, welcher von Potel bereits unter der Rubrik „Genu recurvatum" aufgeführt wurde, und der anscheinend aus einer Combination von Druckfehlern, die sich bei Spörri und Phocas finden, entstanden ist. Die grösste Anzahl von Luxationen gibt Muskat zu, nämlich: Friedleben, Müller, Nasse, Robert, Schmidt, Tarnier und J. Wolff. Der letztere Fall wird durch einen Irrthum ausserdem noch einmal als Genu recurvatum aufgeführt, ebenso wie von Potel unter S. Wolff ohne Literaturangabe. Der Irrthum lässt sich auf eine Citation von Spörri zurückführen, welcher den Fall Wolff's mit linksseitiger Luxation und Erschlaffung sämmtlicher Gelenke bei einem 7jährigen Mädchen erwähnt. Bei Potel ist daraus ein Fall von Genu recurvatum bei einem Mädchen von 7 Tagen mit Erschlaffung des rechten Gelenks geworden, bei Muskat ein gleiches mit Erschlaffung sämmtlicher Bänder desselben Gelenkes.

Die meisten der eben angeführten Fälle unterscheiden sich von anderen, welche von den genannten Autoren nicht als Luxationen gerechnet werden, gar nicht. Nur Muskat muss zugestanden werden, dass er nach einem bestimmten Princip die Fälle ausgesucht hat, namentlich die, bei welchen es sich neben der Verschiebung nach vorn noch um eine seitliche Subluxation handelte. Für Phocas war die seitliche Beweglichkeit ausschlaggebend, während man bei Potel den Eindruck hat, als ob die Fälle ganz willkürlich, damit sie in den Rahmen einer angenommenen Entstehungstheorie passen, ausgewählt sind.

Die angebliche Verwirrung der Begriffe ist demnach durch die jüngsten Arbeiten nichts weniger als geklärt. Ich habe nun bei der Untersuchung und Behandlung der 5 erwähnten Fälle manche Beobachtungen machen können, welche für die Auffassung der Deformität von Wichtigkeit sind.

Entscheidend für meine spätere Auffassung waren die beiden doppelseitigen Fälle. Bei dem ersten (Nr. II) handelte es sich um eine unstreitige Luxation mit gleichen Symptomen wie bei der trau-

matischen. Die Reposition war durch Zug und Druck auf die Femurcondylen von hinten aus möglich und führte zu einer deutlichen Verlängerung des Beines. Ich hatte damals in Berücksichtigung der Arbeiten von Phocas und Muskat gelegentlich einer Vorstellung dieses Falles[1]) mich der Meinung dieser Autoren angeschlossen und diesen Fall als Luxation bezeichnet, während die meisten sonstigen mit Hyperextensionsstellung einhergehenden Kniedeformitäten Genua recurvata seien.

Merkwürdigerweise wurde wenige Tage später der zweite doppelseitige Fall zur Klinik gebracht. Bei dem ersten Anblick fand ich Genua recurvata und hielt die Ansicht der Autoren für bestätigt. Bei genauerer Untersuchung und im Laufe der Behandlung wurde diese Ansicht aber sehr erschüttert, da sich immer mehr Symptome fanden, welche die Identität mit dem vorigen Fall bewiesen.

Zunächst will ich den gangbaren Begriff eines congenitalen Genu recurvatum und einer sogen. congenitalen Luxation des Kniees feststellen.

Phocas meint, dass gegen das Vorhandensein einer Luxation bei unserer Deformität sowohl klinische, wie experimentelle Erfahrungen sprechen. Was den ersten Punkt betrifft, so erwähnt er das Fehlen des Gelenkergusses und Oedems, des Vorsprunges der Tibia vorn wie bei der traumatischen Luxation, ausserdem das Vorhandensein der Patella an normaler Stelle, besonders aber den Umstand, dass die sogen. Luxation sich so leicht wiederherstellt, wenn sie reponirt ist. Was das Experiment betrifft, so brachte Phocas und sein Schüler Hibon bei Leichenversuchen an Neugeborenen trotz langsamen Vorgehens mit elastischer Hyperextension nur Epiphysenlösungen zu Stande. Er hält deshalb auch das Vorkommen einer congenitalen Luxation für unmöglich, schlägt vor, den Namen fallen zu lassen und dafür Genu recurvatum zu setzen. Im Anschluss daran entwickelt er eine Theorie, welche weder durch klinische, noch pathologisch-anatomische Erfahrungen bestätigt wird, nämlich dass die Deformität ein Analogon des Genu valgum sei, indem es sich um eine falsche Ansetzung der Epiphyse und dadurch bedingte Hyperextensionsstellung handle. Er meint auch, dass bei

[1]) Vortrag in der medicinischen Section der Schlesischen Gesellschaft für vaterländische Cultur, 24. Juni 1898.

den so leichten angeblichen Einrenkungen einfach eine Epiphysenlösung zu Stande gekommen ist.

Was diese letztere Theorie betrifft, so wird sie durch nichts bestätigt und dient offenbar nur zur Erklärung eines kaum empfehlenswerthen Heilverfahrens, nämlich einer Osteoklase oberhalb der Condylen, wie sie Phocas und wohl auch anderen unbeabsichtigt passirt ist. Es lohnt sich aber, auf die vorher erwähnten Ansichten von Phocas einzugehen, obwohl dieselben auch recht wenig stichhaltig sind. Das Vorhandensein von Gelenkerguss und Oedem ist bei einer congenitalen Luxation nicht zu erwarten. Darin, dass die Patella an normaler Stelle vorhanden sein soll, täuscht sich Phocas; die Patella articulirt nicht wie normal mit der vorderen Gelenkfläche der Condylen, sondern ist nach oben dislocirt. Fernerhin ist der Umstand, dass die Luxation trotz Reposition sich wiederherstelle, kein Gegenbeweis, sondern eher ein Beweis für dieselbe; die congenitale Hüftluxation reluxirt trotz gelungener Reposition doch auch häufig genug und lässt sich nur bei einer ganz bestimmten Stellung fixiren.

Die von Phocas erwähnten Experimente sind ebenso wenig beweiskräftig, da die Luxation nicht an einem todten Körper in utero, sondern an verhältnissmässig rasch wachsenden Gelenkflächen, welche längere Zeit hindurch einem ständig wirkenden ätiologischen Moment ausgesetzt sind, sich entwickelt.

Muskat geht auf eine genauere Definition nicht ein.

Potel meint, dass es sich bei unserer Deformität nur um eine abnorme Steigerung der Extensionsbewegung handle, während bei einer wahren Luxation keine Hyperextension bestehe.

Unter dem Begriff des Genu recurvatum verstehen wir, wie Potel ganz richtig betont, eine abnorme Steigerung der Extensionsbewegung, jedoch, was er verschweigt, bei sonst normaler Beugebewegung. Derartige Genua recurvata beobachtet man häufig bei Lähmungen, bei Rhachitis und infolge von Brüchen im Bereiche des oberen Tibiadrittels (Staffel). Angeboren beobachtet man oft derartige Genua recurvata bei angeborenem doppelseitigem Klumpfuss. Unter diese Rubrik gehören offenbar auch der Fall von Schmidt (Nr. 99), welcher von Müller nicht als Luxation bezeichnet wird; vielleicht gehört auch hierher der Fall von Beely und der von König, bei welchen von der Flexionsunmöglichkeit nichts erwähnt ist und welche von den Autoren als Genua recurvata bezeichnet werden.

Einen recht interessanten Fall von angeborenem echtem Genu recurvatum konnte ich in der Kgl. chirurgischen Klinik zu Breslau beobachten, welcher zu gleicher Zeit für die Aetiologie der Hüftluxation und den Zusammenhang des Genu recurvatum mit der angeborenen Knieluxation werthvoll ist[1]):

Ein Mädchen, 1 Jahr alt, wurde wegen congenitaler Hüftluxation rechts zur Klinik gesandt. Das Kind wurde nach Angabe des Arztes in Beckenendlage geboren. Die rechte untere Extremität war am Rumpf nach oben geschlagen, der Fuss in der Achselhöhle eingeklemmt. Das Kind zeigt links normale Verhältnisse. Rechts bestand eine totale Hüftluxation, welche durch das Röntgenbild bestätigt wurde, ferner Hyperextension des Knies, jedoch keine Verschiebung der Gelenkenden, besonders nicht das geringste Vorspringen der Femurcondylen in der Kniekehle. Die Hyperextension ist bis zu 220° möglich. Die Flexion ist dabei activ wie passiv unbehindert. Der Fuss zeigt Calcaneusstellung. Auch jetzt lässt sich die bei der Geburt beschriebene Stellung noch mit Leichtigkeit wieder herstellen (Fig. 8).

Bei den oben angeführten Fällen aber finden wir ganz übereinstimmend, dass die Flexionsmöglichkeit, mindestens die active, völlig gehemmt war, und nur die Ueberstreckung passiv wie auch bei activen Bewegungen gesteigert werden konnte. Der Turner'sche Fall „with double flexion" ist zu wenig beschrieben, um richtig gedeutet zu werden, vielleicht handelte es sich um einen dem eben erwähnten analogen, oder nur um einen schlecht gewählten Ausdruck, welcher missverstanden werden muss.

Was den zweiten Punkt betrifft, welchen Potel ins Treffen führt und nach welchem auch Muskat zum Theil seine Fälle eingetheilt hat, dass bei einer wirklichen Luxation keine Hyperextensionsmöglichkeit bestehen könne, so beweist der Fall von J. Wolff das Gegentheil. Dieser Fall, welchen Wolff im Alter von 7 Jahren blutig reponirte, ist der einzige Fall von einwandsfreier totaler Luxation; hier bestand eine beträchtliche Hyperextensionsstellung.

Ich halte nach dem Gesagten die Bezeichnung „congenitale Luxation" für völlig berechtigt. Als Genu recurvatum sind nur die Fälle mit normaler Beugebewegung und ohne Verschiebung der Femurcondylen nach hinten zu bezeichnen. Bei der fraglichen Deformität handelt es sich, wie ich früher schon auseinandersetzte, um

[1]) Cf. Drehmann, Zur Aetiologie der congenitalen Hüftluxation nebst Bemerkungen über die unblutige Behandlung derselben nach Paci-Lorenz. Centralblatt für Chirurgie 1899, Nr. 13.

eine Luxation der Femurcondylen nach hinten oder einer Luxation der Tibia auf die Gelenkfläche der Patella. Später entwickeln sich im weiteren Leben die vorgeschritteneren Stadien der Verrenkung. Wir haben hier ein Analogon zu der häufigen Hüftluxation, bei welcher wir, wie auch Hoffa auf dem letzten Chirurgencongress auseinandersetzte, mehrere Stadien zu unterscheiden haben. Aus einer bei der Geburt wohl meistens geringen Verschiebung entwickelt sich allmählich eine deutlichere Verschiebung nach vorn und

Fig. 8.

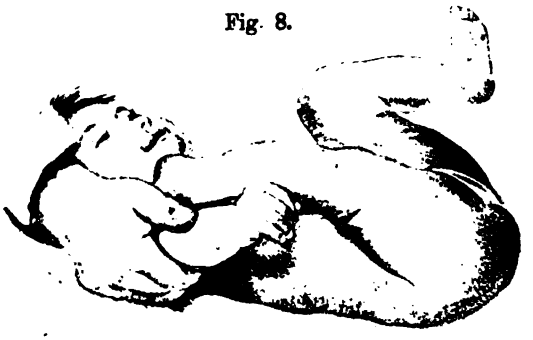

oben. Erst später bei der Belastung kommt es zur hinteren Luxation. Wir sind wohl berechtigt, anzunehmen, dass zur Zeit der Geburt häufig nur eine Subluxation besteht. Kirmisson[1]) beschreibt in seinem Lehrbuche eine Reihe von Präparaten angeborener Hüftluxation, die gleich nach der Geburt untersucht wurden. Es ergab sich hier die Thatsache, dass die Verschiebung in dieser Zeit noch sehr geringfügig und unvollkommen ist, so dass der Schenkelkopf auf dem oberen Pfannenrand reitet. Es besteht noch keine Totalluxation, sondern eine richtige Gelenkmissbildung, also ein Zustand genau wie bei unserer Deformität. Erst wenn das Kind zu gehen anfängt, findet eine völlige Verschiebung der Gelenkflächen statt. Hierbei muss jedoch noch ferner berücksichtigt werden, dass das Hüftgelenk ein viel lockereres ist als das Knie, dessen starker Bandapparat, besonders die Lig. cruciata, einer totalen Luxation recht hinderlich ist. Es erklärt sich daraus ungezwungen das viel seltenere Vorkommen gegenüber der congenitalen Hüftluxation. Noch ein

[1]) l. c. Nr. 17.

weiteres und nach meiner Ansicht recht wichtiges Analogon besteht zwischen beiden congenitalen Affectionen, die Combination mit Deformitäten, welche unter einander auch verwandt sind. Bei der Hüftluxation besteht meistens, wie Hoffa und Schanz betonten, eine gleichzeitige Coxa vara, bei unserer Affection überaus häufig ein Genu valgum.

Nach dem Gesagten wird es sich empfehlen, die Bezeichnung „congenitale Knieluxation" für alle hierher gehörigen Fälle wieder einzuführen und die verschiedenen Erscheinungsformen nur als verschiedene Stadien zu unterscheiden.

## Die Luxationen nach der Seite und nach hinten.

Die übrigen Luxationen will ich nur kurz besprechen, da sie in den Rahmen meiner Arbeit eigentlich nicht hineingehören. Ich bringe sie nur der Vollständigkeit halber. Es handelt sich in den meisten Fällen um Beugecontracturen mit Subluxation nach hinten. In den Fällen von Hofmokl war eine Luxation nach vorn mit einer Luxation nach hinten des anderen Kniees combinirt. Dabei war das eine Bein hyperextendirt, das andere scharf gebeugt. Recht selten scheinen fernerhin die rein seitlichen Verrenkungen zu sein. Das Fehlen der Patella wurde auch bei diesen Luxationsformen öfters constatirt.

Eine weitere Form verdient noch der Erwähnung, das ist die sogen. congenitale willkürliche Luxation. Es handelt sich um eine angeborene Lockerheit des Gelenkapparates; die Luxation besteht nicht dauernd, die Kinder können sie durch active Muskelbewegung hervorrufen. Am interessantesten ist der Fall von J. Wolff, bei welchem es sich um eine totale präfemorale, congenitale Luxation des einen Beines und willkürlicher des anderen Beines handelte.

Der Fall von Melicher ist nicht ganz einwandfrei. Die ohne Hände und Arme geborene Frau benutzte ihre Füsse statt der Hände; es kann sich hier schon um eine erworbene Kunstfertigkeit mit allmählich zunehmender Erschlaffung der Bänder gehandelt haben. Immerhin ist der Fall so interessant, dass ich ihn mit aufgeführt habe.

## Statistik.

Mit unseren Beobachtungen sind im ganzen 127 Fälle von Knieluxationen bei 125 Patienten (Fall von Wolff und Nasse weisen

verschiedene Luxationsformen auf) beobachtet. Von diesen 127 Fällen ist in 76 Fällen das Geschlecht erwähnt worden, davon sind

29 männlichen Geschlechts,
46 weiblichen „
und 1 Hermaphrodit.

Diese Zahlen beweisen immerhin, dass das weibliche Geschlecht prävalirt, jedoch scheint dieses nicht in dem Maasse zu sein wie bei der angeborenen Hüftluxation. Wir unterscheiden 102 Fälle von Luxationen nach vorn, davon

54 Fälle von einseitiger und
48 Fälle von doppelseitiger Luxation,
6 willkürliche Luxationen,
6 einseitige nach hinten,
3 einseitige nach aussen,
2 einseitige nach hinten,
5 doppelseitige nach hinten,
3 doppelseitige gemischte (nach vorn und nach hinten)
127 Fälle.

Wir sehen also, dass die seitlichen und hinteren Luxationen gegenüber den vorderen ganz in den Hintergrund treten, ferner dass die Zahl der einseitigen der der doppelseitigen ungefähr gleich ist, im Gegensatz zu den Aufstellungen früherer Autoren (Müller).

## Aetiologie.

Ueber die Entstehungsursachen der meisten angeborenen Missbildungen des Skelets sind wir noch recht wenig aufgeklärt. Es ist deshalb ganz begreiflich, dass auch über die Aetiologie der am meisten vorkommenden orthopädischen Deformitäten, der angeborenen Hüftverrenkung und des angeborenen Klumpfusses, eine grosse Anzahl von Theorien aufgestellt ist. Dieselben Theorien sind von den Autoren auch auf die angeborene Knieluxation angewendet worden. Es lohnt nicht, dieselben alle aufzuführen, da sie ja in der letzten Zeit genugsam erwähnt und erörtert sind. Die aufgestellten Theorien lassen sich kurzweg in drei Hauptrubriken unterbringen. Die Ursache ist entweder in einer primären Hemmungsbildung oder in Erkrankungen des Embryo zu suchen, oder sie ist eine rein mechanische.

Was die angeborene Hüftverrenkung betrifft, so sind die Theorien, welche die Ursache in einer Erkrankung des Embryo suchen, fast allgemein fallen gelassen. Es steht sich nur die mechanische Theorie und die der Hemmungsbildung gegenüber. Die von Dollinger und Grawitz aufgestellte Theorie, dass die Verrenkung auf Hemmungsbildung der Pfanne beruhe, wurde noch vor kurzer Zeit von Hoffa vertreten, während er sich jetzt mehr der mechanischen Theorie anschliesst. Lorenz hält die Luxation für eine Art von chronischer traumatischer Luxation, entstanden durch andauernde Zwangsstellung der fötalen Oberschenkel in maximaler Beugestellung. Dieser Ansicht neigt sich auch jetzt Hoffa zu. In der letzten Zeit erklärt Heusner wieder alle Theorien, welche die Erblichkeit und das Vorwiegen beim weiblichen Geschlecht ausser Acht lassen, für unhaltbar. Er sucht die Ursache in einem Vitium primae formationis, wie Paletta; bedingt durch mangelhafte Ausbildung der Hüftpfanne im 3. Monat, zu derselben Zeit, da auch das Geschlecht sich differenzirt. Er meint, dass diese Differenzirung der Geschlechter einen noch unaufgeklärten Einfluss auf die Ausbildung des Hüftgelenks ausübt, und dass dieser Einfluss beim weiblichen Geschlecht gerade ein hemmender ist. Er meint nun, dass ein derartiges zu flach angelegtes Gelenk bei einer Gelegenheitsursache erst völlig luxirt, sei es durch Druck des Uterus, Trauma bei der Geburt oder erst bei den ersten Gehversuchen [1]).

Diese Theorie ist nicht auf alle Fälle anwendbar, da wir in vielen Fällen wohl eine mangelhafte Entwickelung der Pfanne im späteren Leben finden. Dieselbe lässt sich aber durch die fehlende Belastung erklären. Als bester Beweis hierfür ist die Thatsache, dass die Hüftpfanne bei gut gelungener unblutiger Reposition durch die Function an Tiefe zunimmt. Diese Thatsache steht durch die Erfahrungen von Lorenz, welche er auf dem letzten Chirurgencongress veröffentlichte, und durch die Erfahrungen an der Kgl. chirurgischen Klinik zu Breslau, von welcher ich in der oben erwähnten Abhandlung im Centralblatt für Chirurgie und auf dem Chirurgencongress Mittheilung machte, fest. Wir konnten an den Röntgenbildern eine deutliche Vergrösserung der Hüftpfanne nachweisen.

---

[1]) Heusner, Ueber Ursachen und Behandlung der angeborenen Hüftluxation. Zeitschr. f. orthop. Chirurgie Bd. 5 Heft 2 u. 3.

Was die Aetiologie der congenitalen Knieluxation betrifft, so wurde von den früheren Autoren, namentlich von Müller, angenommen, dass durch eine abnorme Streckstellung der Beine und Druck des wasserarmen Uterus die Luxation zu Stande komme, und zwar nimmt Müller an, dass es zuerst zu einem Genu recurvatum, dann weiterhin zur Luxation komme. Ausschlaggebend für ihn war die häufige Angabe, dass die Kinder mit nach oben geschlagenen Beinen zur Welt kamen und Mangel an Fruchtwasser constatirt wurde.

Diese Theorie wurde von Potel einer scharfen Kritik unterzogen. Mit Recht wendet er sich dagegen, dass der Druck des wasserarmen Uterus die Deformität erzeugen könne, da der Fötus ja, um die Beine aus der gewohnten Beugestellung in Streckstellung nach oben zu bringen, viel Platz brauche, und ausserdem in einer grossen Anzahl von Fällen viel Fruchtwasser vorhanden war. Unrecht hat er aber, wenn er auf die Haltung des Fötus im Uterus zu wenig Werth legt. Er versucht die Theorie direct ins Lächerliche zu ziehen und fragt, was eine schlechte Haltung des Fötus überhaupt bedeuten soll. Er vergisst offenbar, dass die normale Haltung des Fötus, d. h. die Lage der einzelnen Körpertheile zu einander eine ganz typische ist, und jede Abweichung von dieser Lage, wie Streckstellung der Kniee, die normal gebeugt sind, und deren Beugung, wie Küstner[1]) annimmt, zur normalen Entwickelung der Kniee nöthig ist, eine anormale Haltung, wir können ruhig sagen, schlechte Haltung darstellt.

Potel nimmt an, dass es sich um eine primäre Retraction der Streckmusculatur handelt, welche eine Entwickelungshemmung im 3.—5. Monat zu der Zeit des Auftretens der Patella bewirkt. Er meint, dass unter dem Einfluss irgend welcher centralen Störungen Convulsionen bestimmter Muskeln auftreten. Wenn diese zu einem Zeitpunkt, da die Muskeln schnell wachsen, längere Zeit anhalten, so sollen sich diese Muskeln verkürzen, während sich die Antagonisten verlängern. Als Beweis dieser Theorie bringt er den Fall von Owen, bei welchem erst nach völliger Durchtrennung des Quadriceps die Reposition möglich war. Er übersieht dabei jedoch, dass es sich um ein bereits 3jähriges Mädchen handelte. Ferner führt er den Umstand als Beweis an, dass die Deformität nach der

[1]) Küstner l. c. Nr. 20.

Reposition durch den Zug des verkürzten Quadriceps wieder hergestellt wurde und nur bei Lähmung desselben reponirt bleibe. Auch hier befindet er sich, wie ich oben bereits auseinandersetzte, völlig im Irrthum.

Die ganze Theorie erinnert an die längst abgethane Theorie von Guérin betreffs der congenitalen Hüftluxation. Auf welche Weise die Convulsionen eines ganz vereinzelten Muskels wie des Quadriceps erklärt werden sollen, scheint für Potel belanglos zu sein. Er macht auch nicht einen Versuch, uns darüber aufzuklären, ebensowenig darüber, weshalb diese später wieder verschwinden und später in den ersten Lebenstagen auch keine Spur einer centralen Erkrankung mehr vorhanden ist.

Eine Theorie verdient noch Beachtung, nämlich die zuerst von Strohmeyer, später von J. Wolff wieder vertretene Meinung, dass die Luxation durch eine abnorme Schlaffheit und Lockerheit des Bandapparates entstehe. Wolff fand bei seinem Fall eine abnorme Lockerung fast sämmtlicher Gelenke, von denen ein Hüft- und ein Kniegelenk dauernd, die übrigen willkürlich luxirt werden konnten. Derartige Lockerheit der Gelenkkapseln findet man jedoch bei den congenitalen Luxationen an den übrigen Gelenken recht selten. Ich habe unter den vielen Hüftluxationen, welche ich während meiner Assistentenzeit sowohl an der Hoffa'schen, wie an der Mikulicz'schen Klinik zu untersuchen Gelegenheit hatte, nur einen einzigen Fall gefunden, welcher neben der totalen Hüftverrenkung eine derartige Erschlaffung fast sämmtlicher Gelenke zeigte (cf. Centralblatt für Chirurgie 1899 Nr. 13). Ausserdem scheint es, dass sich die Luxationen in diesen Fällen erst im späteren Leben entwickeln, wie ich vor kurzem in der chirurgischen Poliklinik zu Breslau an folgendem Falle beobachten konnte:

Ein 9jähriges Mädchen kam zur Klinik mit der Angabe, dass es vor einigen Tagen gefallen sei und seitdem Schmerzen im rechten Schultergelenk habe. Irgend welche Zeichen einer Verletzung waren nicht vorhanden, beim Aufheben des Armes luxirte der Oberarm nach hinten und konnte willkürlich wieder eingerenkt werden. Eine habituelle Luxation war wegen des Fehlens eines früheren Traumas und wegen des Umstandes, dass die Luxation eine hintere war, schon sehr unwahrscheinlich. Die Annahme wurde ganz unhaltbar, als ich auch links eine derartige Kapselerschlaffung fand, so dass der Arm mit Leichtigkeit luxirt werden konnte, und das Kind, darauf aufmerksam gemacht, auch diesen Arm willkürlich luxiren konnte.

Hier handelte es sich sicher um eine primäre angeborene Kapselerschlaffung, die willkürliche Luxation trat erst später bei

einer Gelegenheitsursache ein. Allerdings ist das Knie- und das Hüftgelenk ganz anders durch die Belastung in Anspruch genommen, so dass sich hier die Luxation früher entwickeln würde. Jedoch wird eine derartige Bändererschlaffung so selten beobachtet, dass man eine allgemeine Theorie darauf hin nicht aufstellen kann.

Sehen wir unsere Fälle durch, so begegnen wir doch recht häufig der Angabe, dass die Kinder bei der Geburt die eine oder beide untere Extremitäten in Streckstellung am Körper nach oben geschlagen hatten. Die Füsse sind gegen den gebeugten Kopf, gegen das Kinn oder in die Achselhöhle gestemmt. Einige sind mit congenitalen Hüftluxationen, viele mit Hackenfüssen combinirt. Ich glaube wohl, dass es daraufhin berechtigt ist, eine mechanische Theorie anzunehmen. Nur darf auf den angeblichen Druck des wasserarmen Uterus nicht zu viel Gewicht gelegt werden. Heusner[1]) betont mit Recht, dass Föten, welche durch directen Uterusdruck entstandene Deformitäten zeigen, mehrere Druckspuren auch an anderen Körperstellen zeigen und ausserdem noch zahlreiche andere Deformitäten aufweisen, welche von dem gewöhnlichen Typus dieser Deformitäten wesentlich abweichen. Derartige Druckdeformitäten findet man recht beweisend bei Extrauterinschwangerschaften. In den Fällen von Knieluxation findet man ja oft die Angabe des Fruchtwassermangels, ebenso oft jedoch soll viel Fruchtwasser vorhanden gewesen sein. In ganz wenigen Fällen finden wir die Luxation mit derartigen Deformitäten combinirt, wie wir sie durch directen Uterusdruck erklären können und bei Extrauterinschwangerschaften zu sehen gewohnt sind. Es sind dies die Fälle von Krukenberg und König. Man muss jedoch zugestehen, dass diese Fälle nicht den Typus der Deformität bilden.

Ich habe mir den Entstehungsmodus der Knieluxation folgendermassen zurechtgelegt: Es kommt entweder bei der Differenzirung der Gelenke gar nicht zu einer Beugestellung des Kniegelenks, oder das Bein wird zu einer Zeit, wo die obere Körperhälfte die untere bedeutend überragt, und so die unteren Extremitäten in ihren geringen Proportionen freieren Spielraum haben, in Streckstellung gebracht. Nehmen wir an, dass dieses zu einer Zeit entsteht, in welcher die Musculatur noch nicht völlig ausgebildet ist, wozu wir

[1]) Heusner, Zur Aetiologie des congenitalen Klumpfusses. Deutsche med. Wochenschr. 1898.

nach dem Verhalten der Patella berechtigt sind, so kann das Bein längere Zeit in dieser abnormen Streckstellung liegen bleiben. Der Fuss bleibt irgendwo fest gehalten (Kinn, Achselhöhle), und das Bein kann später auch trotz reichlichen Fruchtwassers, da es jetzt in der Proportion an Länge zugenommen hat, wegen der Eihäute oder Uteruswandungen nicht in Beugestellung gebracht werden.

Beim weiteren Wachsen der Extremität in dieser Zwangsstellung entsteht, wie wir es auch bei erworbenen Deformitäten annehmen, durch die Belastung in einer von der normalen abweichenden Haltung die Deformität. Zunächst kommt es wohl zu einer einfachen Ueberstreckung des Kniees, dem Genum recurvatum, zu Pes calcaneus, später zum langsamen Abgleiten der Gelenkflächen von einander. Es gibt entweder das Hüftgelenk oder das Kniegelenk oder auch beide nach. Bei der viel häufigeren Hüftluxation brauchen wir nur eine durch stärkere Inflexion des Fötus entstandene stärkere Flexion bei Beugestellung der Kniee anzunehmen, doch wird wohl auch die Haltung wie in unserem Falle mit Einklemmung des Fusses in der Achselhöhle häufiger vorkommen. Vielleicht gelingt es uns jetzt, da das Interesse der Aerzte durch die Erfolge der Therapie mehr geweckt ist, öfters Nachrichten über den Geburtsverlauf zu erhalten.

Es wird der mechanischen Theorie von den Gegnern besonders vorgeworfen, dass sie die Erblichkeit nicht berücksichtige. Was die Knieluxation betrifft, so ist von Heredität nicht viel nachgewiesen, nur in 2 Fällen hatten die Grossväter Klumpfüsse. Doch finden wir die Angaben bei der congenitalen Hüftluxation recht häufig. Jedoch glaube ich nicht, dass deshalb die mechanische Theorie zu verwerfen ist. Wir sehen doch, dass Haltungen, wie runder Rücken, bei ganzen Generationen vererbt werden, warum soll auch eine Haltung im Uterus, wie Streckstellung der Kniee oder eine stärkere Inflexion des Fötus, die zur stärkeren Beugestellung der Hüftgelenke führt, nicht vererbt werden können? Hier könnte die Vererbung sowohl vom Vater wie von der Mutter erfolgen.

## Prognose und Therapie.

Die Prognose ist bei der uncomplicirten Knieluxation entschieden besser als bei der angeborenen Hüftluxation, da es in den meisten Fällen gelingt, sofort nach der Geburt die Diagnose zu stellen und Heilung zu erzielen. Bei complicirten Fällen richtet

sich die Prognose natürlich nach der Schwere der Complicationen. Müller sah die Fälle mit Fehlen der Patella für ungünstiger an, seine Ansicht ist jedoch nicht bestätigt worden; sie ist daraus entsprungen, dass bei seinen Fällen der Mangel der Patella meist mit schweren, sonstigen Complicationen combinirt war.

Auch bei älteren Kindern ist die Prognose günstig, da wir auf blutigem Wege die Luxation beseitigen können und ein gebrauchsfähiges Kniegelenk erhalten.

Die Repositionshindernisse sind bei ganz jungen Kindern wohl kaum die geringgradige Verkürzung des Quadriceps, welche bei den Fällen von Muskat nur ½ cm beträgt, sondern die Fixation der Tibia auf der Vorderfläche der Femurcondylen, wo sie sich nach Maas und Muskat ein neues Lager gebildet hat. Wird die Beugung so versucht, so klafft vorn der Gelenkspalt, die Tibia wird aus dem Lager herausgehebelt, tritt aber nicht mit den kugeligen Femurcondylen in Correspondenz. Erst nach Herüberhebelung über die scharfe Kante, welche die beiden Gelenkflächen von einander trennt, gelingt es, die Reposition wirklich zu bewerkstelligen. Ich habe den Eindruck, als ob in manchen Fällen nur eine Scheinreduction erzielt wurde; besonders gilt dies von den Fällen, welche häufig wieder reluxirten oder bei welchen eine Epiphysenlösung zu Stande kam. Auch die nach vorn luxirten Beugesehnen werden ein Repositionshinderniss abgeben. Erst bei älteren Kindern, die bereits gelaufen sind, ist das Haupthinderniss die Verkürzung des Quadriceps.

Die Therapie scheint die besten Resultate zu haben, wenn dieselbe möglichst früh eingeleitet wird. Wir finden bei den meisten Fällen verzeichnet, dass nach gelungener Reposition und Fixation in Beugestellung nach einigen Wochen Heilung eintrat. Soll ein gutes Resultat erreicht werden, so muss vor allem darauf gesehen werden, dass die Reposition auch wirklich zu Stande kommt, dass die Femurcondylen nach vorn gehebelt werden. Es gelingt wohl auch, eine Beugestellung zu erzielen, ohne dass die Reposition gelungen ist. Es ist dieses ein Punkt, auf welchen bis jetzt noch zu wenig geachtet wurde, obwohl bereits von Kleeberg auf diese Scheinreduction hingewiesen wurde. Gelingt es, die Reposition völlig zu erreichen, d. h. so, dass die Tibia mit den kugeligen Gelenkflächen der Femurcondylen articulirt, so tritt auch das Zurückfedern in die alte Stellung nicht mehr ein (Kleeberg, Robertson, Drehmann).

Bei Neugeborenen oder Kindern in den ersten Lebenswochen wird man mit der Reposition ohne Narkose und nachfolgenden Schienenverbänden, welche die Extremität in rechtwinkliger Beugestellung fixiren, auskommen. Die Schienen werden aus Guttapercha oder Hartgummi gebogen. Eine Gipsgazeschiene an der Aussenseite des Beins, welche man zweckmässig mit Celluloidlösung, um Durchnässung zu vermeiden, durchtränkt, ist technisch am einfachsten herzustellen.

Bei Kindern, welche schon mehrere Monate alt sind, ist die Streckmusculatur, welche, wie wir oben gesehen haben, noch durch die nach vorn luxirten Beugemuskeln verstärkt wird, so kräftig, dass die Kinder durch active Muskelcontractionen die Tibia wieder nach vorn luxiren. Es geschieht dies nicht, wie ich mich überzeugen konnte, infolge der angeblichen, meist gar nicht vorhandenen Verkürzung, sondern durch active Contraction. Dasselbe kann man bei der congenitalen Hüftluxation beobachten, wenn die Kinder während der unblutigen oder blutigen Einrenkung zufällig aus der Narkose erwachen. Es wird deshalb am zweckmässigsten eine Reposition in Narkose vorgenommen. Die Technik der Reposition hat sich mir folgendermassen ergeben: In Narkose wird der Unterschenkel zunächst noch weiter hyperextendirt und so die Tibia aus ihrem oben erwähnten Lager herausgehebelt, darauf durch Druck in maximal hyperextendirter Stellung des Unterschenkels auf die Fusssohle nach unten, d. h. nach dem jetzt unterhalb gelegenen Knie, der Kopf der Tibia nach unten gebracht. Dieses Manöver soll ausserdem den Zweck haben, die mit nach vorn luxirten Sehnen des Biceps und Semimembranosus, welche bei Zug in der Längsrichtung sich ähnlich wie bei der dorsalen Daumenluxation wie ein Knopfloch anspannen und so ein Repositionshinderniss geben müssen, zu entspannen. Durch jetzt folgende rasche Flexionsbewegung und Gegendruck von hinten auf die Femurcondylen wird die Luxation völlig reponirt. Dieselbe kann erst als richtig reponirt angesehen werden, wenn die Femurcondylen in der Kniekehle überhaupt nicht mehr zu fühlen sind und der Unterschenkel in Narkose die Flexionsstellung beibehält. Durch einfachen Zug und forcirte Beugestellung kommt es entweder zur Epiphysenlösung oder nur zu einer Abhebelung der Tibia von der Vorderfläche der Femurcondylen. Hierbei fühlt man, trotzdem die Flexion bis zum spitzen Winkel getrieben werden kann, in der Kniekehle immer noch deutlich die kugeligen Femurcondylen und die tiefe Fossa intercondylica.

Als Nachbehandlung empfiehlt sich ein circulärer Gipsverband, welcher das Knie rechtwinklig fixirt. Derselbe kann nach 2 bis 4 Wochen mit abnehmbaren Schienen, welche noch längere Zeit zu tragen sind, vertauscht werden. Bei jüngeren Kindern, die bereits laufen, dürfte es sich empfehlen, nach der unblutigen Reposition einen circulären Gipsverband in mässiger Flexion anzulegen und die Kinder gehen zu lassen, um ähnlich wie bei der unblutigen Hüftverrenkungsreposition durch die functionelle Belastung auf das Gelenk umbildend zu wirken. Ich bin im Falle II, welcher 1 Jahr später wieder vorgestellt wurde und rechts wieder eine totale Luxation zeigte, die aber leicht zu reponiren war (Fig. 7), so vorgegangen.

Für das spätere Alter empfiehlt sich die blutige Reposition, wie sie J. Wolff in seinem Falle mit gutem Erfolg ausgeführt hat. Dieselbe ist auch bei Fällen, in denen aus irgend einem Grunde die unblutige Reposition nicht gelingen sollte, der rein orthopädischen Behandlung mit Stützapparaten, die zeitlebens getragen werden müssen, vorzuziehen.

# XXIII.

# Der Oberschenkelknochen als statisches Problem.

Von

**Ferdinand Bähr** in Hannover.

Mit 2 in den Text gedruckten Abbildungen.

Die Lösung der statischen Inanspruchnahme des Oberschenkelknochens ist für die Entstehung der Belastungsdeformitäten von weittragender Bedeutung, weil auf Grund der Krahntheorie eine Reihe voreiliger Schlüsse für dieselbe gezogen wurde. Es erübrigt sich hier, meinerseits nochmals zu betonen, dass ich die Krahntheorie für die gesammte Beanspruchung des Femur in frontaler Ebene für unrichtig halte. Ich will versuchen, einen weiteren Schritt zur Lösung der Aufgabe zu thun.

Zum Theil ist diese allerdings schon erledigt durch die einschlägigen Arbeiten Ghillini's, besonders dessen letzte (diese Zeitschrift Bd. VI). Darnach kann es keinem Zweifel unterliegen, dass das obere Ende des Femur auf Biegung beansprucht wird. Ich habe auch bereits in meiner letzten Abhandlnng hier (Bd. V S. 245) meine Meinung lediglich dahin geäussert, dass die durch die Belastung des Femurkopfes bedingte Biegung nicht vor allem in der Mitte der Diaphyse zum Ausdruck kommt, mit anderen Worten, dass dort — ausdrücklich sei hier betont nach dem Problem der frontalen Ebene — nicht der gefährliche Querschnitt zu suchen ist, also auch nicht die durch die Biegung bedingten Zug- und Druckmaxima.

Wenn es auch nicht ganz berechtigt ist, die Belastung des Caput femoris als eine Aufgabe der Ebene zu betrachten wegen der

Drehung des Collum aus dieser Ebene heraus nach vorne [1]), so will ich doch der Einfachheit halber die Aufgabe der frontalen Belastung als eine Aufgabe der Ebene betrachten. Ich mache mich dabei höchstens desselben Fehlers schuldig, den vor mir fast Alle, besonders aber die Vertreter der Krahntheorie begangen haben.

Fig. 1.




Ich habe der folgenden Betrachtung die von Gegenbaur gegebene Form des Femur zu Grunde gelegt. Wir wissen, dass die Belastungslinie durch die Höhe des Caput femoris und durch die Mitte des Kniegelenkes geht (Fig. 1 *AB*). Die beiden einander zustrebenden Kräfte, — Gewicht am oberen Femurende, Auflagerreaction in der Tibia —, werden jedenfalls die natürliche Krümmung des Femur zu vermehren suchen. Wir haben also einen auf Zerknickung (Ghillini) beanspruchten Stab, der an der Ansatzstelle des Collum einen sanften Knick von einem Winkel von 125° hat. Das obere Ende des Femur ist ein wohl abgerundeter Gelenkkopf, also, abgesehen von der Führung, ein freies Ende. Wäre dies in frontaler Ebene gleicherweise am distalen Ende der Fall, so würde das Femur bei Ueberbelastung eine einzige Krümmung nach aussen zeigen. Nun aber steht das Femur unten mit einer breiten Basis auf, einer Basis, welche eine Länge von 7—8 cm hat. Der Stab ist also in seiner frontalen Beweglichkeit unten nicht frei, er ist aber auch nicht unwandelbar fest eingespannt. Jedenfalls aber nähern wir uns dem letzteren Modus, da der Stab durch die seitlichen Befestigungen des Kniegelenkes mehr oder weniger festgestellt ist. Es entsteht unten ein entgegengesetztes Drehmoment. Wir haben nicht, wie bei dem freien Stabe, eine halbe Welle, wir haben zwei solche, die Biegung

[1]) Es ist nicht ganz leicht zu sagen, ob das Collum aus der frontalen Ebene herausgedreht sei oder ob der obere Diaphysentheil um seine Achse gedreht sei. Nach meinen vergleichenden anatomischen Studien habe ich den Eindruck gewonnen, als ob ersteres zutreffe.

erfordert einen Wendepunkt. Der Wendepunkt *W* liegt beim prismatischen, einseitig eingespannten (in der Zeichnung unten) Stabe etwas tiefer als der untere Drittelspunkt (siehe Fig. 2). Er liesse sich wohl auch für einen Stab mit der Knickung des Oberschenkelknochens mathematisch bestimmen, nicht aber für das Femur. In dem Wendepunkte, der vielleicht im mittleren Drittel des Oberschenkelknochens liegt, besteht für die durch die frontale Biegung hervorgerufenen Druck- und Zugwerthe ein Minimum, d. h. sie sind gleich null. (Man vergegenwärtige sich hierzu ja die Folgerungen der Krahntheorie). Die Inanspruchnahme des Femur wird demnach beim Aufrechtstehen derart sein, dass die Deformationslinie des rechten Oberschenkelknochens, von vorne gesehen, eine S-Form zeigt, oben mit stärkerer, unten mit schwächerer Krümmung.

Fig. 2.

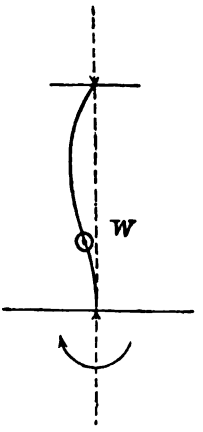


Aus diesen Gründen ist die von Ghillini beigebrachte Euler'sche Formel $\left(P_1 = EJ \frac{\pi^2}{l^2}\right)$ nicht zutreffend, selbst wenn das Femur ein gerader Stab wäre. Diese Formel bezieht sich auf den Fall einer halben Welle; wir haben deren zwei, deren Länge zu bestimmen unmöglich sein dürfte, wodurch auch die Annäherung an eine Modification der Euler'schen Formel ausgeschlossen erscheint.

Wenn man nun von einem krahnartigen Träger reden will, so kann man dies noch mit einem gewissen Grade von Berechtigung für das Collum femoris, das Femur in toto als Krahn zu betrachten, ist mechanisch unzulässig und darauf sich gründende Schlüsse sind hinfällig.

Nach der ganzen Anordnung ist anzunehmen, dass der gefährliche Querschnitt für die frontale Biegung im oberen Abschnitt des Femur liegt wegen der stärkeren Excentricität, und sehr wahrscheinlich in der Nähe der Ansatzstelle des Halses.

Ich habe mit Hinweis auf die Adductoren diesen gefährlichen Querschnitt beim Stehen schon früher um so mehr nach oben gelegen angenommen. Die Ausstellung, welche Roux (Virchow's Archiv Bd. 155 H. 2) in dem von Wolff so sehr geschätzten Briefe macht, ist völlig deplacirt. Von einer Contraction der Adductoren, welche am Ende gar das Becken herabzieht, war meinerseits nirgends die Rede. Denn selbst im Zustand passiver Dehnung würden diese Muskeln ein horizontales Zugseil repräsentiren und Roux wird hoffentlich das für die bezüglich der Biegung des Oberschenkelknochens in Betracht kommenden

mechanischen Verhältnisse nicht für gleichgültig halten. Ich müsste sonst an der für ihn von Wolff inaugurirten mathematischen Competenz sehr zweifeln. Diese Zugkraft kann noch so gering sein, sie wird die Lage des gefährlichen Querschnittes für die frontale Biegungsbeanspruchung alteriren. Was alles passiren kann, wenn die Knochen nach Roux weich werden, davon war hier seiner Zeit nicht die Rede.

Eine zweite, sehr ergiebige Biegungs- resp. Zerknickungsbeanspruchung erfährt das Femur in sagittaler Ebene. Es liegt das schon in der Form des Femur, dem nach vorne ausgebogenen Schaft, begründet. Diese beim Stehen schon vorhandene Biegungsbeanspruchung wird noch stärker bei verschiedener Neigung des Femur wie beim Gehen, beim Aufstehen aus dem Sitzen etc. Für diese Beanspruchung liegt der gefährliche Querschnitt ungefähr in der Mitte der Diaphyse, und wir werden weiter unten sehen, wie bei der Beanspruchung des Femur auf Zerknickung die frontale mit der sagittalen Biegungsbeanspruchung in Concurrenz tritt. Auch hier haben wir es in den verschiedenen Stellungen des Femur wahrscheinlich nicht immer mit einer halben Welle zu thun, schon wegen der Form des Femur und der Drehung des Schenkelhalses. Wir werden oben deshalb anstatt der schon erörterten mehr frontalen Biegung nach aussen beim Stehen mehr eine solche nach hinten aussen erwarten dürfen. Eine ganz reine Scheidung dieser Verhältnisse dürfte aber schwer sein. Für die Richtung der sagittalen Deformationslinie muss gesagt werden, dass dieselbe natürlich nicht in ihrer Totalität in die Sagittalebene fällt, es soll damit nur ihre Hauptrichtung gekennzeichnet werden.

Eine weitere wesentliche Beanspruchung des Oberschenkelknochens ist diejenige auf Torsion. Sobald der Oberschenkelknochen mit seiner Kraftachse nicht lothrecht steht, sondern, — was die Regel —, etwas nach hinten neigt, sucht die auf dem Caput ruhende Last den Oberschenkel um seine Längsachse zu drehen und zwar derart, dass das Caput nach hinten strebt. Um die Kraft dieser Torsion abzuschwächen, ist vielleicht die Anordnung getroffen, dass der Schenkelhals nach vorne gerichtet ist. Abgesehen von anderen Vorkehrungen wird damit Folgendes erreicht. Ist $c$ die verticale Projection der Schenkelhalslänge in einer durch den Schenkelhals gelegten lothrechten Ebene auf eine durch die Ansatzstelle des Collum gelegte horizontale, so ist der Torsionshebel nicht $c$, sondern $c \cdot \cos \alpha$, wobei $\alpha =$ dem Winkel, um welchen das Collum aus der frontalen Ebene herausgedreht ist. Würde beispielsweise das Collum senkrecht auf

die Frontalebene nach vorne gedreht sein, so wäre ceteris paribus $\cos \alpha = v$, der Torsionshebel gleich Null. Es ist sehr interessant, die bezüglichen Verhältnisse, Entwickelung des Collum, dessen Stellung zum Schaft, am Skelet von Thieren zu studiren, wie denn überhaupt für die Deutung der Knochenformen die vergleichende Anatomie ausserordentlich viel Befruchtendes bringen dürfte.

Die hier vertretene Beanspruchung des Femur in der Frontalebene dürfte für die Entstehung der Deformitäten nicht ohne Bedeutung sein. Es leuchtet sofort ein, dass, wie Albert (Die seitlichen Kniegelenksverkrümmungen etc. 1899) hervorhebt, das Genu valgum dreierlei Entstehungsmodi bezüglich der Betheiligung des Oberschenkelknochens haben kann, die sich zunächst alle im unteren Abschnitt abspielen. 1. Der Condylus externus kann zusammengedrückt werden. 2. Die Diaphyse wird am unteren Ende verbogen, woraus der schiefe Ansatz der Epiphyse resultirt. 3. Die beiden Vorgänge combiniren sich. Schon bei normaler Beanspruchung haben wir am Condylus internus eine Zug-, am externus eine Druckseite.

Wird das Femur auf Zerknickung geprüft, so sind Brüche zu erwarten erstens, wo der Hals an den Schaft ansetzt, zweitens in der Diaphyse, erstere als Ausdruck der frontalen, letztere als Ausdruck der sagittalen Durchbiegung. Es lässt sich sogar a priori annehmen, dass beim weiblichen Geschlecht der Schenkelhalsbruch häufiger ist wegen der geringeren Steilheit des Schenkelhalswinkels, wodurch für das Weib die Versuchsanordnung auf Bruch des Schenkelhalses günstiger wird, abgesehen von der begünstigenden geringeren Länge des weiblichen Femur. Ich habe hierauf hin die bekannten Messerer'schen Versuche über die Festigkeit der Knochen nachgesehen. Messerer fand unter 17 Versuchen 4mal Brüche oberhalb der Mitte des Schaftes, zweimal am unteren Ende, in den 9 anderen Fällen handelte es sich um Fracturen des Schenkelhalses, und war das Collum in der Regel in der Nähe seiner Ansatzstelle in einer verticalen Linie abgeschnitten. Beim Mann waren es auf 9 Versuche 5 Collumfracturen, beim Weibe 4 auf 6. In einem Falle war das untere Gelenkende gleichsam auf den Schaft gestülpt, im anderen war bezeichnender Weise der Condylus externus theilweise abgebrochen. Dass bei den Versuchen die untere Ausbiegung nach innen nicht hervortritt, ist natürlich, da die oben erfolgende frontale, die in der Mitte etwa erfolgende sagittale Biegungsbeanspruchung grösser ist.

Es ist also, selbst wenn wir von der Musculatur absehen, auch nach den Zerknickungsversuchen klar, dass für das normale Femur für die Biegungsbeanspruchung in frontaler Ebene die Ansatzstelle des Schenkelhalses der schwächste Punkt ist, dass dieser nicht in der Mitte der Diaphyse liegt, dass dort keine Maxima für die durch diese Biegung bedingten Zug- und Druckwerte sind. Wohl haben wir gesehen, dass in der Diaphysenmitte ungefähr solche Maxima vorliegen, sie beziehen sich aber auf die Biegung in sagittaler Ebene, womit natürlich die für den Krahn — das Problem des Oberschenkelknochens in frontaler Ebene — in Betracht kommende Ausbiegung nichts zu thun hat.

Ich habe mit Befriedigung constatirt, dass Hoffa in der jüngsten Auflage seines Lehrbuches (S. 19) die Schilderung über die Druckverhältnisse an den Gelenkenden des Knies nicht mehr, wie früher, nach der Wolff'schen Fassung gegeben hat. Ich hoffe, dass in der nächsten Auflage die sicher unrichtige Angabe, dass in der Diaphyse verhältnissmässig der durch die frontale Biegung bedingte Zug- resp. Druckwerth 163,3 kg betrage, verschwindet.

Eine weitere wichtige Frage bleibt. Welchen Schwankungen in mechanischer Hinsicht ist das Skelet, besonders die untere Extremität unterworfen, bis der Knochen fertig ist? Im Wesentlichen haben wir bislang unsere Studien an dem fertigen Knochen gemacht. Es ist aber denkbar, dass wir bei der mechanischen Prüfung von Knochen, welche jünger sind als beispielsweise das für die Entstehung des Genu valgum in Frage kommende Alter, weitere Gesichtspunkte kennen lernen, welche über den pathologischen Vorgang Licht verbreiten.

Ich habe es hier unterlassen, auf die Verhältnisse der Massenanordnung im Querschnitt einzugehen. Diese Arbeit, deren Resultate ich bei mehr Musse zu sichten hoffe, dürfte sich auch wegen ihres mehr vergleichend-anatomischen Inhaltes weniger für diese Zeitschrift eignen. Ihre Ergebnisse aber müssen sich den hier gemachten Ausführungen bezüglich des menschlichen Femur anpassen.

XXIV.

# Aus der orthopädischen Heilanstalt des Dr. med. A. Schanz in Dresden.

## Ein Apparat zur forcirten Extension der Wirbelsäule.

Von

**Dr. A. Schanz.**

Mit 1 in den Text gedruckten Abbildung.

Durch seine Spondylitisredression schaffte Calot das Bedürfniss nach Apparaten zur forcirten Extension der Wirbelsäule. Für mich wurde das Bedürfniss erhöht, als ich daranging, schwere Skoliosen nach dem Princip des modellirenden Redressements zu behandeln (s. Deutsche Medicinische Wochenschrift 1899, Nr. 22).

Es sind solche Apparate in grosser Anzahl construirt worden. Sie haben alle das gemeinsam, dass sie von den Patienten horizontale Lage mit Rücken nach oben verlangen. Diese Situation ist zwar für die Redression eines Gibbus vortheilhaft, sie ist uns aber für die Verbandanlegung ungewohnt und äusserst unbequem. Bei der Skoliosenredression kommt dazu der grosse Nachtheil, dass wir die Brust und das Abdomen des Patienten nicht genügend im Auge behalten können.

Ich stellte deshalb den Heusner'schen Extensionsapparat, der wohl unter den hier concurrirenden der beste ist, bald wieder auf die Seite und ging zunächst wieder zu dem Verfahren, mit welchem ich meine ersten Versuche begonnen hatte, über. Ich suspendirte den Patienten frei im Beely'schen Rahmen und liess an seinen Füssen durch einen Assistenten einen kräftigen Zug nach abwärts ausüben. Die Kraft des Assistenten ersetzte ich sodann durch eine

einfache Extensionsvorrichtung und kam so zu der Construction, welche Figur zeigt.

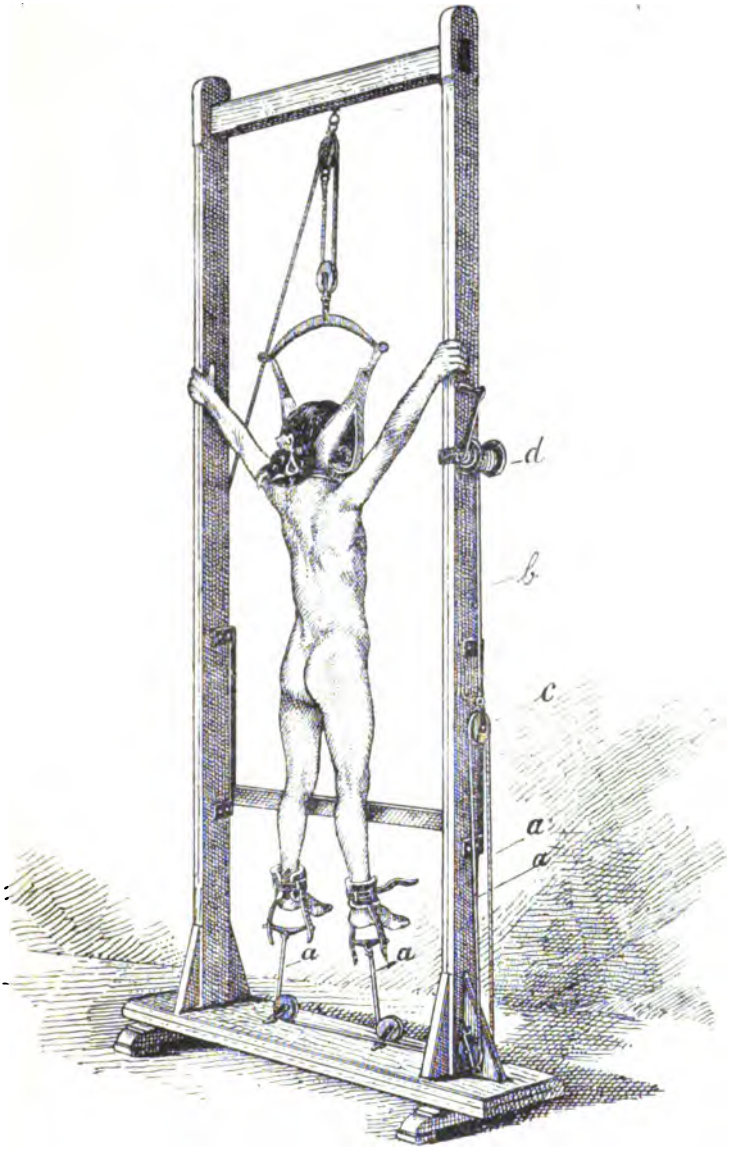


Der Apparat besteht aus einem kräftigen Beely'schen Rahmen, in welchem der Patient frei suspendirt wird. Um die Fussgelenks-

gegend werden Fesseln geschnallt, die durch Seitenriemen und Bügel mit der Leine *a* verbunden werden. Diese Leine läuft von einem Fuss, nachdem sie zuerst zwei Rollen auf dem Fussbrett, sodann die Rolle *c* und wieder zwei Rollen auf dem Fussbrett passirt hat, zum anderen Fuss. An der Rolle *c* ist eine zweite Leine *b* befestigt, welche nach der Welle *d* läuft. Diese Welle ist mit einer Kurbel und dazu gehöriger Sperrvorrichtung armirt.

Durch Aufleiern der Leine *b* auf die Kurbel wird eine beliebige Extension der Wirbelsäule des Patienten erzeugt. Der Zug vertheilt sich auf beide Beine mit gleicher Stärke, da Differenzen durch die Rolle *c* ausbalancirt werden.

Durch Einschaltung von kräftigen Federn lässt sich der Zug elastisch machen, durch eingeschaltete Dynamometer lässt er sich messen.

Der Apparat ist ausserordentlich einfach in Construction und Handhabung und hat den grossen Vortheil der Billigkeit. Er wird von Knoke & Dressler in Dresden hergestellt.

XXV.

# Aus der orthopädischen Heilanstalt des Dr. med. A. Schanz in Dresden.

## Zur Behandlung der habituellen Patellarluxation.

Von

Dr. A. Schanz.

Dem letzten Chirurgencongress berichtete Hoffa über einen Fall von habitueller Luxation der Patella, welchen er durch die Le Dentu'sche Operation geheilt hat. Ich will im Nachstehenden kurz über einen eben solchen Fall berichten.

Mein Fall unterscheidet sich vom Hoffa'schen dadurch, dass die Erscheinungen an den Knieen nicht ganz so schlimm waren, wie bei jenem. Immerhin waren sie so schwer, dass sie die Operation forderten. Bei der Operation bin ich an einem Punkt, auf den Hoffa besonderen Werth legt, von ihm abgewichen. Hoffa beschreibt eine complicirte Naht, welche zur Fixation der Patella zwischen Patella und der Aponeurose des Condylus internus und in der zwischen diesen Punkten gelegenen Kapselpartie angelegt wurde. Die Originalangaben Le Dentu's über die Art der Naht stehen mir leider nicht zur Verfügung. Ich habe mit einer ganz einfachen Naht ein ebenso gutes Resultat erreicht; dieser Umstand veranlasst mich hauptsächlich, meinen Fall mitzutheilen.

Die Krankengeschichte ist folgende: 10. Juni 1899. Johanna H., 12 Jahre, Arzttochter. Das Leiden hat vor circa 7 Jahren begonnen. Das linke Knie ist stärker befallen als das rechte. Patientin fällt ganz unvermuthet zu Boden, unter einem plötzlichen heftigen Schmerz in einem Knie. Nachdem sich die Kniescheibe wieder auf

ihren Platz gedrückt hat, functionirt das Knie wieder. Es bleiben dann einige Zeit Schmerzen in dem Knie bestehen.

Die Patellae lassen sich durch Druck nach aussen luxiren.

Aufnahme in die Anstalt am 10. Juli.

Operation am 11. Juli: Rechtes Bein. Aseptische Vorbereitung. Esmarch'scher Schlauch. Medial vom Kniescheibenrand etwa zwei Finger breit entfernt 10 cm langer Längsschnitt bis auf die Kniekapsel. Dieselbe wird bis auf die Patella und den Condylus internus stumpf blossgelegt. Mit kräftiger Nadel und starkem Seidenfaden werden fünf Nähte zwischen medialem Rand der Patella und der Aponeurose des Condylus internus angelegt. Die Nähte fassen möglichst scharf am Knochen und sind derart gelegt, dass sie die Kapsel in ihre Schlinge fassen. Beim Knüpfen der Nähte faltet sich die Kapsel eng zusammen. Eine Naht dieses Kapselwulstes wird nicht ausgeführt. Die Hautwunde wird durch fortlaufende Naht vollständig geschlossen. Wundverband. Darauf Operation der linken Seite in derselben Weise. Fixation der Kniee durch Gipsverband bis zu den Knöcheln. Wundverlauf völlig ungestört. Entfernung der Hautnähte nach 10 Tagen; Wundheilung vollständig per primam. Entfernung der Gipsverbände 3 Wochen nach der Operation. Massage, passive und active Bewegungen. Bei den Beugungen starke, schneidende Schmerzen an der Operationsstelle. Die Beugeexcursionen werden allmählich grösser.

30 Tage nach der Operation wird Patientin aus der Anstalt entlassen.

6 Wochen nach der Operation kann Patientin wieder normal Treppen steigen.

Bei einer am 28. October vorgenommenen Nachuntersuchung völlig normale Function beider Kniee. Die Patellae nicht über normale Grenzen zu verschieben.

Was ich durch Veröffentlichung dieses Falles zeigen will, ist, dass man durch eine viel einfachere Naht, als sie Hoffa angewendet, dasselbe gute Resultat, ja vielleicht sogar sicherer und schneller erreichen kann. Wie leicht man durch eine grössere Partie versenktes Nahtmaterial Wundstörungen erhält, illustrirt auch der Hoffa'sche Fall. Beide Operationswunden heilten nicht glatt. Auf einer Seite kam es zur Ausstossung einer Naht. Zweifellos gewinnt ceteris paribus die Prognose der Operation durch Verminderung des versenkten Nahtmaterials. Es fragt sich nur, ob die einfachere

Naht dasselbe leistet wie die complicirte. Der Erfolg bestätigt die Richtigkeit der theoretischen Erwägungen, auf deren Grund ich das erwartete. Die fragliche Naht hat ja gar nicht die Aufgabe, dauernd die Situation zu erhalten, welche durch dieselbe hergestellt wird. Bei den Beugungen des Knies verschiebt sich die Patella in viel weiteren Grenzen, als die Naht das erlaubt. Wie die Naht also auch ausgeführt sein mag, sie muss ausreissen. Erst die hinter der ausreissenden Naht entstehende Narbe stellt die Dauerverbindung zwischen Patella und Condylus her. Für diese Narben ist es wichtig, dass sie möglichst in der Substanz der Patella und des Condylus ihre Wurzeln haben. Solche Narben, die durch eine Naht in dem Kapselwulst entstehen, genügen dieser Forderung nicht. Ja, sie werden durch ihre Schrumpfung eher eine weitere Dehnung und Schwächung der Kapselpartie, welche sich zwischen ihren Enden und der Patella bezw. dem Condylus befindet, erzeugen können.

Eine weitere Consequenz aus diesen Ueberlegungen ergab sich mir für die Nachbehandlung. Die Narben werden um so fester werden, je langsamer das Durchschneiden der Kapsel durch die Nähte stattfindet. Deshalb habe ich die Mobilisation der operirten Gelenke durchaus nicht beeilt; vor allem habe ich kräftige passive Bewegungen vermieden. Patientin konnte deshalb schon so bald aus der Anstalt entlassen werden.

XXVI.

# Aus der orthopädischen Heilanstalt des Dr. med. A. Schanz in Dresden.

## Der Stand des Schenkelkopfes bei der angeborenen Hüftverrenkung und deren Bedeutung für die Lehre von der Aetiologie der angeborenen Hüftverrenkung.

Von

Dr. **A. Schanz.**

Mit 1 in den Text gedruckten Abbildung.

Bis vor kurzem war allgemein die Auffassung, dass die angeborene Hüftverrenkung eine Luxatio iliaca sei. Diese Auffassung hatte dadurch eine grosse Wichtigkeit, als sie bei der Aufstellung der Theorien über die Aetiologie der angeborenen Hüftverrenkung eine grosse Rolle spielte. Vor allem ist die mechanische Theorie davon ausgegangen.

In neuester Zeit sind von autoritativer Seite (Kölliker, Centralblatt für Chirurgie 1895, Nr. 45; Hoffa, Fortschritte auf dem Gebiete der Röntgenstrahlen Bd. I) Arbeiten erschienen, in denen nachgewiesen wird, dass sich bei jungen Kindern die Luxation meist als supracotyloidea präsentire. Beide Autoren ziehen daraus den Schluss, dass die angeborene Luxation primär eine supracotyloidea sei, dass dieselbe nie eine iliaca zu werden brauche, dass der Uebergang in dieselbe, falls er stattfindet, secundärer Natur und von secundärer Bedeutung sei. Kölliker und Hoffa haben die Ergebnisse dieser Beobachtung nicht vom Gesichtspunkt der Aetiologie der Hüftverrenkung betrachtet. Unter diesem Gesichtspunkte gewinnen dieselben aber die grösste Bedeutung, denn sie stürzen die

mechanische Theorie, die stets nur die angeborene Luxation als primäre iliaca, nie als primäre supracotyloidea erklären kann. Die mechanische Theorie ist sonst so klar und so fest gegründet, dass es sich wohl verlohnt, genau zuzuschauen, ob wir sie jetzt in der That als abgethan auf die Seite legen müssen.

An der Richtigkeit der Beobachtungen Kölliker's und Hoffa's ist nicht zu zweifeln; sie werden durch Nachprüfungen ohne weiteres bestätigt. Anders ist die Frage, ob nicht in der Deutung ein Fehler gemacht worden ist. Mir scheint das zu sein.

Vergegenwärtigen wir uns die Verhältnisse in dem luxirten Gelenk eines Neugeborenen. Das Gelenk stellt ein Schlottergelenk dar, d. h. der Zusammenhang zwischen Kopf und Pfanne ist ein loser, der Kopf hat volle Bewegungsfreiheit in den Grenzen, welche die ausgedehnte Kapsel vorschreibt. Diese Grenzen sind nicht gleichmässig rund nach allen Seiten, sie sind nach oben weiter als nach unten. Ob sie überhaupt nach unten erweitert sind oder nicht, oder ob etwa gar verengert, ist hier nicht von Bedeutung. Figur [1]) zeigt die fraglichen Verhältnisse. In diesem nicht einem Säugling entsprechenden Bild sind dieselben übertrieben, aber im Wesen unverändert.

Wenn wir dieses Bild betrachten, so sehen wir, dass nach der Lage der Verhältnisse am Gelenk eine Einstellung der Luxation sowohl in der Form der iliaca als der supracotyloidea möglich ist. Ausgeschlossen sind nur die Luxationen nach abwärts.

Die Factoren, welche das Gelenk in die eine oder die andere Form der Luxationsstellung bringen, liegen nicht im Gelenk.

Während im nicht luxirten Gelenk das Femur einen einarmigen Hebel darstellt, dessen Achse durch den Gelenkkopf läuft, stellt

---

[1]) Die Abbildung ist aus Lorenz, „Pathologie und Therapie der angeborenen Hüftverrenkung" entnommen.

das Femur im luxirten Gelenk einen zweiarmigen Hebel dar, dessen Drehpunkt in der Figur ungefähr bei *a* liegt, und durch dessen Bewegung die Stellung des Kopfes bedingt wird. Stellt sich das Bein zum Becken in Streckstellung, so muss der Kopf nach vorn treten, stellt es sich in Beugestellung, so muss er nach hinten treten. Das eine Mal muss sich der Kopf in der Form der Luxatio supracotyloidea, das andere Mal in der Form der iliaca einstellen.

Wir können diesen Vorgang an jedem luxirten Gelenk zur Ausführung bringen, solange nicht der Kopf in irgend einer Stellung fixirt ist. Hoffa hat in seinem fraglichen Aufsatz sogar besonders auf diese Möglichkeit, die eine Luxationsform in die andere überzuführen, hingewiesen. Er schreibt: „Hyperextendirt man das Bein, so kann man die Wölbung des Kopfes direct unter den Weichtheilen der Leiste hervortreten sehen. Beugt man dagegen das Bein, adducirt dasselbe und rotirt es etwas nach innen, so fühlt man den Schenkelkopf nach hinten gleiten. Dann haben wir eine richtige Luxatio iliaca vor uns."

Wer sich nun hier den mechanischen Zusammenhang und die Gelenkverhältnisse nicht klar macht, der wird leicht dazu kommen, je nachdem, wie er sich das Kind zur Untersuchung zu legen pflegt, eine Luxatio supracotyloidea oder eine iliaca zu finden. Legt er sich das Kind auf den Rücken, so stellt sich das Bein in Streckstellung, der Kopf kommt nach vorn, man hat den primären Eindruck einer Luxatio supracotyloidea. Legt man den Patienten zuerst auf die Seite, so zieht das Kind gewohntermassen die Beine in Beugestellung, das obere Bein kommt ausserdem in Adduction und Innenrotation; jetzt macht die Luxation den primären Eindruck einer iliacalen.

Der erste Eindruck wird immer die Oberhand behalten, und so kommt es, dass der eine Untersucher iliacale, der andere supracotyloidale Luxationen findet.

Eine Fixation der Luxation in der einen oder anderen Form kann erst durch secundäre Einflüsse stattfinden. Sie kann vorübergehend sein und bedingt werden durch die Muskelspannung eines bei der Untersuchung ängstlichen Kindes. Sie kann dauernd werden durch nutritive Schrumpfung der Musculatur oder durch Verwachsung der den Kopf überziehenden Kapselpartie mit dem Darmbein, oder durch echte Nearthrosenbildung. Es würde zu weit führen, diesen einzelnen Möglichkeiten nachzugehen.

Fasse ich zusammen, so sollen meine Ausführungen klarlegen:

I. Die Einstellung des Kopfes in der Form der Luxatio supracotyloidea oder in der Form der L. iliaca wird nicht durch primäre — im Gelenk gelegene — Verhältnisse, sondern durch secundäre — durch die Stellung der Extremität zum Becken — bedingt.

II. Als Grundlage für die mechanische Theorie darf nicht gelten, dass sich die angeborene Luxation normaliter als Luxatio iliaca präsentire, sondern dass sie sich in diese Form einstellt, wenn man das Bein in die Haltung bringt, welche dasselbe im intrauterinen Leben hat. Die Thatsache, dass sich bei jungen Kindern unter bestimmten Umständen der Kopf in der Form der Luxatio supracotyloidea einstellt, ist darum nicht geeignet, die Gültigkeit der mechanischen Theorie über die Entstehung der angeborenen Hüftverrenkung in Frage zu stellen.

XXVII.

# Aus der chirurgisch-orthopädischen Heilanstalt des Prof. Dr. A. Hoffa in Würzburg.

## Neuere Fortschritte in der Skoliosenbehandlung.

Von

Prof. Dr. **Albert Hoffa.**

Mit 26 in den Text gedruckten Abbildungen.

Wir haben in den letzten Jahren in unserer Anstalt in der Skoliosenbehandlung wesentliche Fortschritte gemacht. Diese Fortschritte beziehen sich darauf, dass wir gelernt haben: 1. die starre skoliotische Wirbelsäule zu mobilisiren, 2. die Rückenmuskeln durch active Gymnastik so zu kräftigen, dass sie in nicht zu hochgradigen Fällen die Wirbelsäulenverkrümmung sogar in ihr Gegentheil umzukrümmen vermögen, und 3. das, was wir erreicht haben, in guten, zweckentsprechenden Stützapparaten festzuhalten.

Die Apparate, welche wir zur Mobilisirung der skoliotischen Wirbelsäule benutzen, habe ich in meinem Lehrbuche der orthopädischen Chirurgie ausführlich beschrieben; ich brauche daher hier nicht auf sie einzugehen. Dagegen möchte ich die Art und Weise der Gymnastik schildern, wie wir sie jetzt bei der Skoliosenbehandlung betreiben. Wir unterscheiden da zwei Arten von Gymnastik. Einmal eine allgemeine, dann eine specielle Gymnastik.

Die allgemeine Gymnastik üben wir zur Kräftigung des Gesammtorganismus. Unter Leitung eines Arztes werden nach Commando active Uebungen des Kopfes, des Rumpfes und der Extremitäten mit und ohne Hanteln und Stäben gemacht, so zwar, dass sämmtliche Körpermuskeln in Bewegung gesetzt werden. Der über-

wachende Arzt sorgt dafür, dass die einzelnen Uebungen recht gleichmässig und exact ausgeführt werden. Die Durchführung dieser Uebungen erfordert etwa 1 Stunde.

Die specielle Gymnastik hat den Zweck, die Rückenmuskeln so zu kräftigen, dass sie im Stande sind eine Uebercorrection der Deformität zu bewirken; sie sollen ja nach Ablauf der Behandlung den Rumpf gerade halten können. Die specielle Gymnastik setzt eine bewegliche Wirbelsäule voraus; je beweglicher die ganze Säule ist, desto leichter erreicht man auch eine wirkliche Uebercorrection der Skoliose. Wir machen die gleich zu beschreibenden Uebungen daher erst, wenn wir eine gewisse Mobilisirung der Wirbelsäule erreicht haben.

Die Uebungen sind im grossen und ganzen dreierlei Art. Erstens lernen die Patienten ihren Rumpf ad maximum zu strecken. Man stellt die Patientin mit dem unbekleideten Rücken vor sich hin. Es lässt sich dies deshalb leicht ausführen, weil die Uebungen unmittelbar im Anschluss an die Massage der Rückenmusculatur gemacht werden. Die Patientin nimmt, während sie vor uns steht, ihre „denkbar beste Haltung" ein; aus dieser Grundstellung heraus geschieht dann die Uebung. Ueber diese „denkbar beste Haltung" der Skoliotischen möchte ich einige Worte sagen. Es ist ein Verdienst unserer englischen Collegen, vor allen Dingen Bernhard Roth's, darauf hingewiesen zu haben, dass viele habituelle Skoliosen sich aus ihrer nachlässigen Haltung bei einigermaassen gutem Willen und mit etwas Energie so halten können, dass die Skoliose nahezu ganz verschwindet. Man betrachte z. B. beistehende Abbildungen (Fig. 1 und 2). Fig. 1 zeigt uns eine gewöhnliche habituelle Skoliose, wie sie uns zum erstenmal zur Untersuchung zugeführt wird; Fig. 2 zeigt dann die Patientin unmittelbar darauf, ohne jede Behandlung, wie sie sich auf unser Zureden zu halten vermag. Bernhard Roth nennt diese Haltung „the best possible posture"; wir wollen sie als „denkbar beste Haltung bezeichnen". Vielen photographischen Abbildungen, die einschlägigen Arbeiten als „Heilungen" von Skoliosen beigegeben werden, sieht der Sachverständige sofort an, dass es sich dabei nicht um wirkliche Heilungen handelt, sondern dass die Patienten zum erstenmal in ihrer habituellen Haltung, zum zweitenmal aber in ihrer denkbar besten Haltung photographirt worden sind. Diese letztere aber entspricht keineswegs einer Heilung der Skoliose, wenn

sie nur momentan eingenommen werden kann. Erst dann, wenn die denkbar beste Haltung durch die Behandlung zur habituellen geworden ist, wenn die Patienten sich also dauernd nicht nur gerade

Fig. 1.

Fig. 2.

zu halten vermögen, sondern sich dauernd auch wirklich gerade halten, erst dann könnte man von einer wirklichen Heilung sprechen.

Dieses Ziel nun erstreben wir durch unsere specielle Gymnastik.

Wir stellen also die Patientin mit unbekleidetem Rücken vor uns hin und lassen sie ihre denkbar beste Haltung einnehmen. Aus dieser Haltung heraus lasse ich die Patientin sich ad maximum strecken. Die Hände werden in die Hüften gestemmt und nun der Rumpf auf Commando in die Höhe gereckt. Anfangs geht es in der Regel schlecht. Ich halte dann meine Hand in leichtem Abstand über dem Kopf und fordere die Patientin auf, mit ihrem Kopf an meine Hand zu stossen. Dazu muss sich Patientin strecken. Man achte darauf, dass sie sich bei solchen Streckversuchen nicht nach hinten überlegt und anstatt sich zu strecken eine stärkere

Lendenlordose erzeugt. Allmählich hält man die Hand etwas höher vom Kopf entfernt, und so lernt es die Patientin nach und nach, sich wirklich zu strecken und nicht nur die Schulterblätter hoch zu ziehen.

Fig. 3.

Fig. 4.

Fig. 3 und 4 zeigen eine Patientin in ihrer denkbar besten Haltung und die Art und Weise, wie sie sich aus derselben heraus zu strecken vermag.

Hat es die Patientin gelernt, sich activ gut zu strecken, so lasse ich die gleiche Uebung als Widerstandsbewegung ausführen. Zu dem Zweck lege ich meine Hand flach auf den Scheitel der Patientin und drücke den Kopf herunter, während sich Patientin

mit aller Energie streckt. Man muss schon geübt sein, um hier die Kraft des Widerstandes richtig zu dosiren, allein man erlernt das schliesslich auch. Man vermeide wieder, dass Patientin dem Drucke der Hand durch stärkere Lordosirung der Lendenwirbelsäule ausweicht.

Fig. 5.

Kann sich Patientin nun gut strecken, so muss sie in maximal gestreckter Haltung ihren Rumpf nach vorn biegen (Fig. 5) und ihn dann wieder zurückführen. Dabei müssen die Schulterblätter zurückgenommen und der Kopf zurückgehalten werden. Die Hände werden zunächst dauernd in der Hüfte eingestemmt gehalten. Erst später, wenn die Uebung, bei der man die Patientin zunächst fortwährend ermuntern muss, sich gestreckt zu halten, richtig ausgeführt wird, lasse ich aus der Rumpfbeugehaltung heraus noch mit den Armen auf Commando die Bewegung des Schwimmens ausführen.

Ich lasse die Uebungen deshalb am unbekleideten Körper vornehmen, weil man so jederzeit im Stande ist, die Wirbelsäule zu controlliren, Abweichungen derselben von der gewünschten Haltung zu corrigiren und zu sehen, dass die Uebung auch den gewünschten Zweck hat. Ein ausgezeichnetes Hilfsmittel, die Streckübung richtig ausführen zu lassen, ist der Beely'sche Ruderapparat. Aber auch in diesem muss man die Patientin die Uebung zunächst einmal mit unbekleidetem Rücken machen lassen, damit man den Apparat richtig einstellen kann. Die Uebungen im Beely'schen Ruderapparat haben

den ausserordentlich grossen Vorzug, dass bei denselben die Verkrümmung der Wirbelsäule sich in keiner Weise verschlechtern kann, was sonst nicht immer zu vermeiden ist.

Nach den Streckübungen folgen die eigentlichen activen Redressionsübungen. Dieselben werden in zweifacher Weise ausgeführt. Die Patientin nimmt zunächst ihre habituelle Haltung an. Dann stemmt sie, eine gewöhnliche habituelle, rechtsconvexe Dorsal- und linksconvexe Lendenskoliose angenommen, ihre linke Hand fest in die Hüfte ein. Die rechte kommt unterhalb der Schulterblattspitze auf den Rippenbuckel zu liegen. Auf Commando „1" streckt sich nun Patientin so gut es geht; gleichzeitig verschiebt sie ihren Oberkörper auf dem Becken nach links, damit die pathologisch vorstehende linke Hüfte herein-, die rechte, fast verschwundene Hüfte aber herauskommt, und mit der rechten Hand drückt sie selbst, entgegen ihrer linken Hand als Hypomochlion, ihren Rippenbuckel möglichst herein. Die beistehenden Abbildungen (Fig. 6, 7, 8, 9, 10 und 11) zeigen am besten, wie die Uebung ausgeführt werden soll und wie gut sich selbst hochgradige Skoliosen auszugleichen lernen, wenn man nur die Wirbelsäule vorher gut mobilisirt hat.

Können die Patienten diese Uebung gut ausführen, so gehe ich zu den Uebungen über, welche den Zweck haben, die skoliotische Wirbelsäule in ihr Gegentheil umzukrümmen. Lorenz hat zuerst auf diese Uebungen aufmerksam gemacht, ich habe sie dann systematisch weitergebildet und lasse sie nunmehr in folgender Weise üben:

Nehmen wir wieder an, wir hätten es mit einer primären rechtsconvexen Dorsal- und linksconvexen Lendenskoliose zu thun, so lernen die Patienten zunächst die Lendenkrümmung, dann die Brustkrümmung und schliesslich beide zusammen activ zu corrigiren resp. überzucorrigiren.

Zur Correctur der Lendenskoliose stellt sich Patientin mit unbekleidetem Rücken vor uns hin (Fig. 12). Wir lassen sie dann das rechte Bein etwas abduciren und nach vorn stellen, beide Hände aber auf den Kopf legen. Wenn wir nun commandiren „1", so biegt Patientin, während sie ihren Rumpf so gut es nur geht, streckt, bei fest auftretendem rechten Fuss ihr rechtes Hüft- und Kniegelenk. Dadurch entsteht auf der rechten Seite eine Senkung des Beckens, und dementsprechend muss sich auch die Lendenwirbelsäule nach rechts umkrümmen (Fig. 13).

Die Umkrümmung der Brustskoliose ist in der Regel schwerer zu erlernen. Sie wird geübt, indem Patientin bei parallel stehenden Beinen ihre linke Hand auf den Kopf legt, die rechte

Fig. 6.

Fig. 7.

aber unterhalb der Schulterblattspitze gegen den Rippenbuckel anstemmt. Auf Commando „1“ streckt sich Patientin nun maximal und schiebt gleichzeitig den Rumpf gegen das Becken nach links, drückt den Ellenbogen, während die Hand auf dem Kopf liegen bleibt, nach links oben gegen die Decke in die Höhe und drückt gleichzeitig mit der rechten Hand möglichst fest gegen den Rippenbuckel (Fig. 14).

Können die Patienten diese Uebungen einzeln gut ausführen, so kommt die Combination derselben, d. h. die eigentliche Umkrümmung an die Reihe. Patientin stellt sich vor den Arzt, ab-

Fig. 8.

ducirt ihr rechtes Bein und stellt es etwas nach vorn, die linke Hand kommt auf den Kopf, die rechte Hand auf den Rippenbuckel. Auf das Commando „1" biegt nun Patientin ihr rechtes Bein im Hüft- und Kniegelenk, gleichzeitig verschiebt sie aber ihren Rumpf nach links gegen das Becken, drückt den Ellenbogen möglichst stark nach links oben in die Höhe und die rechte Hand möglichst kräftig gegen den Rippenbuckel. Wird die Uebung exact ausgeführt, so erreicht man wirklich eine Umkrümmung der Skoliose (Fig. 15). Anfangs muss der Arzt immer etwas nachhelfen; er thut dies am besten, indem er seine eigene linke Hand als Gegenhalt gegen die

linke Hüfte der vor ihm stehenden Patientin legt, während er mit der rechten gespreizten Hand oberhalb der rechten Hand der Patientin den Thorax umgreift und denselben nach links hinüberdrückt.

Fig. 9.

Die Uebungen, wie wir sie eben geschildert, haben einen sehr günstigen Einfluss auf die Besserung der Skoliose, doch müssen sie exact und unter steter Controlle des Arztes ausgeführt werden. Die Aerzte selbst müssen jeden einzelnen Fall individuell nehmen; jeder einzelne Fall muss genau analysirt, in seine Componenten zerlegt und demgemäss behandelt werden.

Ich habe mir nun sehr grosse Mühe gegeben, den Patienten selbst einen Wegweiser zu geben, wie sie die Uebungen ausführen

und schliesslich auch zu Hause fortführen sollen, und es ist mir endlich gelungen, einen Apparat zu construiren, der diesen Zweck völlig erfüllt und der dabei doch sehr einfach zu handhaben ist.

Fig. 10.

Fig. 11.

Dieser neue Gymnastikapparat, der ebenso wie die ausgezeichneten Schulthess'schen Apparate eine active functionelle Gymnastik gestattet, ermöglicht es den Patienten, ihre Skoliosen activ auszugleichen und verhütet dabei, dass die Patienten bei der Uebung Fehler machen, zwingt sie vielmehr, die Uebung durchaus richtig und correct auszuführen.

Der Apparat (Fig. 16) besteht zunächst aus einem 2,50 m hohen und 1 m breiten Rahmen, zusammengefügt aus starken Eisenröhren, welche auf zwei durch eine starke Längsbohle verbundenen Quer-

Fig. 12.

Fig. 13.

bohlen aufgeschraubt sind. An jedem der beiden Längsrohre ist oben, mittelst eines T-Stückes verschiebbar, eine um eine wagerechte Achse drehbare Rolle angebracht. In gleicher Weise ist rechts und links je ein 60 cm langer Hebelarm aus Stahl befestigt, deren jeder eine durch ein T-Stück verschiebbare Pelotte trägt. Die Pelotten unterscheiden sich wesentlich von einander. Die eine ist

der Rundung des Brustkorbs entsprechend gebogen und auf eine kurze Stahlstange aufgeschraubt, mit dieser um eine senkrechte Achse auf ihrem T-Stück mittelst einer Klammer angebracht; die

Fig. 14.

Fig. 15.

andere ist flach und mit einer verhältnissmässig langen Eisenstange durch ein Kugelgelenk nach jeder Richtung verstellbar verbunden; diese Tragstange läuft in einem Führungsrohre und wird in demselben durch eine am anderen Ende befindliche Spiralfeder zurückgehalten; das Führungsrohr ist wieder um eine senkrechte Achse

Fig. 16.



drehbar mit dem T-Stück auf dem Hebelarm befestigt. In diesem Führungsrohr ist ein Schlitz angebracht, in dem ein an der Pelottenstange befindlicher Stift hin- und herlaufen kann, an dem wieder das Glied einer Kette anfasst, welche um eine vorn an dem Führungsrohre befestigte und um eine wagerechte Achse drehbare Rolle läuft. Unten auf der anfangs erwähnten Längsbohle ist etwa 12 cm hinter der Ebene des Rahmens, parallel zu dieser eine Achse aufgeschraubt, auf welcher rechts und links 20 cm von den Seitenrohren entfernt, je ein kurzer Hebelarm in einem Winkel von 30° nach vorn und aufwärts gerichtet, fest angebracht ist; verschiebbar tragen sie kleine Spiralhaken für je eine Kette, deren eine, kürzere, über die erwähnte Rolle an der Pelottenvorrichtung läuft, die andere, lange Kette läuft über die ihrer Seite entsprechende, anfangs aufgeführte obere Rolle und trägt eine lederne Armschlinge. In der Mitte der Achse, jedoch auf dieser verschiebbar, ist ein 25 cm langer Hebel in dem gleichen Winkel wie der kürzere Hebel nach vorn und oben gerichtet angebracht, welcher um eine seitliche Achse drehbar ein Fussblech trägt.

Fig. 17.

In der Höhe dieses Fussbleches ist ein Holzpodium über das Fussgestell des Rahmens gestülpt mit zwei kleinen rechteckigen Ausschnitten für je einen hakentragenden Hebelarm und einem Ausschnitt in der Mitte, welcher doppelt so gross ist, wie es einem der Fussbleche entsprechen würde; die eine Hälfte der Oeffnung ist wieder mit der aus dem Podium ausgeschnittenen Bretthälfte bedeckt, auf welcher

ein Fussblech fest aufgeschraubt ist, so dass die beiden Fussbleche, das auf dem Hebelarm bewegliche und das befestigte, in ruhendem

Fig. 18.

Zustande neben einander in der Podiumebene zu stehen kommen. Die Ausschnittshälfte ist abnehmbar mittelst eines Zapfens in der Podiumfläche befestigt, derart, dass das auf dem Hebelarm befind-

liche Fussblech gegen das auf dem Ausschnitt ruhende rechts oder links umgestellt werden kann.

Fig. 19.

Dieser Apparat wird nun in folgender Weise gehandhabt. Der Patient (Fig. 17) — wir nehmen eine gewöhnliche habituelle Skoliose an — stellt sich mit dem linken Fuss auf das linke, feststehende Fussblech; der Fuss wird auf diesem angeschnallt. Der

rechte Fuss wird einstweilen neben das rechte Fussblech auf das Holzpodium aufgesetzt. Der linke Ellenbogen wird in die lederne Armschlinge gehängt und die entsprechende Führungsrolle möglichst hoch befestigt. Nun kommt die Rückenpelotte genau hinten auf den hinteren Rippenbuckel, die vordere Pelotte dagegen auf den vorderen Rippenbuckel. An dem Querstab, welcher die vordere Pelotte trägt,

Fig. 20.

hält sich Patient mit seiner rechten Hand fest. Das Becken wird mit einem Gurt gegen das rechte aufsteigende Rohr des Gestelles gezogen. Ist der Patient so in Position, so setzt er seinen rechten Fuss auf das rechte Fussblech auf. Tritt er nun mit dem rechten Fuss das rechte Fussblech kräftig nach abwärts, senkt er damit die rechte Beckenseite, krümmt er sich also seine Lendenwirbelsäule nach rechts hin um, so wird gleichzeitig, während die vordere Pelotte als Gegenhalt dient, durch den vorher geschilderten Mechanismus die hintere Pelotte kräftig gegen den Rippenbuckel hingedrückt, während ebenfalls gleichzeitig der linke Arm und damit die linke Schulter kräftig nach links und oben gezogen wird. Der Patient gleicht sich also in einem Tempo seine Skoliose aus (Fig. 18 und 19).

Der Apparat lässt sich leicht für links und rechts einstellen; ebenso lässt sich die Kraft der Redression durch verschieden hohes Einhängen der Ketten beliebig dosiren.

Fig. 21.

Fig. 22.

Der Apparat wirkt ganz vortrefflich, und kann ich ihn daher auf das beste empfehlen.

So viel über unsere neuen gymnastischen Uebungen. Leider sind wir nun noch nicht so weit, dass wir bei vorgeschrittenen Skoliosen allein durch die gymnastische Behandlung wesentliche Erfolge zu erzielen vermögen. Einstweilen sind wir immer noch darauf angewiesen, in solchen Fällen das durch die geeignete gymnastische Behandlung erzielte Resultat in Stützapparaten für die Wirbelsäule festzuhalten. Denn ohne solche sinken die

Patienten immer wieder in sich zusammen. Ich bin nun der Ansicht, dass man durch ein noch so gut sitzendes Corset allein nicht redressiren kann, dass man vielmehr mit einem

Fig. 23.

solchen nur die Wirbelsäule in ihrer bestmöglichen Haltung festzuhalten vermag. Alle bisherigen Redressionsvorrichtungen scheiterten an dem mangelhaften Halt der betreffenden Vorrichtungen an dem Becken. Man braucht nur Fischer's bekanntes Buch durchzusehen, um zu finden, dass es eine Unzahl von solchen angeblichen Redressionsvorrichtungen gibt, und auch neuerdings sind wieder eine ganze Anzahl derselben beschrieben worden. Ich habe die Mehrzahl derselben durchaus objectiv geprüft, habe mich aber von einer Wirksamkeit derselben nicht überzeugen können.

Ich habe mir nun auch redliche Mühe gegeben, eine wirkliche

Redressionsvorrichtung zu finden, hauptsächlich zu dem Zweck, um die bekannten Lagerungsvorrichtungen für die Skoliosen, die schrecklichen Streckbetten, zu ersetzen. Ich unterbreite nun den Herren

Fig. 24.

Collegen meine Vorrichtung und bin überzeugt, dass sie dieselbe bei richtiger Verwendung als nützlich erkennen werden.

Meine Redressionsvorrichtung besteht darin, dass ich an ein exact sitzendes Stoffbügelcorset eine Pelotte angebracht habe, welche vermittelst dreier über einander liegender Schrauben ohne Ende mit grosser Kraft nach allen Richtungen hin bewegt werden kann. Das exact sitzende Corset ist die Hauptsache. Alle früheren, so ausserordentlich zahlreich angegebenen Redressionsvorrichtungen scheiterten an der mangelhaften Fixirung derselben am Becken. Diese exacte

Beckenfixirung ist aber wie gesagt die Hauptsache, da die redressirende Kraft ohne eine solche nicht auf die Pelotte wirkt, sondern einfach den Beckenring verschiebt.

Fig. 25.

Fig. 26.

Bei unseren gutsitzenden Stoffbügelcorseten, bei denen die Beckenbügel auf das sorgfältigste angepasst sein müssen, ist eine solche Verschiebung ausgeschlossen; die redressirende Kraft wirkt daher auch wirklich auf die Pelotte. Diese Pelotte nun habe ich so gestaltet, dass sie sich wie die redressirende Hand auf den Rippenbuckel legt. Sie hat einen breiteren Theil, welcher wie die

redressirende Handfläche nach der Wirbelsäule hin liegt, und einen schmäleren, der wie die redressirenden Finger dem Rippenbuckel aufliegt. Die Spitze dieses schmalen Endes läuft in einen Riemen aus, der vorn an der Achselkrücke angeknöpft wird. Die Pelotte ist aus festem Stahlblech geschmiedet, wird der Form des Rippenbuckels genau angepasst und mit feinem Leder überzogen (Fig. 20). Die Pelotte wird von einem starken, entsprechend gebogenen Stahlstab getragen, der an seinem unteren Ende an eine Stahlplatte befestigt ist, die mit Hilfe von vier Schrauben an die Mitte der zwei hinteren, absteigenden Aeste der Beckenbügel fest angeschraubt wird. Dicht über dieser Platte befinden sich, als unteres Ende des die Pelotte tragenden Stahlstabes, die drei über einander liegenden Schrauben ohne Ende.

Die Handhabung der Redressionsvorrichtung ist nun eine ausserordentlich einfache. Das Corset mit der angeschraubten Pelotte wird angezogen und geschnürt; dann werden mittelst des Triebschlusses nacheinander die drei Schrauben ohne Ende angezogen. Erst beseitigt man so die Inclination des Rumpfes, dann drückt man die Pelotte fest nach vorn, so dass sie gegen den Rippenbuckel fest andrückt und schliesslich macht man durch Drehung der Pelotte die gewünschte Detorsion. Das lässt sich alles ausführen, ohne jede grosse Belästigung für den Patienten, aber trotzdem mit grosser Kraft und in ausserordentlich grosser Wirksamkeit. Einige Photographien, welche die Patienten vorher und nachher im Corset redressirt zeigen, erläutern das Vorgehen besser als viele Worte (Fig. 21, 22, 23, 24, 25, 26).

So viel über unsere neueren Bestrebungen in der Skoliosenbehandlung. Möchten unsere Bemühungen Nachahmung finden und zu weiteren Fortschritten in der eingeschlagenen Richtung führen.

---

Die Anfertigung des oben beschriebenen Selbstredressionsapparates hat die Firma Rossel, Schwarz und Co. in Wiesbaden-Dotzheim übernommen.

---

## XXVIII.

# Erwiderung auf Dr. M. Jagerink.

## Ein offener Brief an Herrn Dr. G. Zander.

Von

**Bern. S. de Smitt,**
Specialarzt in Amsterdam.

In der letzten Ausgabe von der Zeitschrift für orthopädische Chirurgie erschien ein offener Brief von Dr. M. Jagerink's Hand, adressirt an Dr. G. Zander. Da ich in diesem Schreiben mindestens wissenschaftlich kritische Betrachtung erwartet hatte über Dr. Zander's Methode für die Skoliosenbehandlung oder eine ernstliche Zurechtweisung über die mechanische und physische Grundlage, auf welcher sein ganzes System von Apparaten aufgebaut ist, sah ich mich schon nach dem Lesen der ersten Seiten hierin enttäuscht.

Dr. Jagerink fängt dann an, uns zu erzählen, dass er seit Jahren grosses Interesse an der Zander'schen Methode der Skoliosenbehandlung genommen habe, und dass er selbst seiner Zeit in Rotterdam ein Zander'sches Institut errichten wollte.

Jetzt aber ist er zu der Einsicht gekommen, dass er sich von der Bewunderung, welche Dr. Zander's Anhänger seiner Lehre zollen, habe hinreissen lassen und durch anderweitige günstige casuistische Mittheilungen, sowie durch die vernichtende Kritik, von welcher jede concurrirende Methode getroffen wird, beeinflusst, ist er zum Schlusse Zweifler geworden.

In erster Linie möchte ich Dr. Jagerink fragen, ob er durch Lesen von Mittheilungen über Resultate, die vielleicht günstiger sind

als die seinigen, das Recht besitzt, eine Methode zu verwerfen; ob weiter, falls wirklich andere Methoden durch die Anhänger verworfen wurden, dieser Umstand als eine oratio pro domo aufgefasst werden darf, während sein ganzer Artikel sonnenklar eine solche Aeusserung ist. Doch ausserdem ist seine letzte Beschuldigung unwahr. Im Gegentheil, die Ausüber der manuellen Widerstandsgymnastik suchen immer in Schrift und in mündlicher Polemik die Zander'sche Methode in Misskredit zu bringen, obwohl gerade von Seiten der Zanderärzte stets mit Anerkennung von der manuellen Methode gesprochen wird, da wo der Werth der manuellen und maschinellen Behandlung zum Gegenstand der Discussion wird. Jedoch selbst eine verwerfende Kritik wird durch die rationelle Methode nicht gefürchtet und die Zander'sche Methode ist daran schon seit so langer Zeit gewöhnt, dass sie die Angriffe ihrer Gegner nur zu gut abwehren kann. Die Indicationen, welche Dr. Zander und seine Schüler stellen, gehen zu weit, sagt Dr. Jagerink.

Werden dieselben denn durch jeden, der die Mechanotherapie übt, falls diese manuell oder maschinell ausgeführt wird, nicht ebenso gestellt? Steht denn der Dr. Jagerink auf dem beschränkten Standpunkt, dass er der Mechanotherapie den Vorwurf macht, so viele und so verschiedene Krankheiten zu behandeln. Ist doch die Mechanotherapie sehr oft als eine diätetische Behandlung zu betrachten, neben und nicht gegenüber den vielen anderen Mitteln, die dem Arzte zu Diensten stehen, und ebenso wie ein Arzt bei den meisten seiner Patienten eine Diät, eine Lebensregel vorschreibt, um ein günstigeres Heilresultat zu erzielen, kann man doch dem kranken Individuum die Vortheile verschaffen, die unverkennbar als Folgen einer Bewegungskur einen günstigen Einfluss auf den Organismus ausüben. Neben der speciellen Indication hat doch die Mechanotherapie eine sehr ausgebreitete allgemeine Indication. Einer meiner befreundeten Collegen, mit welchem ich über Jagerink's Artikel brieflich mich aussprach, schreibt mir unter anderem: „Man kann zugeben, dass von denjenigen, die über die Zander'sche Methode und über die schwedische Gymnastik geschrieben haben, zuweilen eine Lobrede über ihre Resultate zum Besten gegeben wird, die dem ersten besten Beurtheiler übertrieben vorkommt, wenn er an die verhältnissmässige Ohnmacht der Heilkunde im allgemeinen denkt. Aber das ist wohl der Fall mit aller Literatur über Heilmethoden und Arzneimittel, die man in die Hände bekommt. Welche

Therapie und welches Mittel zeigt sich unfehlbar in unserer Praxis? Wenn ein Skeptiker Kritik üben will an den Indicationen und der Wirkung von fast allen unseren Arzneimitteln, die doch im allgemeinen nicht ohne Erfolg verschrieben werden, so würde man etwas ganz anderes zu lesen bekommen, als Jagerink gibt. Nehme man einmal die Behandlung von Hysterischen mit Medicamenten! Alle diese Anführungen auf S. 164 lauten nicht so absurd für einen Mechanotherapeuten, der zu individualisiren weiss und seine Fälle zu wählen weiss. Es scheint, dass Jagerink wohl Orthopäde, aber kein Mechanotherapeut im ausgebreiteten Sinn ist." Da ich damit vollkommen einstimme, konnte ich nichts Besseres thun, als wörtlich Obenstehendes zurückzugeben.

Und jetzt, denkt man, folgt Jagerink's Kritik über die Skoliosenbehandlung. Davon aber keine Spur; bloss eine Kritik über den Messapparat, eins der Controllmittel.

Dass ein Controllmittel wünschenswerth, aber nicht so einfach zu construiren ist, zeigen uns die sehr vielen angepriesenen Apparate und Methoden. Die Aerzte, die im Zander'schen Institute täglich Gebrauch machen von Zander's Messapparat, werden damit so gut vertraut und erlangen dadurch Genauigkeiten, die für andere, die nur dann und wann eine Messung vornehmen, unerreichbar sind. Hat man sich eine solche Gewandtheit angeeignet, so dauert die Messung nicht länger als 3—4 Minuten, und wenn man dann seinen Verstand und seine Augen gebraucht und sich nicht blind schaut an einzelnen Millimetern Unterschied, dann erhält man Projectionsbilder von der Linie der Process. spinosi, den seitlichen Contouren und dem Stand des Kopfes (lassen wir den sehr beweglichen Schultergürtel einen Augenblick ausser Betrachtung), die uns ein sehr zuverlässiger und willkommener Führer für unsere weitere Behandlung sind und zugleich unsere Resultate controlliren. Betrachte ich mein Buch mit Projectionsbildern, so finde ich darin Zeichnungen, welche in nicht zu grossen Zeiträumen von einander aufgenommen sind und die bloss sehr wenig, nur in Nebensachen, von einander abweichen.

Dr. Zander seine richtige Behauptung: „Jeder Mensch hat eine gewisse Haltung, die er unbewusst, habituell einnimmt und längere Zeit hindurch einzuhalten vermag," trifft vollkommen zu. Ebenso: „aufgefordert, ungezwungen zu stehen, nimmt der Patient instinctmässig seine natürliche Gleichgewichtslage ein und kann dann während der Messung so stille stehen, wie nöthig ist."

Kommt ein Patient mit einer schlechten Körperhaltung, beginnender oder schon mehr entwickelter Skoliose in Behandlung, so hat er wirklich unbewusst eine habituelle Haltung angenommen, und zwar ist diese Haltung als Product verschiedener auf ihn einwirkender dynamischer Momente anzusehen und nicht zuletzt bildet die durch den Schiefstand des Beckens und durch die Ueberbelastung einer Extremität bedingte Alteration der Musculatur bei der Bildung der Skoliose ein bedeutsames Moment. Nach einiger Zeit der Behandlung, wobei neben der Abweichung der Wirbelsäule auf Anregung der Musculatur zu sehen ist, wird sich der Muskeltonus bessern, das Muskelgefühl wird nach und nach zurückkommen und die immer mehr mobilisirte Wirbelsäule wird durch Selbstredression des Patienten eine verbesserte Form angenommen haben. Die frühere anormale schlaffe Gleichgewichtslage des Patienten hat Platz gemacht für eine andere Haltung, die grösstentheils das Product von kräftigerer Muskelwirkung ist, und so behält der Patient allmählich die redressirende Stellung bei, die wir ihn durch unsere Behandlung gelehrt haben; er fühlt jetzt, wie er sich gerade halten muss, und obgleich dafür eine active Muskelspannung nothwendig ist, thut er solches mehr und mehr unbewusst. Mag der Patient während der Messung einzelne kleine Schwankungen gemacht haben, so werden diese doch sehr gering sein, und für den denkenden Arzt, der ein Urtheil aus den Resultaten seiner Messung ziehen muss, wenig ausmachen. In groben Zügen bekommt er ein genaues Projectionsbild von der Haltung seiner Patienten. Und diese kleinen obengenannten Schwankungen um die Längenachse, die immer vorkommen werden, so lange wir an einem lebendigen Individuum unsere Messung vornehmen, gestattet sich Dr. Jagerink spöttisch zu kritisiren.

Es folgt die Kritik über einige Messbilder.

Was hier Dr. Jagerink am wenigsten möglich erscheint, ist, dass während der Körper von den Füssen bis zum 7. Halswirbel bloss 2 cm verlängert ist, die Akromialpunkte 5 resp. 6½ cm gestiegen sind und der Hals allein 3 cm länger geworden ist. Dieses Riesenwachsen braucht aber weder Dr. Jagerink noch den Patienten zu beunruhigen. Hat ein Patient nach einiger Zeit Behandlung habituell eine verbesserte Haltung bekommen, wobei die schlaffe Haltung mit vornüber gebogenem Kopfe und niederhängenden Schultern zu Gunsten einer schön gestreckten Haltung mit er-

hobenem und etwas nach hinten gerichtetem Kopfe, aufgegeben ist, so ist sein Scheitel höher gerückt, und wir finden bei der Messung nach 6 Monaten eine beträchtliche Verlängerung des Halses, ohne dass der 7. Halswirbel in diese Verlängerung mit einbegriffen ist, und es braucht deshalb noch kein Riesenwachsthum stattgefunden zu haben. Denn das Product unserer Messung ist ja eine Projection, was der Schreiber in seiner Beweisführung ganz aus dem Auge verliert. Die Verlängerung ist daher auch grösstentheils eine relative. Die Projection der antero-posterioren Krümmung zeigt (Fig. 1 S. 169), dass eine bedeutende Kyphose besteht, und wir wissen, dass dieselbe meistens zusammenfällt mit einer schlechten Haltung von Kopf und Hals und zwar dermassen, dass der Hals eine viel kleinere Projection zeigt als in seiner normalen Haltung. Die Projection des Halses und nicht der Hals selbst ist 3 cm länger geworden, und das ist bei verbessertem Stande des Kopfes, d. h. bei zurückgezogenem Nacken, sehr wohl möglich. Diese Zunahme der Projection wird also fortdauern, bis der Hals seine normale Haltung erlangt hat. Vielleicht haben wir hier schon das Ende der Zunahme. Dass die Acromia (wir haben hier wieder das Kyphosebild vor Augen mit nach vorn gezogenen Schultern) 5 resp. 6½ cm, d. h. 3 resp. 4½ cm mehr als der Proc. spinos. des 7. Halswirbels), gestiegen sind, schätze ich bei verbessertem Schulterstand und Athmung nicht unmöglich. Aber auch dieses ist schon wieder ein Projectionsbild. Es ist aber noch ein Factor da. Beim Zurückziehen des Halses sinkt der lange Process. spinos. der Vertebra prominens. Wenn wir also annehmen, dass diese Senkung 1 cm beträgt und wenn der Proc. spinos. wie die Zeichnung zeigt, 2 cm gestiegen ist, da dürfen wir für das Wachsthum resp. die Streckung von den Füssen bis zum Halswirbel 3 cm rechnen, während die Acromia alsdann gegen den 7. Halswirbel (nicht gegen den Proc. spinosus), nur 2 resp. 3½ cm gestiegen sind.

Was Fig. 2 S. 170 anbelangt, kommt der Schreiber wieder auf eine Halszunahme von 1¾ cm zurück, während die Skoliose verbessert und der 7. Halswirbel auf seinem Platz geblieben ist. Auch hier wird die Projection des Proc. spinos. des 7. Halswirbels herabgestiegen sein und die Senkung gerade übereinstimmen mit der Längenzunahme des Körpers von den Füssen bis zum 7. Halswirbel. Eine Probe im Messapparat, bei einer normalen Person in verschiedenen Haltungen genommen, zeigt dies deutlich.

Und wenn ich dann die Schlussklausel von Dr. Jagerink's wissenschaftlicher Beweisführung lese, muss ich zu meinem Bedauern gestehen, dass das Ganze auf mich den Eindruck machte, nichts als ein Tendenzartikel zu sein. Vor allem die Kritisirung von Nebensachen, ohne dass etwas zum Nachtheil der Methode selbst gesagt wird. Ausserdem ist der Ton kleinlich, während seine Argumente nicht stichhaltig sind. Wie Dr. Jagerink erst jetzt dazu kommt, einen offenen Brief auf einen Artikel zu senden, der schon 1893 erschien (sage 6 volle Jahre später), ist mir unverständlich, oder Dr. Jagerink müsste so lange nöthig gehabt haben für experimentelle kritische Studien über diesen Gegenstand, dann hätte ich aber etwas anderes von ihm erwartet.

Und zum Schlusse den Collegen die Warnung, mit der Verweisung ihrer Patienten an ein Zanderinstitut vorsichtig zu sein, vor allem wegen des Kostenpunktes. Dr. Zander sagt: Eine Stunde Gymnastik täglich bliebe (bedingungsweise also!) freilich nöthig, so lange die schädigenden Einflüsse einwirken. Gegen diese prophylaktische Aeusserung wird doch schwerlich etwas Ernstliches einzuwenden sein. Wie oft weisen wir nicht darauf hin, dass gerade im Anfangsstadium die Skoliose am günstigsten zu heilen ist, und wo wir es also in unserer Macht haben, einen schon errungenen Erfolg zu behalten und die Einwirkung von schädlichen Momenten, die schon einmal zu einer Abweichung der Wirbelsäule geleitet haben, zu eliminiren, so kann diese Warnung von Zander, die von so vielen Orthopäden beachtet wird, nicht anders als anerkennend aufgefasst werden.

Von einer specifischen Behandlung ist hier nicht die Rede. Dr. Zander würde sich mit einer guten Schulgymnastik in diesen Fällen zufrieden geben und damit zugleich den finanziellen Umständen der Patienten Rechnung tragen. Ganz anders Dr. Jagerink. Dieser schliesst, dass ein Kind von seinem 5. bis zum 17. Jahre behandelt werden muss, und zwar in einem Zander'schen Institut und noch dazu bei dem höchsten Tarif 1. Klasse, der in Rotterdam, seinem Wohnsitz, gültig ist. Jetzt ist es eine Thatsache, dass ein jeder, der viele skoliotische Kinder behandelt, als mittlere Lebenszeit, in welcher diese kleinen Patienten sich in Behandlung befinden, sicher nicht unter 5 Jahren, meistens 8—10 Jahre angibt, und es wäre, dünkt mir, für den Vergleich erwünscht, wenn Dr. Jagerink den Lesern auch einmal mitgetheilt hätte, was während dieses durch

ihn angenommenen langen Termins eine manuelle Behandlung nach dem Tarif 1. Klasse gekostet hätte.

Derartige Argumente sind meiner Ueberzeugung nach bei einer quasi wissenschaftlichen Polemik nicht am Platz, und sehr mit Recht schreibt mir der obengenannte Arzt auch darüber: „Eine Argumentation, wie Dr. Jagerink sie hier gibt, verurtheilt den Schreiber und spricht nicht für seinen kritischen Geist.“

## XXIX.

# Antwort an Herrn Dr. Ferd. Bähr in Hannover.

Von

**M. Jagerink,**
Arzt in Rotterdam.

Ihr offener Brief an mich soll eine Antwort sein auf den meinigen an Herrn Dr. Zander und ... meine Betrachtungen über den Rumpfmessungsapparat (nach Dr. Zander, das Grundprincip der Skoliosenbehandlung) werden nirgendwo widerlegt.

Sie machen ja nur eine humoristische (?) Erweiterung und zwar über den geistigen Zwergwuchs. Besonders muss ich hier betonen, dass das betreffende Messbild nicht von mir ist, sondern von Herrn Dr. Zander herrührt.

Sie machen sich heiter über Sachen, die absolut nicht in meinem offenen Brief zu finden sind, z. B. über Uterus bicornis.

Sie lassen es vorkommen, dass die Hysterischen durch die Behandlung „bei guter Laune" erhalten werden, indem das betreffende Citat lautet: „... Hysterische können ... von Bewegungskuren Vortheil haben, vorausgesetzt ... dass es uns gelingt, die oft sehr schwierigen Kranken bei guter Laune zu erhalten"; zu beachten ist hier „vorausgesetzt".

Sie behaupten, dass ich ignorire, dass bei Menstruationsanomalien die Zandertherapie einen guten Einfluss haben kann, indem ich sagte, dass die Indication Menstruationsanomalie mir zu unbestimmt ist.

Eine solche Kritik fordert einen energischen Protest; so eine Bestreitung **ohne ein einziges Argument** ist ganz im Einklang mit dem sarkastischen Stil; beide sind beweisend, dass Sie nichts gegen mich anführen können.

Steht denn wirklich die Zandertherapie, besonders aber die Zander'sche Skoliosenbehandlung, so schwach, dass sie nur gerettet werden kann durch Ridiculisiren einer ernsthaften Kritik?

Bedauern muss ich, dass ich zu weit ging, als ich schrieb: „die Ursache des Kopfschmerzes in den Infiltrationen der Nackenmuskeln zu suchen, war mir zu phantastisch"; ich war wohl beeinflusst von der übertriebenen Vorstellung des Citats, dass diese Infiltrationen „überhaupt eine der am meisten vorkommenden Ursachen des Kopfschmerzes" waren.

Noch muss ich es bedauern, dass ich den Preis der Skoliosenbehandlung im Zanderinstitute in Rotterdam genannt habe; ich hätte anstatt dessen, mehr principiell, nur hinweisen sollen auf die unendliche Langeweile einer 12jährigen, täglichen Behandlung.

Es ist meine Pflicht, diese beiden Fehler hier öffentlich zu gestehen.

Wenn ich einmal näher eingehe auf eine Betrachtung der Zander'schen Lagerungsapparate und der Behandlung der Skoliose, dann hoffe ich auf eine ernstere Beantwortung und auf eine gründlichere wissenschaftliche Bestreitung.

(Mit dieser Antwort Dr. Jagerink's erledigt sich für uns endgültig die Polemik in dieser Frage. — Redaction.)

# Referate.

Mit 1 in den Text gedruckten Abbildung.

Wichmann, Die Neurasthenie und ihre Behandlung. Berlin 1899.

In allgemein verständlicher und doch sehr präciser und methodischer Weise legt der Verfasser in diesem Buche, das schon 2 Jahre nach seinem ersten Erscheinen eine Neuauflage erlebte, seine Ansicht dar über die Ursachen, Behandlung und Heilung der Neurasthenie. Unter den verschiedenen Heilungsfactoren, die der eine nach dem anderen erschöpfend abgehandelt werden, kommt besonders auch die Heilgymnastik und Massage zu ihrem Recht. Die Freiübungen und Widerstandsbewegungen eignen sich für viele Fälle sehr gut, müssen aber in jedem einzelnen richtig dosirt werden, da jedes Zuviel schadet. Verfasser gibt eine grosse Anzahl von Uebungen an, aus denen man für jeden speciellen Fall eine Auslese zusammenstellen kann. Bezüglich der Massage wird hauptsächlich die allgemeine Körpermassage, die aber oft unrichtig ausgeführt werde, ganz besonders aber in bestimmten Fällen die Bauchmassage empfohlen. Dabei seien „die Hände des Arztes das beste Instrument", ausserdem lässt der Verfasser nur noch eine $1^1/_2$—2 Pfund schwere, mit Wollgarn überstrickte Eisenkugel anwenden, welche jeden Morgen direct vor dem Aufstehen 5—10 Minuten lang auf dem Bauche umhergerollt wird, und zwar von rechts unten nach oben und links hinüber und dann auf der linken Seite wieder abwärts.

Ehebald-Würzburg.

Sachs und Freund, Die Erkrankungen des Nervensystems nach Unfällen mit besonderer Berücksichtigung der Untersuchung und Begutachtung. Berlin, Fischer's med. Buchhandlung, 1899.

Die Verfasser haben sich der dankenswerthen Aufgabe unterzogen, aus eigener reicher Erfahrung heraus die Beziehungen, welche zwischen Unfällen und Erkrankungen des Nervensystems bestehen, und deren Discussion einen breiten Raum in den medicinischen Veröffentlichungen der letzten Jahre eingenommen hat, möglichst im Zusammenhang nach allen Richtungen hin zur Darstellung zu bringen, und so dem Arzte, der praktisch an die Begutachtung derartiger Unfallverletzten herangeht, das gesammte Handwerkszeug für die neurologische Auffassung des einzelnen Falles an die Hand zu geben. Aus dieser Tendenz der Arbeit haben in dem Buche eine Reihe von Auseinandersetzungen Platz finden müssen, welche dem Neurologen vom Fach vielleicht entbehrlich erscheinen mögen, dem praktischen Arzt aber und allen denen,

welche der speciellen Neuropathologie und -Therapie ferne stehen, gewiss willkommen sein werden und geeignet sind, ein leichteres und schnelleres Verständniss der in Rede stehenden Disciplin anzubahnen.

In seiner Hauptanordnung zerfällt das umfangreiche Werk in zwei Theile, einen allgemeinen und speciellen. Nach einer allgemeinen Einleitung über den Begriff des Unfalles im wissenschaftlichen und versicherungstechnischen Sinne, den Zusammenhang krankhafter Erscheinungen mit einer vorausgegangenen Verletzung und die allgemeinen Grundsätze der Abschätzung von Arbeits- und Erwerbsfähigkeit geben die Verfasser einen kurzen Ueberblick über die Anatomie und Physiologie des centralen Nervensystems, da nur auf dem Boden genauer Kenntnisse der normalen Beschaffenheit und Function eines Organsystems sich eine richtige Auffassung des pathologischen Vorganges in demselben gewinnen lässt. Es folgt sodann die specielle Symptomatologie und Anführung der einzelnen Untersuchungsmethoden, an welche sich die Besprechung der allgemeinen Pathogenese anschliesst. Im zweiten speciellen Haupttheil werden die Verletzungen der einzelnen Körpertheile und ihre Beziehungen zu Erkrankungen des centralen Nervensystems der Reihe nach ausführlich behandelt, schliesslich die mannigfachen Wechselwirkungen zwischen Unfall und den verschiedenen Formen der Neurosen und Geistesstörungen erörtert, stets unter Mittheilung der Krankengeschichten einiger diesbezüglichen recht prägnanten Fälle.

Es würde den Rahmen eines Referates überschreiten, wollte man auf einzelne Kapitel und Fragen noch besonders eingehen; jeder, welcher sich für dieses Gebiet der Medicin interessirt, möge in dem anregend geschriebenen Original nachlesen und wird für jedes einzelne Vorkommniss aus der Fülle der niedergelegten Erfahrungen und Beobachtungen stets Rath und Belehrung finden. Das Buch kann nur empfohlen werden. Bode-Würzburg.

Prof. Zander, Die Leibesübungen und ihre Bedeutung für die Gesundheit. Leipzig, B. G. Teubner 1900.

Henry Hoole, Das Trainiren zum Sport. Deutsche Bearbeitung von Dr. Neufeld. Wiesbaden, J. F. Bergmann, 1899.

In der ersten Schrift wird nach einem geschichtlichen Rückblick auf die Leibesübungen bei den alten Griechen die Entwickelung derselben bei uns in Deutschland geschildert und ihre hohe Bedeutung in socialer, ethischer und hygienischer Beziehung gewürdigt. Sodann schildert Verfasser den Einfluss der Leibesübungen auf die Musculatur, das Nervensystem, das Skeletsystem, die Athmung und auf den gesammten Stoffwechsel des Körpers. Das Ganze ist leicht fasslich geschrieben und durch anatomische Abbildungen erläutert. Es werden darin die Auswüchse und Schädlichkeiten der übertriebenen einseitigen Ausbildung geschildert und mehr auf eine gleichmässige Uebung des gesammten Körpers hingewiesen, wie sie durch die Spiele im Freien, durch das Turnen, Schwimmen u. s. w. am zweckmässigsten ausgeübt wird.

Die zweite Schrift stellt eine deutsche Bearbeitung eines englischen Werkes dar und beschäftigt sich hauptsächlich mit praktischen Vorschlägen für ein rationelles Trainiren zum Sport. Es wird auch hier vor allem darauf hingewiesen, dass „im Mittelmaasse das Heil liegt" und jede Ueberanstrengung sich später rächt. Zu einer ausgiebigen Betheiligung am Sport sind nur die-

jenigen Menschen geeignet, die der Arzt für vollständig gesund erklärt hat. Verfasser warnt auch vor der einseitigen Nahrung beim Trainiren und hält die Furcht vor den Kohlehydraten für übertrieben, auch der Genuss des Wassers sollte in keiner Weise eingeschränkt werden. Mit Recht nennt Verfasser das Radfahren eine Uebung, „welche die warnende Stimme der Ermüdung nicht aufkommen lässt", und dadurch leicht zur Ueberanstrengung mit ihren unheilvollen Folgen führt. Lilienfeld-Würzburg.

P. Ludwig. Beitrag zur modernen operativen Behandlung von Lähmungen und ihren Folgezuständen in den Gliedmassen. Inaug.-Diss. Breslau 1899.

Verfasser berichtet über die Resultate der Operationen, die in der Mikulicz'schen Klinik bei Lähmungen mittelst Sehnenverpflanzung, wie sie in der letzten Zeit so häufig geübt wurde, erzielt sind, die im allgemeinen ein brauchbares und befriedigendes Ergebniss gegeben haben. Die Operation wurde an den unteren Extremitäten in 8 Fällen, in 1 Falle an den oberen ausgeführt. Ein einziges Mal blieb der Erfolg aus, und zwar bei einer Lähmung des Fusses. Bei vollkommener Lähmung an den unteren Extremitäten gibt Mikulicz der Arthrodese den Vorzug. Weiter werden noch vom Verfasser 7 einschlägige Fälle angeführt, bei denen in 3 Fällen die Arthrodese des Kniegelenks, in 1 Falle dieselbe im Verein mit einer Sehnenverpflanzung am Fusse, in 3 Fällen die Arthrodese des Fussgelenks zusammen mit dem osteoplastischen Verfahren nach Mikulicz-Wladimirow in der Weise, dass vorher Theile des Calcaneus und Talus beseitigt wurden, ausgeführt wurde. In den letzten Fällen trat eine wesentliche Verkürzung des Beines ein. Böcker-Würzburg.

A. Cappelen, Ueber Sehnenüberpflanzung und Sehnenplastik bei Radialislähmung. (Norsk. Mag. for Lägevid. 1899, August.)

Infolge eines Schusses durch den Oberarm gingen bei einem 9jährigen Mädchen 6 cm des Nervus radialis verloren. Die dadurch hervorgerufene Lähmung der betreffenden Musculatur wurde in recht befriedigender Weise durch folgende Sehnenplastik nahezu gehoben. Nachdem das Handgelenk durch Verkürzung des Extensor carpi radialis in Extensionsstellung fixirt worden war, wurde das centrale Ende der Sehne des Flexor carpi ulnaris mit dem peripheren Ende des Extensor digitor. commun. vernäht. In einer zweiten Sitzung wurde das periphere Ende der Sehne des Extensor pollicis longus mit einem Zipfel der Sehne des Flexor carpi radialis vereinigt. Das Resultat muss als recht günstig bezeichnet werden, da die vier letzten Finger vollkommen gut gebeugt und gestreckt werden können, der Daumen lässt sich ebenfalls gut extendiren und ist nur in seiner Abductionsfähigkeit etwas beschränkt. Die Patientin ist im Stande, weibliche Handarbeiten zu machen und sich im Hause zu beschäftigen. Bösch-Würzburg.

H. Winkler, Ein Beitrag zur Statistik der Sehnenüberpflanzungen bei Nervenlähmungen. Inaug.-Dissert. Greifswald 1898.

Winkler bringt eine Zusammenstellung von 54 aus der Literatur bereits bekannten Sehnentransplantationen, die zumeist von Drobnik, Goldthwait und Vulpius veröffentlicht sind, und fügt dieser Sammlung 3 weitere

Fälle hinzu. In dem 1. Falle wurde ein Pes calcaneovalgus durch Vernähung des peripheren Sehnenendes des Tibialis anticus mit einem Zipfel des Extensor hallucis beseitigt, in dem 2. Falle handelte es sich um einen Pes equinovarus paralyticus. Durch Vereinigung eines Zipfels der Achillessehne mit den peripheren Sehnenenden der gelähmten Peroneen und Fixation der Tibialis-anticus-Sehne am Os cuboideum wurde die Stellungsanomalie des Fusses beseitigt und ein gutes Resultat erzielt. In einem 3. Falle wurde dem total degenerirten Gastrocnemius durch Vernähung mit den gesunden Peroneen neue Kraft zugeführt. Die Resultate der drei Operationen sind günstige zu nennen, doch glaubt Verfasser wegen der Kürze der Zeit sich noch kein endgültiges Urtheil erlauben zu dürfen. Bösch-Würzburg.

César Roux, Chirurgische und orthopädische Behandlung der Little'schen Erkrankung. Paris, A. Malvine, 1899.

Nach einem kurzen historischen Ueberblick über die Little'sche Erkrankung schildert Verfasser die Symptomatologie der spinalen und der cerebrospinalen Form, von denen die letztere prognostisch viel ungünstiger in Bezug auf den Erfolg der Behandlung zu beurtheilen ist.

Sodann bespricht er ganz kurz die Differentialdiagnose gegenüber der spastischen Hemiplegie, wo der Spasmus hauptsächlich die obere Extremität betrifft, die Lähmung viel ausgesprochener und die Erkrankung immer erworben ist. Mit der sehr seltenen spastischen doppelseitigen Hemiplegie ist kaum eine Verwechselung möglich, auch nicht mit der Heerdsklerose, die abgesehen von ihrer Seltenheit bei Kindern noch den Nystagmus, das charakteristische Zittern u. s. w. darbietet. Auch die spastische Spinalparalyse mit ihrem fortschreitenden, aber langsamen Verlauf und die Friedreich'sche Erkrankung mit ihrer Ataxie der unteren Extremität sind leicht von der Little'schen Erkrankung zu unterscheiden, ebenso die Myelitis transversa mit ihren Muskelatrophien und Sphincterenlähmungen. Abweichend von unseren Beobachtungen erwähnt Verfasser als häufigen Befund die Incontinentia urinae.

Neben der symptomatischen Behandlung, die sich besonders die Beruhigung der nervösen Zustände durch Bromkali, laue Bäder u. s. w. zur Aufgabe machen sollte, kommt in erster Linie die chirurgisch-orthopädische Behandlung mit Tenotomien, Gehapparaten und Massage in Betracht, in manchen Fällen auch mit Neurektomien und Sehnentransplantationen. In der Kniegelenksgegend werden die offenen, sonst die subcutanen Tenotomien ausgeführt. Die Heilerfolge sind um so günstiger, je weniger die Intelligenz der Kranken betheiligt ist.

Verfasser schildert den Verlauf von 9 Fällen obiger Erkrankung, von denen die 4 ersten der cerebrospinalen, die 5 letzten der spinalen Form angehören, die ersteren wurden gebessert, die letzteren als geheilt angeführt.

Lilienfeld-Würzburg.

Kouindji, Le traitement de la paralysie obstétricale du membre supérieur. Arch. de méd. des enfants. Décembre 1899, Nr. 12.

Kouindji empfiehlt an der Hand eines eingehend beschriebenen Falles von typischer Duchenne-Erb'scher Lähmung bei den so oft infolge schwie-

riger Entbindungen auftretenden Radialislähmungen sein Verfahren, welches sich aus rationell geübter Massage nach Hoffa, activen Bewegungen, welche den Zweck haben, das Kind langsam an bestimmte Bewegungen zu gewöhnen, und einer Mechanotherapie an ganz einfachen Apparaten, meistens Rädern, die die Patienten an zweckmässig angebrachten Griffen zu dirigiren haben, zusammensetzt. Kouindji erzielte mit dieser Methode bei einem 6jährigen Kinde mit vollständig unbrauchbarem rechten Arme ein sehr befriedigendes Resultat. Bösch-Würzburg.

A. Grosse, Contribution à l'étude des exostoses multiples de broissance. Paris, Revue d'orthopédie.

An der Hand eines Falles von multiplen Exostosen bei einem 15jährigen rhachitischen Jungen bespricht Verfasser diese Erkrankung unter Anführung von 12 weiteren Fällen aus der Literatur, meistens aus der deutschen. Die Exostosen befanden sich an einer Reihe von Rippen und erreichten daselbst Nussgrösse, auch an den Schulterblättern sind beiderseits Exostosen, so dass die Spinae stark hervorspringen. An beiden Vorderarmen sind, besonders am unteren Drittel, Knochenmassen zu fühlen, die beide Knochen umschliessen, so dass die Supination stark behindert ist. Es scheint aber keine Wachsthumsstörung der Knochen vorhanden zu sein. Am augenfälligsten sind die Veränderungen an den Unterextremitäten. Rechts besteht ein ausgesprochenes Genu valgum, das besonders auf Kosten der stark verkrümmten Tibia zu Stande kommt, während an der inneren Seite des oberen Tibiaendes eine fast apfelgrosse Exostose sich befindet. Auch links ist ein geringeres Genu valgum vorhanden, und vorne am unteren Femurende ist ebenfalls eine Exostose. Die rechte äussere Malleolengegend ist in einer Ausdehnung von 5 cm von einer mehr flachen Knochenwucherung eingenommen. An den Fingern und Zehen befinden sich auch Exostosen zum Theil mit Wachsthumsstörungen an den Knochen. Trotz dieser Deformationen spielt der Knabe fleissig und bewegt sich gut fort, auch die Muskeln sind gut ausgebildet.

In den meisten Fällen ist als ursächliches Moment die Rhachitis angegeben, und wo sich keine Zeichen derselben mehr finden, wird angenommen, dass sie doch in früher Jugend vorhanden war. Bei einigen Fällen bestand eine ausgesprochene Heredität, so dass mehrere Mitglieder derselben Familie in directer Descendenz betheiligt waren.

Wir haben hier in der Hoffa'schen Klinik einen ganz analogen Fall wie den obigen behandelt, der noch veröffentlicht werden wird.

Lilienfeld-Würzburg.

M. Martens, Zur Kenntniss der Gelenkkörper. Deutsche Zeitschrift für Chirurgie. 23./3., 6. Heft.

Nach einem kurzen Ueberblick über die geschichtliche Entwickelung der Lehre von den Gelenkkörpern theilt Verfasser das grosse Material von 67 Fällen mit, die König in Göttingen und Berlin im Laufe der Jahre beobachtet hat. Er unterscheidet solche, die ein abgelöstes Stück des Gelenkabschnittes darstellen, und solche, bei denen es sich nicht um normale Gelenktheile, sondern um Neubildungen handelt. Im ersten Abschnitt der umfangreichen Arbeit,

welche durch eine Anzahl von Röntgenphotographien und Abbildungen der Gelenkkörper und ihrer mikroskopischen Structur illustrirt ist, trennt Verfasser die Fälle von einander, bei denen ein die Absprengung bezw. Ausreissung erklärendes Trauma nachgewiesen ist und die, bei welchen eine Verletzung fehlt. Bei den direct traumatisch entstandenen Gelenkkörpern sind entsprechend ihrer am meisten exponirten Lage und Inanspruchnahme Ellenbogen- und Kniegelenk besonders betroffen. Nach eigenen Beobachtungen und Literaturangaben liessen sich folgende Verletzungsmechanismen feststellen: Zertrümmerung ganzer Gelenkabschnitte, Absprengung seitlicher Gelenktheile und Ausreissung von Knochenknorpelstücken durch Fixationsbänder. Die Frage, ob ein Knorpelknochenstück aus der glatten Gelenkfläche selber herausgesprengt werden kann, ist noch nicht endgültig gelöst. Die mikroskopische Untersuchung der zur Verfügung stehenden Gelenkkörper bestätigte in pathologisch-anatomischer Beziehung im wesentlichen alles, was in früheren Darstellungen schon beschrieben worden ist. Der zweiten Gruppe von Gelenkkörpern, bei denen ein Trauma überhaupt nicht vorausgegangen ist, oder nur ein geringfügiges, und dieses nicht zu Beginn des Leidens eingewirkt hatte, rechnet Verfasser von sämmtlichen 67 Fällen 34 sichere zu, deren Zahl durch einige zweifelhafte noch vermehrt wird. Knie- und Ellenbogengelenk waren auch hierbei 17- bezw. 14mal am meisten betheiligt, ausserdem 2mal das Hüftgelenk, 1mal das Sprunggelenk. Prävalirend ist das männliche Geschlecht, und ganz hervorragend das jugendliche Alter befallen. Der Beginn des Leidens ist ein verschiedener, in der Mehrzahl der Fälle ein ganz allmählicher mit Schmerzen im afficirten Gelenk, besonders bei extremen Bewegungen und Anstrengungen einhergehend. Hat ein leichtes Trauma stattgefunden, so werden durch dasselbe die Körper nicht primär herausgesprengt, sondern nur die durch Osteochondritis bereits gelockerten völlig frei gemacht, oder aber es wird durch die Verletzung an dem betroffenen Knochen nur eine Ernährungsstörung gesetzt und die geschädigte Gelenkpartie allmählich durch neugebildete Granulationsgebilde zwischen dem lebenden und absterbenden Knochen abgestossen (Osteochondritis dissecans). Den Schluss dieses Theiles der Arbeit bilden noch einige Mittheilungen anatomisch-pathologischer Art, welche auf Grund des mikroskopischen Befundes auch noch die König'sche Anschauung zu stützen geeignet sind.

Der zweite Theil der Arbeit handelt von den Gelenkkörpern, die nicht ein Stück der Gelenkfläche darstellen, sondern neu gebildet worden sind. Hierher gehören die von Ecchondrosen (Exostosen) herrührenden, sowie die durch Arthritis deformans erzeugten Gelenkkörper. Auch hier ist wieder am häufigsten das Kniegelenk betroffen, das männliche Geschlecht ebenfalls bei weitem mehr betheiligt, die Patienten vorwiegend im höheren Alter. Meist ist das Leiden ohne bekannte Ursache ganz schleichend entstanden, 3mal lag ein Trauma vor, welches in 1 Fall wohl die Ursache für die Arthritis deformans abgegeben, in den beiden anderen Fällen den sicher schon gebildeten Körper mobil gemacht hatte. Charakteristisch ist, dass bei den Operationen in der Regel nur wenige Körper entfernt wurden im Gegensatz zu der Menge von Körpern, die man gelegentlich von Sectionen in Gelenken mit Arthritis deformans findet. Die mikroskopische Untersuchung ergab in allen diesen Fällen Knorpel-, Knochen-, Schleim- und Bindegewebe durch einander gewürfelt.

Zum Schluss bespricht Verfasser noch die Diagnose der Gelenkmaus, welche in vielen Fällen aus den bekannten Einklemmungssymptomen leicht zu stellen aber erst sicher ist, sobald man den freien Körper im Gelenk selbst gefühlt hat. Typisch ist beim Ellenbogengelenk die Behinderung der Extension. Differentialdiagnostisch kommt in Betracht beim Kniegelenk die Luxation der Meniscen. Ausserdem gibt es noch manche Fälle, bei denen man trotz allen Suchens die Gelenkmaus nicht findet und über eine Wahrscheinlichkeitsdiagnose nicht herauskommt, bis die Operation erst die wahre Natur des Leidens erkennen lässt. Die Röntgenphotographie ist für die Untersuchung derartiger Patienten ein wesentliches Hilfsmittel. Die Behandlung kann nur in einer Exstirpation des Körpers bestehen, welche, unter peinlichster Asepsis ausgeführt, keinerlei Gefahr darstellt. Handelt es sich um ganz frische Verletzungen mit Absprengungen, so kann man in geeigneten Fällen den Versuch machen, das herausgesprengte Stück wiederanzuheilen, doch werden derartige Erfolge einer unblutigen Behandlung wohl immer eine Ausnahme bilden. Bode-Würzburg.

W. Townsend, The Prevention of Deformity after Excision of the Knee in children. New York Medical Journal. April 1899.

Townsend hat unter seinem reichhaltigen Beobachtungsmaterial 8 Fälle ausgewählt, bei denen wegen Tuberculose des Kniegelenkes eine Resection vorgenommen worden war. Die Patienten waren im Alter von 2—7 Jahren operirt worden und das Resultat der Operationen ist vom Verfasser 3—11 Jahre nachher controllirt worden. Hierbei fanden sich Verkürzungen von 4—23½ cm. Die nach der Resection aufgetretenen Stellungsanomalien der Extremität waren sehr verschiedener Art, es fanden sich Flexionsstellungen, Genu-varum- und -valgum-Stellungen und Genu-recurvatum-Stellung, und zwar war die Flexionsstellung entschieden am häufigsten vertreten. Verfasser bespricht sodann die Operationen, welche zur Correctur dieser Stellungsanomalien heutzutage vorgenommen werden. Man macht entweder die supracondyläre Osteotomie, oder die keilförmige Resection oder auch die totale Resection und schliesst daran eine längere Zeit dauernde Fixation der Gelenke im Gipsverband. Townsend fasst seine Erfahrungen in folgenden Sätzen zusammen:

1. Man soll die Resection möglichst nicht vor dem Eintritt der Pubertät vornehmen.
2. Im Kindesalter sind Arthrectomien oder partielle Resectionen vorzuziehen.
3. Eine Verkürzung lässt sich in der Regel nicht vermeiden und richtet sich nach dem jedesmaligen Verlust an Knochensubstanz und dem Alter der Patienten.
4. Das Knie muss möglichst lange fixirt werden, um Stellungsanomalien vorzubeugen.
5. Das Kniegelenk ist in Extensionsstellung einzugipsen.
6. Bei septischen Fällen kommt die Amputation in Frage.

Jaeger-Würzburg.

F. Hahn (Wien), Ueber Osteomalacie beim Manne. Centralblatt für die Grenzgebiete der Medicin und Chirurgie. Bd. II, S. 593.

Nach einer ausführlich gehaltenen Uebersicht über die einschlägige Literatur veröffentlicht Hahn 3 von ihm selbst beobachtete Fälle, welche einen

dankenswerthen Beitrag über das Wesen dieser Krankheit liefern, für welche, soweit sie das männliche Geschlecht betrifft, eigenthümlicherweise Wien mit der Zahl 9 das grösste Contingent liefert, im Rheinthal kamen 6 Fälle zur Beobachtung, in Norddeutschland sollen keine Fälle von Osteomalacie beim Manne vorgekommen sein. Hahn schildert die einzelnen Symptome der Erkrankung und hebt die differentialdiagnostischen Anhaltspunkte vornehmlich dem multiplen Myelom gegenüber hervor. Zum Schluss folgt eine detaillirte Schilderung der Unterscheidungsmerkmale zwischen der virilen und der puerperalen Osteomalacie. Bösch-Würzburg.

Ringel, Osteomalacie beim Manne. Beiträge zur klin. Chir. 23. 2.

Nach einer kurzen Definition des Krankheitbegriffes und Anführung der bisherigen Literatur theilt Verfasser einen Fall von Osteomalacie beim Manne mit, der auf der Kümmell'schen Abtheilung beobachtet wurde. Es wurde zwar die Diagnose nicht intra vitam gestellt, sondern erst bei der Autopsie gefunden und durch genaue Untersuchungen gesichert. Betreffs weiterer Details möge das Original nachgelesen werden. Bode-Würzburg.

J. E. Moore, Tuberculosis of Fascia. Journal of American Medical Association. August 1899.

Moore beobachtete mehrere Fälle von primärer Tuberculose der Fascien und unterscheidet dabei zwei Formen dieser wenig beschriebenen Krankheit. In der einen Form bleibt die Entzündung auf die Fascie beschränkt und kann mehr oder weniger ausgedehnt sein. Am häufigsten findet man diese Form bei der Fascia lata, bei der die Kniekehle schützenden Fascie und den tiefen Fascien des Ober- und Unterschenkels. Die zweite Form beschränkt sich indess nicht ausschliesslich auf die Fascie, sondern sie dringt tiefer ein und ergreift auch die tiefer gelegenen Fascien und die Muskelsubstanz, und zwar ergreift diese Form mit Vorliebe die Musculatur des Brustkorbes und die tiefen Fascien des Oberschenkels.

Die Symptome bestehen in einer langsam zunehmenden Schwellung, wenig oder gar keinen Schmerzen und geringer localer Temperatursteigerung, auch die allgemeine Temperatur steigt selten über 37,9°. Auch auf der bedeckenden Haut finden sich vorläufig keine Veränderungen, nur wenn sich der Heerd der Oberfläche nähert, färbt sich die Haut zunächst röthlich und später dunkelroth. Endlich bricht das Geschwür nach aussen durch und es entsteht eine Fistel. Tritt später, was allerdings gewöhnlich der Fall ist, eine Mischinfection hinzu, so treten auch stärkere Schmerzen auf.

Das Allgemeinbefinden der Patienten ist verschieden, zuweilen befinden sich die Kranken bis zum Ausbruch der Fistel und bis zum Eintreten der Mischinfection verhältnissmässig wohl, später kommen sie indess schnell herunter. Tritt indess die Mischinfection ein, bevor die Fistel nach aussen durchbricht, so treten dabei Fieber und andere Symptome der Phlegmone ein.

Die Diagnose lässt sich per exclusionem stellen, zuweilen gelingt sie mit Hilfe einer Probeincision. Die Prognose ist je nach der Lage des Falles verschieden, bei der ersten Form unter geeigneter Behandlung indess günstig, was sich leider von der zweiten Form nicht sagen lässt. Die Behandlung verlangt

eine gründliche Entfernung alles kranken Gewebes mit Messer, Scheere und Curette. In leichteren Fällen werden die Wunden primär genäht, in vorgeschritteneren ist die Drainage mit Gaze am Platz, besonders energisch sind die Formen, bei welchen sich der Heerd einen Weg nach aussen gesucht hat, zu behandeln, da die Gefahr des Recidiv und eventuell der tuberculösen Allgemeininfection sehr gross ist.

Charakteristisch ist das Auftreten der Erkrankung an der Thoraxmusculatur, wo die Entzündung den Rippen entlang circulär um den Thorax, oft in ziemlich grosser Ausdehnung herumläuft. Hierbei ist jeder Fistelgang tief zu spalten, zuweilen ist sogar die Resection einer Rippenpartie erforderlich. Mit gutem Erfolg verwandte Verfasser nach der Auskratzung des kranken Gewebes den Paquelin.

Moore fügt zum Schlusse 6 Krankengeschichten von Fällen, die er selbst operirte, hinzu. Diese sind sehr geeignet, die verschiedenen Formen der Krankheit zu illustriren. In 3 Fällen musste die Operation wiederholt werden, da die Krankheit recidivirte, worauf dann vollständige Heilung eintrat. In 1 Falle resecirte Moore einen Hautlappen von 5 cm Breite und 20 cm Länge, ferner einen grossen Theil der Fascia lata, den ganzen Musculus vastus externus und einen Theil der Synovialmembran des Kniegelenkes. Die grosse Wunde wurde primär genäht und heilte per primam. Ein Recidiv hatte sich bislang nicht eingestellt. Jaeger-Würzburg.

Schloffer, Zur Osteoplastik bei Defecten der Tibia. Beiträge zur klinischen Chirurgie, 25. I.

Nach Anführung der verschiedenen Methoden von Knochenplastiken und einem kurzen geschichtlichen Ueberblick über die Entwickelung der Lehre des Knochenersatzes theilt Verfasser einen Fall aus der Woelffler'schen Klinik mit, in welchem ein grosser Theil der Tibiadiaphyse durch Osteomyelitis verloren gegangen war, ohne dass sich eine entsprechende Neubildung von Knochenmasse eingestellt hatte. Dieser Fall wurde nach dem etwas modificirten Hahn'schen Verfahren operirt. Nach Freilegung und Anfrischung der beiden Tibiastümpfe wurde die Fibula ebenfalls frei präparirt, wenige Centimeter unterhalb des Köpfchens quer durchsägt, zwischen den sie von der Tibia trennenden Weichtheilen hindurchgedrängt, an den oberen Stumpf herangelagert und mittelst dreier Elfenbeinstifte befestigt. Sodann wurde auch der untere Tibiastumpf der Fibula genähert und durch einen Elfenbeinnagel in gegenseitiger Verbindung erhalten. Zunächst trat nur eine Consolidation an der unteren Vereinigungsstelle ein; in einer zweiten Operation wurden oben die Fragmente nochmals in eine ziemlich breite Berührung mit einander nach abermaliger Anfrischung gebracht und mit Silberdraht vereinigt. Es erfolgte, wenn auch langsam, jetzt eine feste Consolidation auch an dieser Stelle und ein zufriedenstellendes Resultat in Bezug auf die Function des Beines. Zum Schluss erwähnt Verfasser noch das Verfahren der Transplantation von Periostknochenlappen, welche im vorliegenden Falle wohl nicht zum Ziele geführt hätte, in einem anderen ähnlichen Falle jedoch ein gutes Resultat geliefert hatte und bei der operativen Behandlung von Pseudarthrosen eine grössere Rolle zu spielen berufen ist, als ihr bisher eingeräumt wurde. Bode-Würzburg.

G. Lotheisen, Ueber angeborenen Mangel der Oberschenkelknochen. Beiträge zur klinischen Chirurgie. Bd. 23. I.

Verfasser beschreibt zu 23 in der bisherigen Literatur aufgefundenen einen neuen Fall von angeborenem Defecte der beiden Oberschenkelknochen, der in der Innsbrucker Klinik beobachtet wurde. Aus der Krankengeschichte ist als interessant hervorzuheben, dass das Kind aus gesunder von Missbildungen jeglicher Art verschonter Familie abstammte und als Erstgeborene eines weiblichen Zwillingspaares nach ungestörter Schwangerschaft in Fusslage geboren wurde. Das Kind war ziemlich kräftig und bis auf die Beine wohlgebildet. Es ist ein totaler Defect des Femur vorhanden, die ganze Masse der Oberschenkelmusculatur zusammengeballt, seitlich an der Hüftgelenksgegend belegen und dieselbe stark vorwölbend. Der Unterschenkel birgt nur einen Knochen, der sich seitlich an das Hüftbein anlegt und in seiner Gestalt am ehesten einer Tibia nahekommt. Beiderseits fehlt ausserdem die fünfte Zehe mitsammt ihrem Metatarsus. Der linke Fuss steht in extremer Varus-, der rechte in Valgusstellung, was seinen Grund darin hat, dass jederseits nur ein Knöchel nachweisbar ist, rechts der Malleol. internus, links der Malleol. externus. Eine Abbildung der missgestalteten unteren Extremität und die Reproduction eines wohlgelungenen Röntgenbildes ergänzen die Beschreibung des Befundes. Nach einem kurzen Vergleich der bereits beschriebenen Fälle mit dem vorliegenden und kritischer Erörterung der verschiedenen Theorien der Entstehung dieser Missbildung wendet sich Verfasser zur Behandlung, welche eine operative (Tenotomie, Osteoclase, Osteotomie) sein kann, oder sich, was wohl meist der Fall sein wird, mit der Anlegung geeigneter Stützapparate begnügen muss. Wegen des noch zu jugendlichen Alters der Patientin, 7 Monate, wird vorläufig noch mit jeder speciellen Behandlung gewartet, nur redressirende Bewegungen an den Füssen ausgeführt, um das spätere Anlegen von Schienen und Apparaten zu erleichtern. Bode-Würzburg.

C. Hübscher, Ueber den Cubitus valgus femininus. Deutsche Zeitschrift für Chirurgie. 53. 5/6.

Der Cubitus valgus und varus, von Mikulicz analog den seitlichen Verkrümmungen am Kniegelenk so benannt, bildet nicht allein einen Schönheitsfehler, sondern führt neben der veränderten Form gleichzeitig eine mehr oder weniger fehlerhafte Function des Gelenkes herbei, besonders bei den Fällen, welche traumatischen Ursprungs, die Folgen von Brüchen am unteren Humerusende sind.

Verfasser hat im Anschluss an die Beobachtungen und Resultate anderer Untersucher, deren Befunde er mittheilt, eine Reihe Messungen über die Grösse des physiologischen seitlichen Ellenbogenwinkels an 225 Armen unter Benutzung eines eigens zu diesem Zweck construirten Messapparates angestellt und gefunden, dass Männer, Knaben, sowie Mädchen bis zum 12. Lebensjahr in der grossen Mehrzahl der Fälle einen Cubitus valgus von 1—9° aufweisen, während Mädchen über 13 Jahre und erwachsene Frauen durchweg einen grösseren Winkel bis zu 30° zeigen. Es ist demnach das Auftreten der seitlichen Ablenkung im Ellenbogengelenk nach aussen beim Weibe zeitlich im Zusammenhang mit dem Eintritt der Pubertät. Die Ursache der Winkelstellung liegt

nicht im Gelenk selbst, sondern in einer Abknickung des unteren Theiles der Humerusdiaphyse nach aussen. Die Entstehung der normalen Winkelbildung im Ellenbogen und die auffällige Bevorzugung des weiblichen Geschlechtes wird mit der in den gleichen Zeitraum fallenden Umformung des kindlichen zum weiblichen Becken in Verbindung gebracht, und zwar dadurch bedingt, dass der herabfallende Vorderarm von den in die Breite wachsenden Hüften nach aussen gedrängt wird. Je grösser die Differenz der Hüftbreite zur Schulterbreite ist und je weniger weit Hüfte und Schulter von einander entfernt sind, um so grösser wird die Valgusstellung sein. Bei hochgradigen Skoliosen mit starker Lateralverschiebung fand sich stets eine bedeutende Differenz beider Armwinkel oft bis zu 10°, wodurch die Vermuthung des Einflusses der wachsenden Hüftbreite auf die Winkelstellung eine weitere Stütze erhält. Ausser dieser angeführten „Seitendrucktheorie" kommt als weiteres Moment für die Entstehung der Valgusstellung noch der Zug der Beugemusculatur in Frage, eine Auffassung, welche besonders durch Anführung zweier Fälle von einseitigem Muskelzug bei cerebraler und essentieller Kinderlähmung mit hochgradigem Cubitus valgus illustrirt wird.

Eine praktische Bedeutung erlangt der Cubitus valgus bei allen Fracturen am unteren Humerusende, welche besonders Neigung haben in der beschriebenen Winkelstellung zu heilen, weswegen eine exacte Reposition der Fragmente und Anlegung eines Verbandes in absolut gestreckter Stellung des Armes geboten ist.

Bode-Würzburg.

J. Schoemaker, Coxa vara. Nederl. Tijdschr. v. Geneeskunde, 1877. II. Nr. 25.

Verfasser berichtet über einen Fall von Coxa vara, der einen 16jährigen Patienten betrifft, bei dem die Beschwerden in Steifheit der Beine und schnell eintretender Ermüdung bestanden. Die Untersuchung ergab eine Fixation beider Unterschenkel in der von Müller, Kocher und Hofmeister beschriebenen pathologischen Lage in der Weise, dass in dem rechten Hüftgelenk jedwede Beweglichkeit geschwunden, in dem linken dagegen nur eine unbedeutende vorhanden war. Auch in der Narkose lässt sich kaum ein Unterschied in der Beweglichkeit feststellen. Nach einer kurzen Zusammenfassung des bei Coxa vara vorliegenden pathologischen Befundes im Schenkelhals will Verfasser eine Erklärung für die bestehende Bewegungsbeschränkung nach den verschiedenen Richtungen hin geben und hat dazu vorher eingehende Studien an der Leiche gemacht, aus denen er sich Kenntniss über die natürlichen Hemmungsvorrichtungen verschafft hat. Hiernach kommt er zu dem Resultat, dass die Behinderung in der Abduction durch Anstemmen des Halses am Limbus cartilagineus, die Behinderung in der Adduction und Auswärtsrotation durch Anstemmen des Trochanter minor am Tuber ischii besteht; alle Bewegungen sind durch Einzwängung der Weichtheile zwischen Tuber ischii und Limbus cartilagineus schmerzhaft und werden reflectorisch vermieden.

Er kommt dann auf die Therapie zu sprechen, die am rechten Hüftgelenk im operativen Eingriff (Durchsägung des Collums in der Gelenkkapsel mit Entfernung eines keilförmigen Knochenstücks an der vorderen und oberen Seite) und am linken in blosser Ruhe bestand. Wenn nun auch die Stellung des rechten Beines zum Becken eine gute zu nennen ist (Abductionsstellung), so

steht es mit der Function weniger gut, indem das Hüftgelenk beinahe völlig ankylotisch geworden ist. Links ist sie dagegen allein durch langandauernde Ruhe günstig beeinflusst, in der Weise, dass die Beugung im linken Hüftgelenk bis zu einem Winkel von 90° möglich war.

Hieraus zieht Verfasser den Schluss, dass die rhachitische Verkrümmung bei Coxa vara besser mit Ruhe als operativ zu behandeln ist.

Böcker-Würzburg.

Aug. Blencke, Wie behandelt man am besten die beginnende Skoliose? Die ärztliche Praxis 1899, Nr. 24.

Verfasser empfiehlt zu Beginn seiner Arbeit dringend, Stützapparate, wenn solche nöthig sind, nicht von einem Bandagisten, sondern nach Angabe eines Arztes anfertigen zu lassen, denn nur ein Arzt kann die richtigen therapeutischen Massnahmen treffen. So soll man nicht, wie dies häufig geschah, eine beginnende Skoliose mit Geradhaltern behandeln, die das Leiden in solchem Falle zwar verdecken, aber nie heilen können. Verfasser weist darauf hin, dass die heutige Skoliosenbehandlung im Anfangsstadium darauf beruht, das Leiden durch Gymnastik und Massage zu bekämpfen und führt dann weiter aus, in welcher Weise diese Manipulationen bei den einzelnen Patienten vorzunehmen sind. Es ist dies eine Behandlungsmethode, die sich in den letzten Jahren auch in der Hoffa'schen Klinik gut bewährt hat und weiter mit gutem Erfolge geübt wird. Böcker-Würzburg.

Kirchgässer, Ueber chronische ankylosirende Entzündung der Wirbelsäule. Münchener med. Wochenschrift 1899, Nr. 41.

Zu der Casuistik dieser erst in den letzten Jahren bekannt gewordenen Erkrankung fügt Kirchgässer zwei weitere Fälle hinzu, in denen es sich, im Gegensatz zu den übrigen fast durchweg Männer betreffenden Fällen, um zwei junge Mädchen im Alter von 24 und 20 Jahren handelt. Beide Fälle haben sehr viel Aehnlichkeit mit einander. Aetiologisch wäre nur im zweiten Falle neben Rhachitis im Kindesalter frühzeitiges schweres Arbeiten hervorzuheben, rheumatische oder infectiöse Schädlichkeiten haben nicht bestanden. Die Affection entwickelte sich in beiden Fällen langsam im Laufe von 6—8 Jahren und hatte zur Zeit der Beobachtung bis zur fast vollständigen Ankylosirung der ganzen Wirbelsäule mit Ausnahme der beiden oberen Halswirbel und zwar Kyphose des Brusttheils, Lordose des Hals- und Lendentheils geführt; in den Hüftgelenken bestand gleichfalls beidemal fast totale Ankylose mit hochgradigster Adduction im ersten Falle; dementsprechend sehr erhebliche Gehstörung, jedoch nur geringe Schmerzhaftigkeit. Die Therapie, in heissen Sand- und Wasserbädern, passiven Bewegungen, innerlich Jodkali resp. Salicylpräparaten bestehend, war in beiden Fällen so gut wie machtlos. Ahrens-Würzburg.

Müller, Beiträge zur Lehre von der ankylosirenden Entzündung der Wirbelsäule. Münchener med. Wochenschrift 1899, Nr. 41.

Ein weiterer besonders weit vorgeschrittener Fall obiger Erkrankung. Derselbe betrifft einen 28jährigen Mann, bei dem die Steifigkeit des Rückens vor ca. 8 Jahren plötzlich aufgetreten war. Die total ankylotische Wirbel-

säule ist im oberen Halstheil lordotisch, im unteren Hals- und im Brusttheil stark kyphotisch, vom neunten Brustwirbel an verläuft die Wirbelsäule gerade nach unten. Beide Schulter- und Hüftgelenke sind gleichfalls hochgradig in ihrer Beweglichkeit beschränkt; Therapie auch hier ohne jeden Erfolg.

Anschliessend beschreibt Müller zwei hierhergehörige Präparate aus der Sammlung des Erlanger pathologisch-anatomischen Instituts.

Ahrens-Würzburg.

J. Satterthwaite, Displacement of the Heart in Lateral Curvature. New York Medical Journal. September 1899.

Verfasser bespricht die Verlagerung der Brust- und Baucheingeweide bei Skoliotischen, und zwar treten bei der überwiegenden Mehrzahl der Dorsalskoliosen die Veränderungen der Thoraxeingeweide in den Vordergrund. Besonders das Herz erleidet bei den dorsalen Wirbelsäulenverkrümmungen mannigfaltige Veränderungen seiner Lage. Satterthwaite fühlte den Spitzenstoss im extremen Falle von Verlagerung nach links 2½ cm von der Mamillarlinie, bei Verlagerung nach rechts 2 cm von der Mammillarlinie entfernt. Der Verfasser stimmt der Ansicht Adams bei, dass bei skoliotischen schwächlichen Mädchen, auch wenn die Skoliose nicht sehr ausgeprägt ist, häufig Herzpalpitation und Ohnmachtsanfälle auftreten, die direct auf die Skoliose zurückzuführen sind. Therapeutisch empfiehlt Satterthwaite für diese Fälle seine ausführlich beschriebenen gymnastischen Uebungen, die am besten im Original nachzulesen sind. Diese verbunden mit Massage, Faradisation und kohlensauren Salzbädern haben Verfasser zu recht guten therapeutischen Erfolgen verholfen.

Jaeger-Würzburg.

M. Bachmann, Die Veränderungen an den inneren Organen bei hochgradigen Skoliosen und Kyphoskoliosen. Bibliotheca medica. Abtheilung D I. Heft 4.

Verfasser hat nach umfassenden Literaturstudien (er hat von 700 eingesehenen Publicationen über 400 in der vorliegenden Arbeit berücksichtigt) 197 Sectionsprotocolle über Rückgratsverkrümmungen, welche in den Jahren 1878—1891 im pathologischen Institut zu Breslau zur Autopsie gelangten, und 79 aus der Literatur zusammengestellte Fälle bezüglich der Veränderungen an den inneren Organen einer kritischen Durchsicht unterzogen und statistisch verwerthet. Es werden die Veränderungen an Herz, grossen Gefässen, Lungen, Zwerchfell, Oesophagus, Magen und Darm, Milz, Leber, Nieren und Genitalorganen ganz ausführlich besprochen. In jedem Abschnitte wird zunächst die einschlägige Literatur, oft als nur ganz beiläufig gemachte Bemerkungen auffindbar, angeführt. Besonders berücksichtigt werden die Arbeiten von Bouvier, Delpech, A. Roy, v. Hacker, May, Barkow u. a. m. Sodann werden die entsprechenden aus den 276 Sectionsprotocollen gewonnenen Daten nach verschiedenen Gesichtspunkten (Verlagerung der Organe bei den verschiedenen Formen der Skoliose Form- und Grössenveränderungen und Erkrankungen der einzelnen Organe) in zahlreichen Tabellen statistisch geordnet.

Einige Zahlen mögen hier Platz finden. Von den 276 Fällen fanden sich bei 256 Fällen (= 91,3%) 666 Affectionen der Circulationsorgane, darunter waren 164 Herzmuskelerkrankungen und 41 Klappenaffectionen. Bei 274 Fällen

(= 99,1 %) kamen 762 Affectionen der Respirationsorgane vor. Tuberculose ist hierbei nicht mitgerechnet.

Unter den 197 in Breslau beobachteten Fällen fand sich Emphysem bei 92 (= 46,7 %), Bronchitis bei 82 (= 41,6 %), Pneumonie bei 45 (= 22,8 %). Von 189 Fällen (8 Fälle von Kyphosen wurden hier nicht mitgerechnet) wurde Atelectase bei 59 (= 31,2 %) constatirt, Compression bei 46 (= 24,3 %). Phthise kam unter 197 Fällen 56mal (= 28,3 %) zur Beobachtung.

Es folgt dann die Beschreibung von Gefrierdurchschnitten, die von der Leiche einer 46 Jahre alten, an Insufficientia cordis gestorbenen Wäscherin mit hochgradiger rechtsseitiger Kyphoskoliose gemacht wurden.

Von den sieben Schnittlamellen sind in fünf Tafeln mit je zwei Figuren die untere Schnittfläche der ersten Scheibe, beide Schnittflächen der zweiten, die obere Ansicht der dritten und vierten Scheibe abgebildet. Besonders auffallend sind in diesen sehr klar ausgeführten Abbildungen die Querlage des Herzens (Tafel II), die ungewöhnliche Lage der Thorakal- und Abdominalorgane in einer Ebene (Tafel III), die Entfernung des Oesophagus von der Aorta (9 cm von der Mitte der Lumina gemessen!) (Tafel IV).

66 Seiten werden dann von fortlaufenden Tabellen eingenommen, in denen die 276 Fälle nach Geschlecht, Alter, nach Art der Verkrümmung, Krankheit, Todesursache und Veränderungen der einzelnen Organe (Circulationssystem, Respirationssystem, Harn- und Geschlechtsorgane, Digestionstractus, Zwerchfell) zusammengestellt sind.

Im zweiten Theile der Arbeit, dem klinischen, der von M. Schubert (Schweidnitz) bearbeitet ist, werden die klinischen Symptome besprochen, welche die durch die Rückgratsverkrümmung erzeugten Veränderungen der inneren Organe hervorrufen.

Am meisten beeinträchtigt werden die Respirations- und besonders die Circulationsorgane. Stauungsbronchitis, hypostatische Pneumonie, Hypertrophie des rechten Herzens und spätere Herzinsufficienz wurden am häufigsten beobachtet.

Zu Phthise disponiren nach Verfasser die mittelschweren Fälle von Wirbelsäulenverkrümmung; bei den stärkeren Graden von Kyphoskoliose wurde Tuberculose weniger beobachtet, da der stärkere Kohlensäuregehalt des sich stauenden Lungenblutes bei hochgradigen Wirbelsäulendeviationen auf die Entwickelung tuberculöser Processe hemmend einwirke.

Die Abdominalorgane werden weniger in Mitleidenschaft gezogen, doch machte sich bei ihnen besonders auch die venöse Stauung geltend.

Es wird dann noch der Einfluss der Wirbelsäulenverkrümmung auf die Psyche und das Nervensystem besprochen. Besonders hervorzuheben ist das Auftreten von Intercostal-, Lumbal- und Abdominalneuralgien, die durch den durch Verengerung der Intervertebrallöcher bei hochgradiger Kyphoskoliose hervorgerufenen Druck auf die Spinalnerven bedingt sind.

Die Todesursache bei Kyphoskoliose ist meist eine Herzinsufficienz; primärer Herztod wurde in 44, secundärer (Pneumonie etc.) in 72 Fällen beobachtet, d. h. 116mal von 195 angegebenen Todesursachen (= 59,9 %) trat der Tod durch Herzschlag ein.

Neun aus Arbeiten von Barkow, v. Hacker, Bouvier, Watzel,

Hoffa, Lejars entnommenen Tafeln sind neben den fünf eigenen zur Veranschaulichung der Verhältnisse der Arbeit beigegeben.

Der Verfasser hat sein Werk nicht mehr vollendet sehen können. Auf der Reise der deutschen Tiefseeexpedition, der er sich angeschlossen hatte, ereilte ihn ein plötzlicher Tod. Legal-Würzburg.

Heinrich Sachs, Ein Beitrag zur Frage der Entspannungsskoliose (Ischias scoliotica oder Scoliosis neuralgica). Aerztliche Sachverständigen-Zeitung. 5. Jahrgang 1899, Nr. 18.

Verfasser berichtet über 4 Fälle von Entlastungs- oder Entspannungsskoliose, welchen Namen er dem der Ischias scoliotica oder dem von Erben angegebenen der Ischias neuralgica vorzieht, die eine eigenartige, in der Literatur kaum beschriebene und anscheinend nur auf traumatischer Basis entstehende Form derselben darbieten. Sämmtliche Fälle gleichen einander sehr sowohl in ätiologischer Beziehung als auch in dem objectiven Befunde, was genau beschrieben wird. Im weiteren werden die Fälle epikritisch beleuchtet, und versucht darauf Verfasser die Frage der Ursache der eigenartigen Haltung zu erklären. Er kommt dabei zu der Ansicht, dass in den vorliegenden Fällen die Ursache nur ihren Sitz unmittelbar vor der Lendenwirbelsäule haben kann, und nimmt an, dass an dieser Stelle sich irgend ein chronisch verlaufender, entzündlicher Process abspielen muss. Zum Schluss theilt er noch einen Fall mit, den er wegen grosser Aehnlichkeit zum Vergleich heranzieht; doch in diesem Falle handelt es sich nicht um eine Entspannungsskoliose, sondern um Simulation, wie die genaue Beobachtung ergeben hat; es ist darum äusserst wichtig, hierauf zu achten, bei Ausstellung von Gutachten für Berufsgenossenschaften resp. Schiedsgerichte. Böcker-Würzburg.

Fritz Lange, Die orthopädische Behandlung der Spondylitis. (Aus dem orthopädischen Ambulatorium der königl. chirurgischen Klinik in München.) Wiener Klinik, Januar 1899.

Verfasser bespricht zunächst die Entstehung des Buckels und unterscheidet dabei zwischen dem primären Gibbus und der Vergrösserung desselben durch secundäre Veränderungen. Diese letzteren hängen im wesentlichen davon ab, welche Haltung wir dem paragibbären Theil des primären Knickungswinkels am Ort der Erkrankung durch unsere therapeutischen Massnahmen aufzwingen. Um den Unterschied in der spontanen Haltung der Wirbelsäule bei einem Gibbus der Spondylitis tuberculosa und bei einem Gibbus nach einer Compressionsfractur eines Lendenwirbels zu zeigen, bildet Verfasser zum Vergleich in anschaulicher Weise 2 entsprechende Fälle ab. Bei der Spondylitis war die Haltung steif, aber durch die Schmerzen hatte der Patient den supra- und infragibbären Theil der Wirbelsäule lordosirt und dadurch den Buckel fast vollständig verdeckt. Dagegen bei der Fractur hatte der Patient Wochen lang im Bett gelegen, die Muskeln waren schlaff geworden, und er war nicht im Stande, durch Anspannung der letzteren den Buckel zu verdecken; es hatte sich sogar noch eine starke Kyphosenstellung des supragibbären Theiles der Wirbelsäule herausgebildet.

Unsere erste Aufgabe bleibt immer die Behandlung des entzündlichen

Processes, und zu dem Zwecke müssen wir die kranken Theile der Wirbelsäule für längere Zeit dauernd ruhig stellen und entlasten. Dies gelingt uns dann, wenn wir die Brust- und Lendenwirbelsäule lordosiren und diese Stellung durch einen Dauergipsverband festhalten können in der Weise, dass das obere und untere Ende des erkrankten Wirbelabschnittes von vorn her zurück- und die Gegend des Gibbus von hinten nach vorn gedrängt werden. Der Verband muss vorne bis zum Jugulum heraufreichen. Die Lordosirung besorgt der Kranke selbst, indem er nur mit der Brust und den Oberschenkeln auf zwei straffgespannten Gurten aufliegt.

In der Privatpraxis pflegt Lange die Patienten Celluloidhülsen, die auf einem Gipspositiv gearbeitet sind, tragen zu lassen, betont aber, dass sie unabnehmbar sein und etwa 3 Monate zunächst getragen werden sollen. Nach Ausheilung des entzündlichen Processes ist es unsere Aufgabe, den primären Gibbus zu verdecken, was gewöhnlich viel längere Zeit in Anspruch nimmt. Der Patient bekommt jetzt ein aus Stahldrahtcelluloidmull angefertigtes Corset, das an denselben drei Punkten angreift wie der erste Gipsverband, reicht auch bis zum Jugulum. Zugleich muss möglichst bald eine systematische Pflege und Kräftigung der Rückenmusculatur eingreifen, die in der ersten Zeit in Massage, später in gymnastischen Uebungen bestehen sollen. Das Calot'sche Redressement verwirft Lange im allgemeinen und will es nur als letzte Zuflucht bei Lähmungen, die keiner sonstigen Behandlung weichen, angewandt wissen. Handelt es sich bei einem spondylitischen Gibbus nur um Schönheitsrücksichten, dann lässt Lange den Gibbus selbst unberührt und sucht durch den gesunden supra- und infragibbären Abschnitt der Wirbelsäule den Gibbus nach Möglichkeit zu verdecken. Um dies zu erreichen, benutzt Verfasser wieder die Lordosirung und hält die dadurch erzielte Stellungsverbesserung durch ein Corset fest, wie es oben beschrieben worden ist. In dem letzteren wird der Gipsabguss in derjenigen Lordosenstellung, welche den Gibbus am besten verdeckt, genommen.

Die Fälle, welche Lange nach den obigen Grundsätzen behandelt hat, sind erst dann in Bezug auf den Dauererfolg zu beurtheilen, wenn das Kind Jahre lang dieselbe gute Haltung auch nach Entfernung des Corsetes beibehalten hat, wenn auch der bisherige Verlauf ein sehr erfreulicher war und die Hoffnungen durchaus dazu berechtigen, einen späteren Dauererfolg anzunehmen.

Lilienfeld-Würzburg.

E. Bradford und Vose, Forcible correction of the angular deformity resulting from spinal caries. Annals of Surgery. November 1899.

Die Verfasser liefern eine kritische Studie über den modernen Standpunkt gegenüber dem gewaltsamen Redressement des Pott'schen Buckels nach tuberculöser Spondylitis. Vom pathologischen Standpunkt betrachtet sind dem forcirten Redressionsverfahren bestimmte Grenzen gesteckt. Die Verfasser geben zu, dass bei schon vollständig ausgeheilter Spondylitis und vollkommen ausgebildetem Gibbus ein gewaltsames Eingreifen nicht rathsam sei. Bei der noch bestehenden Spondylitis wollen die Verfasser bei der Behandlung einen Unterschied gemacht wissen zwischen der ossificirenden Spondylitis und der destruirenden Spondylitis, und zwar erscheint die letztere wegen der grösseren

Beweglichkeit des Rückgrats geeigneter für das angegebene Verfahren als die ossificirende Form der Ostitis. Ferner ist bei der Entscheidung der Frage die Anwesenheit eines Abscesses von grosser Wichtigkeit. Die Verfasser haben sich ihre Ansichten über die Berechtigung des gewaltsamen Redressements des spondylitischen Buckels an der Hand eines reichlichen Materials von 610 Fällen gebildet und haben ihre Beobachtungen in Form von Statistiken wiedergegeben. Es liegt zunächst eine Tabelle vor über den verflossenen Zeitraum nach der Operation. Die Angaben variiren zwischen 2 Tagen bis zu 2½ Jahren und zwar waren verflossen bei

| | | | |
|---|---|---|---|
| 7 | Fällen | mehr als | 1 Jahr |
| 35 | „ | „ „ | 6 Monate |
| 25 | „ | „ „ | 3 „ |
| 20 | „ | weniger „ | 3 „ |

Ueber die Art der Todesfälle berichten die Verfasser wie folgt:

| | |
|---|---|
| Meningitis | 5 Fälle |
| Allgemeine Tuberculose | 4 „ |
| Trauma bei der Operation | 4 „ |
| Accidentelle Erkrankungen | 3 „ |
| Nicht angegebene Ursachen | 5 „ |
| Summe | 21 Fälle |

Leichenbefunde: Alle zeigten bedeutende locale Traumen, in keinem Falle wurden Spuren einer normalen Knochenneubildung angetroffen, obgleich 1 Fall bereits 2½ Jahre nach der Operation gestorben war.

Unmittelbare Gefahren während der Operation:

| | |
|---|---|
| Erstickungsgefahr in | 7 Fällen |
| Starke Schmerzen in | 6 „ |
| Streckwirkung in | 2 „ |

Einwirkung auf die Begleiterscheinungen der Krankheit:

1. Auf den Abscess:

| | |
|---|---|
| Vorhanden waren Abscesse vor der Operation in | 18 Fällen |
| davon wurden eröffnet infolge der Operation | 4 Fälle |
| zeigten entschiedene Besserung | 5 „ |
| Es traten nach der Operation Abscesse auf in | 2 Fällen |

2. Lähmungen:

| | |
|---|---|
| Vorhanden waren Lähmungen vor der Operation in | 31 Fällen |
| davon zeigten entschiedene Besserung | 17 Fälle |
| keine Besserung | 2 „ |
| nicht angegeben | 8 „ |
| Es traten nach der Operation Lähmungen auf in | 4 Fällen |

3. Die Wirkungen auf den Allgemeinzustand waren günstige in 7 Fällen.

Die directe Einwirkung auf den Gibbus konnte in 227 Fällen festgestellt werden und zwar fand sich gleich nach der Operation

| | |
|---|---|
| eine vollkommene Ausgleichung in | 119 Fällen |
| ein theilweises Zurückgehen in | 94 „ |
| kein Erfolg in | 16 „ |

Die Resultate 3 Monate später waren folgendermaassen:

| | |
|---|---|
| eine sichtliche Besserung in . . . . . | 67 Fällen |
| kein Rückfall . . . . . | 17 „ |
| etwas Rückfall . . . . . | 44 „ |
| gar keine Besserung . . . . . | 5 „ |

Im Bostoner Kinderhospital hat sich der Goldthwait'sche Rahmen zur Behandlung der Deformität als sehr vortheilhaft erwiesen. Die untenstehende Figur genügt, um die Construction des einfachen Apparates zu erläutern. Der Grundgedanke bei der Anwendung dieses Apparates ist der, dass die beiden, durch eine Schwebvorrichtung verstellbaren Stahlschienen das Redressement des Gibbus zu bewirken haben, während die lordotische Stellung der Wirbelsäule durch die eigene Körperschwere der Kinder bedingt ist, indem der Kopf und die Beine auf den querverlaufenden Gurten ihren Halt finden. Die gut gepolsterten Stahlschienen werden mit in den Verband hereingenommen und können nach Fertigstellung des Verbandes einfach herausgezogen werden (s. Figur). Jaeger-Würzburg.

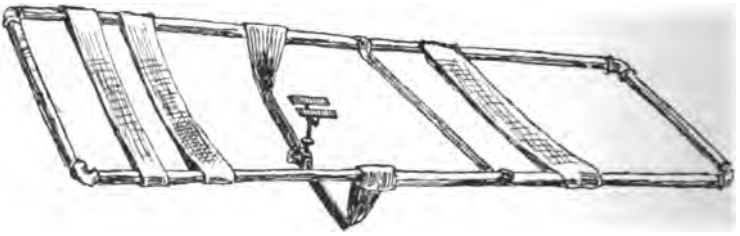

Goldthwait, Pott's paraplegia as affected by the correction of the spinal deformity. Boston med. and surg. journal. August 1899.

Goldthwait berichtet an der Hand von 10 Fällen über seine günstigen Erfahrungen, die er nach Anlegung des Gipscorsets und nach schonendem Redressement des Gibbus bei Pott'scher Krankheit bei bestehenden Paraplegien machte. Es trat eine wesentliche Besserung in allen Fällen ein, sogar in 2 alten und anscheinend hoffnungslosen Fällen weiss Verfasser noch über entschieden günstige Erfolge der Behandlung zu berichten. Seinen Standpunkt gegenüber der Gefährlichkeit des Buckelredressements lässt Verfasser unerörtert.
Bösch-Würzburg.

P. Favier, Du traitement du mal de Pott et en particulier de la réduction brusque de la gibbosité sous le chloroforme. Thèse. Lille 1898.

Nach einer historischen Uebersicht über die bisher geübten Redressementverfahren bei Pott'schem Buckel kritisirt Verfasser die Verfahren von Chipault und Calot, dessen früherer brüsker Methode er den Vorzug gibt sowohl vor dem Vorschlage Chipault's, welcher das erreichte Reductionsresultat durch eine Ligatur der Dornfortsätze mit Silberdraht festhalten will, als auch vor dem bedeutend modificirten Verfahren Calot's in jüngerer Zeit. In der Klinik von Phocas (Lille) wird das Redressement des Buckels jetzt in der Weise

vorgenommen, dass in Narkose die Dornfortsätze resecirt werden; die später entstehende Narbe leistet zur Fixirung des Redressionsresultates ausser dem kosmetischen Effecte nebenbei noch gute Dienste. Sodann folgt die zweite Aufgabe, die Reduction des Buckels, welche in der Weise vorgenommen wird, dass zwei Assistenten das Kind unter den Armen und an den Hüften extendiren, während der Operateur einen sanften, mit der Athmung synchronen, langsamen Druck auf den Buckel ausübt, bis derselbe ausgeglichen ist, soweit dieses ohne brüskes Vorgehen möglich ist; als drittes Moment schliesst sich die Anlegung des Gipscorsets an, welche möglichst einfach gehandhabt wird und die von Sayre seiner Zeit gegebenen Vorschriften ziemlich genau berücksichtigt. Nach einigen Bemerkungen über die roborirende Allgemeinbehandlung und die Dauer derselben bei Pott'scher Krankheit bespricht Verfasser die Indicationen und Contraindicationen zum Redressement, wie sie Phocas beobachtet. Dieser räth, die Operation nicht unter 3 Jahren vorzunehmen und das oben erwähnte Verfahren nicht bei cervicaler Spondylitis anzuwenden. Contraindicationen bilden ferner ein zu langes Bestehen des Gibbus, das Vorhandensein grosser Congestionsabscesse und eine schon vollkommen eingetretene Consolidation des Buckels. Indicationen zur Vornahme der Operation sind spontane Schmerzen beim Druck auf die Deformität und Lähmungserscheinungen. Grosse Schwäche des Patienten, sowie das Bestehen beträchtlicher anderweitiger Thoraxdeformationen und anderer tuberculöser Heerde verbieten einen derartigen Eingriff von selbst. Zum Schluss folgt eine grössere Anzahl von Krankengeschichten; die Patienten waren ungefähr zur Hälfte nach Calot, zur anderen Hälfte nach Phocas redressirt worden. Indem Verfasser die einzelnen Fälle in Parallele zu einander stellt, erörtert er an der Hand derselben die Vortheile und Nachtheile der einzelnen Operationen, von denen allerdings die nach Phocas vorgenommenen das bessere Resultat aufweisen.

Bösch-Würzburg.

Ed. Albert, Die seitlichen Kniegelenksverkrümmungen und die compensatorischen Fussformen. Wien 1899. (Alfred Hölder.)

Das geistreiche, mit schönen Abbildungen reichlich ausgestattete Werk ist nach der 1879 erfolgten Veröffentlichung Mikulicz's „Ueber die seitlichen Kniegelenksverkrümmungen" die erste Arbeit wieder, die dieses interessante Thema eingehend bespricht und erläutert. Albert, welcher die Lehre Mikulicz's nicht für ganz einwandsfrei hält, berichtigt in diesem Werke manche, seiner Ansicht nach bisher falsche Anschauung über diese Art der Deformität, ohne beanspruchen zu wollen, damit eine abgeschlossene Untersuchung dieses schwierigen, noch nicht zur Genüge ausgearbeiteten Kapitels, sondern nur „Vorbemerkungen zu einer künftigen Theorie des Genu valgum" geliefert zu haben. Er zeigt uns, wie er sagt, nur die Wege, auf welchen diese Vorarbeiten zu einem erfolgreichen Abschluss dieser Lehre führen würden, zumal wenn man dem Bedürfnisse einer wissenschaftlichen Annäherung der anatomischen sowie klinischen Betrachtung und der Baumechanik wie Maschinenlehre Rechnung trüge.

In der Hauptsache tritt der Verfasser der bisher allgemein annektirten Behauptung Mikulicz's entgegen, dass das Genu valgum als eine rein ex-

articuläre Erkrankung aufzufassen sei, indem er meint, Mikulicz habe sich durch den alleinigen Befund des Schiefstandes der Diaphyse zur Epiphyse allzuleicht zu dieser falschen Theorie verleiten lassen. Er selbst habe entgegen der unsicheren Untersuchungs- und Messungsmethode Mikulicz's aus 30 Femora nur 7 als tadellos in anatomischem Sinne auswählen können und diesen die anatomisch veränderten zum Vergleich gegenübergestellt. Weiter vergleicht er nur Femora aus demselben Lebensalter und räth bei diesen Untersuchungen, nicht nur dem ganzen Beine, sondern auch dem Becken, ja dem Oberkörper volle Aufmerksamkeit zu schenken.

Zu seinem statistischen Material benutzt Albert dasjenige mehrerer Krankenhäuser, Frauenkliniken, Garnisonsspitäler, ja selbst eines Truppenkörpers, wobei er nur das Lebensalter zwischen dem 15. und 50. Jahre und immer die grosse, mittlere und kleine Statur berücksichtigt. Er unterscheidet dabei drei Grade der Deformität: Genu valgum, Genu subvalgum und Knie mit einer Spur von Valgitas; ebenso Genu varum, Genu subvarum und Knie mit einer Spur von Varitas. Aus 1200 weiblichen Individuen fanden sich 424, die abnorme Verhältnisse zeigten und zwar kam auf zwei Valgusformen eine Varusform. Es ergab sich weiter, dass die höhere Körperform am häufigsten, die mittlere häufiger als die kleine mit der Valgitas behaftet war. Mit Varitas dagegen war die höhere Körperstatur am seltensten, die mittlere etwas häufiger als die kleine combinirt. Bei 500 männlichen Krankenhauspatienten fanden sich 176 mit abnormen Knieen. Das Verhältniss zwischen dem ausgesprochenen Genu valgum und varum war wie 73 : 103. Hierbei zeigte sich die Valgitas am häufigsten bei der höheren Statur; je kleiner diese, desto seltener war das Genu valgum. Auch fanden sich die mittleren Staturen am meisten mit Varitas belastet. Aus den diesbezüglichen Untersuchungen von 500 Husaren erhellt sich, dass die kleinen Gestalten am meisten zur Varitas disponiren. Unter 1000 Soldaten zeigten sich in 20 % Spuren, in 10 % höhere Grade von Varitas.

Der anatomische Theil des Werkes theilt uns die Resultate der Untersuchung 100 anscheinend normaler Beinknochen und solcher mit Genu valgum behafteten mit. Während bei ersteren beide Condylen gleich oder fast gleich hoch waren, ist bei letzteren der Condylus lat. femoris gegenüber dem medialen bedeutend niedriger geworden. Ebenso ist die normaliter kaum schwach concave äussere Gelenkfläche der Tibia verbreitert und bis zu ½ cm vertieft. — Die zahlreichen actinographischen Aufnahmen beweisen uns wiederum, wie die quere Knieachse bei Genu valgum mit ihrem lateralen Ende etwas über die Horizontale sich erhebt, dagegen bei Genu varum sich etwas unter dieselbe senkt oder horizontal verläuft, welch' letzteres bei normalen Verhältnissen die Regel zu sein pflegt. Auch der laterale Meniscus zeigte sich unter der abnorm auf ihn wirkenden Körperlast bei Genu valgum stark zusammengedrückt. Wirkt nach alledem auf der lateralen Seite des Gelenks die Körperlast im Sinne der Valgitas, so findet am medialen Theile desselben ein Zug statt, dem in der Hauptsache das Lig. mediale laterale und cruciatum post. entgegenarbeiten und so den Knochen an dieser Stelle gewissermaassen dehnen. — Albert behauptet nun, dass genau so, wie der gesteigerte Druck lateral die Höhenabnahme der äusseren Condylen bedingt, der Zug an der medialen Seite die Höhendimension

der inneren Condylen fördert. Dies hat nach ihm zur Folge, dass sich die Diaphysen zu den Epiphysen schief aufsetzen und nicht umgekehrt, wie Mikulicz behauptet.

Die Untersuchungen der Structurverhältnisse am unteren Femur- und oberen Tibiaende ergeben, dass bei Genu valgum die dem stärkeren Druck ausgesetzte laterale Seite starke Verdichtung der Spongiosa, ebenso wie die laterale Seite der Diaphyse eine bedeutende Verstärkung der Corticalis aufweist. Dagegen erleiden die medialen Theile der Condylen beider Knochen eine Atrophie der Knochensubstanz. — Achtet man genau auf die Richtung der Spongiosenbälkchen an der Stelle zwischen der unteren Femurepiphyse und der Diaphyse, welcher Punkt mit der äusserlichen, Mikulicz nicht entgangenen Knickung zusammenfällt, so gewinnt man den Eindruck der Knickung der Structurelemente daselbst. Wir haben es also hier nicht mit Folgen von Spätrhachitis (Mikulicz), sondern mit solchen von mechanischen Einflüssen auf normale Knochen zu thun. Nach all' diesen Befunden wundert sich Albert, wie man dies alles aus dem schrägen Aufgesetztsein der Diaphyse zur Epiphyse sich zu erklären versucht hat. Er seines Theils glaubt, dass mit grösserer Wahrscheinlichkeit die Veränderungen im Gelenk das Primäre seien und nicht, wie Mikulicz betont, das Secundäre.

Interessant ist die Torsion der Femurdiaphyse bei Genu valgum, die nach Albert so stattfinden kann, dass die Kreuzung der Schenkelhalsachse und der queren Knieachse verloren geht, also beide Achsen in dieselbe Ebene fallen, indem das untere Femurende gegen das obere im Sinne der Supination sich dreht, was beweist, dass das, was Mikulicz Torsion bei Genu valgum nennt, hier vermindert sei. Aehnliches findet er an der Tibia, indem auch hier die quere Knöchelachse gegen die quere Knieachse im Sinne der Supination sich dreht. Dieser Torsion entsprechend finden sich an den Knochen von Genu valgum auch Formveränderungen ihres Querschnittes. An solchen durch das Femur eines Genu valgum gelegten Querschnitten zeigt uns Albert, dass die untere Epiphyse, gegen die Norm, medialwärts in die Breite gezogen und auf dieser Strecke auch sagittal verjüngt war. Ein ähnliches Verhalten machte sich auch an der oberen Epiphyse der entsprechenden Tibia bemerkbar. An der Tibia beobachtete Albert weiter eine Zunahme der S-förmigen Krümmung ihrer Diaphysenachse, derart, dass ihr oberer Theil medialwärts, der untere lateralwärts convex gerichtet war. Schliesslich fand er den lateralen Condylus femoris im frontalen Durchschnitt stärker als normal gekrümmt, wodurch seiner Ansicht nach die häufige Hyperextension des Gelenks erklärt wird. Es gibt nun Genua valga, bei denen die Veränderungen am Femur und an der Tibia gleichmässig sind, wieder andere, wo das Femur weniger daran betheiligt ist als die Tibia. Wie alle diese äusseren und inneren Veränderungen der Knochen bei Genu valgum zu Stande kommen, und welche mechanischen Gesetze bei der Entstehung dieses Uebels an normalen oder mit Subvalgitas behafteten Knieen im Spiele seien, das sei die Aufgabe einer künftigen Theorie[1]) des Genu valgum! Albert will uns somit die Richtung zu den dazu nöthigen Vorarbeiten angegeben haben. Ueber Genu varum berichtet er uns wenig Neues. Die

[1]) Wohl nicht mit Aetiologie zu verwechseln.

groben verschiedenartigen Veränderungen der Diaphysen, die meist mit Rhachitis verbunden sind, machten ihm eine einigermaassen einheitliche Betrachtung dieser Erkrankung unmöglich. An einem Falle zeigt er uns jedoch, dass trotz der bisherigen Annahme Gelenkveränderungen da sein können, z. B. Verbreiterung des medialen Condylus und Vertiefung der entsprechenden Stelle der Tibia.

Ueber die compensatorischen Fussformen bei den seitlichen Kniegelenksverkrümmungen belehrt uns Albert, dass nicht, wie Mikulicz behauptet und wie allgemein geglaubt wird, das Abnorme dieser Formen allein in der Stellung des Fusses bestehe, sondern genau wie bei der statischen Skoliose mit der Zeit Veränderungen im Bau der Wirbelsäule Platz greifen, auch hier im Bau des Fusses ähnliche Processe vor sich gehen. — Was den Pes varus compensatorius betrifft, der bei X-Beinigen, welche mit der ganzen Sohlenfläche auftreten, durch Supination im Talocalcaneusgelenk entsteht, entdeckte Albert, abgesehen von den abnormen Stellungsverhältnissen zwischen den einzelnen Knochen, interessante Veränderungen in der Form des Talus, so dass dieser medial niedriger, lateral höher geworden ist, was Albert wieder durch Druck- eventuell Zugwirkung sich erklärt. Auch die elliptische Kopffläche dieses Knochens ist mit ihrem oberen lateralen Theil niedriger geworden, was damit zusammenhängt, dass das Kahnbein medialwärts verschoben ist. — Bei Pes valgus compensatorius, der umgekehrt bei Individuen mit O-Beinen sich bildet, welche, um mit der ganzen Sohle aufzutreten, den Fuss proniren, begegnen wir den umgekehrten Veränderungen wie bei Pes varus compensatorius, indem hier die Wirkungen im entgegengesetzten Sinne gerichtet sind. Zum Schluss erinnert uns Albert daran, dass die Entstehung einer compensirenden Fussform beim acuten Auftreten einer der besprochenen Kniedeformitäten eher einträte und sich leichter erklären liesse, als bei dem langsam sich entwickelnden Genu valgum. — Demjenigen, welcher die Details dieser hochinteressanten wie ausführlichen Arbeit kennen lernen will, sei das Original aufs Angelegentlichste empfohlen.

Chrysospathes-Würzburg.

R. Froelich, Classification et traitement des déviations rachitiques des jambes. Revue mensuelle des maladies de l'enfance. Paris 1899.

Verfasser unterscheidet fünf Formen der Tibiaverkrümmungen infolge von Rhachitis: 1. die O-Form, 2. die X-Form, 3. die Säbelform, 4. die combinirte Form mit schraubenförmiger Drehung des Knochens um seine Längsachse, 5. die recurvirte Form.

Die Behandlung soll in möglichst frühzeitiger manueller Redression bestehen mit nächtlicher Einspannung in einen Apparat oder mit Gipsrinnen. Sind redressirende Manipulationen nicht mehr möglich infolge von allzugrosser Härte des Knochens, dann soll man die manuelle Osteoklasie oder auch die Osteotomie mit der Drahtsäge ausführen. Bei sehr starker Verkrümmung setzt die Achillessehne der Correction der Deformität einen solchen Widerstand entgegen, dass man sie tenotomiren muss. Um Recidive zu vermeiden, ist es nothwendig, noch etwa 6 Monate nach dem chirurgischen Eingriff des Nachts einen Apparat tragen zu lassen.

Lilienfeld-Würzburg.

Auguste Laperre, Pied-Bot acquis par synovite tendineuse. Thèse. Paris 1899. Jouve und Boyer.

Verfasser veröffentlicht einen Fall von Sehnenscheidenentzündung der gemeinsamen Peroneusscheide, die einen ausgesprochenen Klumpfuss verursacht haben soll. Die Arbeit beschäftigt sich hauptsächlich mit der Schilderung der Sehnenscheidensynovitis und ihrem Einfluss auf die Stellung der Endglieder der Extremitäten. Der Correction des Klumpfusses setzten sich die Muskelcontractur und die Verwachsung der Sehnenscheide mit der Sehne entgegen. Die Behandlung dieser Art des Klumpfusses müsse vor allem prophylaktisch sein, indem man im Verlauf der Sehnenscheidenentzündungen die falsche Stellung der Endglieder verhindere; beim Fusse also sofortige Ruhigstellung in richtiger Lage.

Lilienfeld-Würzburg.

Roll, Beiträge zur Behandlung des Klumpfusses. Norsk Mag. for Lägevid. September 1899.

Es handelt sich um ein neues operatives Vorgehen bei einem Fall von doppelseitigen Klumpfüssen bei einem 12jährigen Knaben, bei denen eine vollständige Luxation in dem Chopart'schen Gelenk bestand; Os cuboideum und Os naviculare articulirten das eine mit der Innenfläche des Calcaneus, das andere mit der des Talus. Die Adduction und Supination wurden zuerst durch Redressement beseitigt. Nach 2 Monaten wurden nach vorausgegangener Tenotomie der Achillessehne durch zwei laterale Incisionen und eine dorsale alle Weichtheile von den Knochen abgelöst — besonders von der Plantarfläche —, worauf es gelang, den Metatarsus in seine normale Stellung zu bringen. Das Os cuboideum wurde durch Silbernaht mit dem Processus anterior calcanei vereinigt und der Fuss plantarflectirt, um die einzelnen Fusswurzelknochen in ihrer normalen Stellung zu einander fixirt zu erhalten. Die Weichtheile der inneren Seite verursachten eine Adduction, so dass eine ausgesprochene Equinovarusstellung resultirte, in welcher der Fuss eingegipst wurde. 3 Wochen später folgte ein Redressement, worauf 14 Tage später die Planta pedis vollständig horizontal stand. Kein Muskel, keine Sehne war durchtrennt worden, die Bänder und Gelenkkapseln wurden alle in der Faserrichtung durchgeschnitten und isolirt. Das erreichte Resultat war befriedigend. Ehebald-Würzburg.

Hoffa, Die moderne Behandlung des Klumpfusses. Deutsche Praxis 1899, Nr. 11, 13 und 14.

Nach einem kurzen Ueberblick über die zu verschiedenen Zeiten verschieden geübte Klumpfussbehandlung bespricht Hoffa die moderne Behandlungsart und legt des Genaueren die von ihm selbst angewandte Methode dar, wie sie sich ihm an etwa 80 Fällen im Laufe der letzten 10 Jahre erprobt und als die beste ergeben hat.

Hoffa nimmt den Klumpfuss möglichst frühzeitig in Behandlung, sobald sich das Kind als lebensfähig erwiesen hat. Das Hauptmittel sind die täglich 2mal vorzunehmenden redressirenden Manipulationen, denen immer leichte Massage des Ober- und Unterschenkels angeschlossen wird. Bei der Redression werden die Adductionsstellung, die Supinationsstellung, endlich die Plantarflexion, die eine nach der andern, in Angriff genommen. Durch einen einfachen

Bindenverband, dessen Anlegung genau erklärt wird, soll der Fuss bis zu der nächsten Sitzung in möglichst normaler Stellung gehalten werden. Nach einigen Monaten tritt an Stelle dieses Bindenverbandes die Beely'sche Schiene. Bis das Kind gehen kann, ist die Behandlung meist so weit gediehen, dass man jetzt nur noch einen sogen. Klumpfussschuh anzulegen braucht, um die Redression zu erhalten. Aber noch mindestens ein ganzes Jahr soll die Behandlung fortgeführt werden mittelst gymnastischen Uebungen, Widerstandsbewegungen und Massage. Der von Hoffa construirte Apparat, den er tragen lässt und der sich ihm als weitaus bester bewährt hat, ist ein Schienenhülsenapparat, an dem die Fusshülse aus zwei gegen einander beweglichen Theilen gearbeitet ist, so dass man, während der hintere Theil des Fusses in Pronationsstellung fest fixirt ist, den vorderen Theil ebenfalls bequem in Pronations- und Abductionsstellung fixiren kann. Die Herstellung und Anwendung dieses Apparates wird sodann genau erklärt, einige gute Photographien unterstützen das Verständniss.

Die forcirte Redression des Klumpfusses kommt bei allen erst später zur Behandlung kommenden Fällen in Anwendung. Hoffa benutzt hierzu den „Thomas wrench", dessen Handhabung auseinandergesetzt und abgebildet wird, jedoch nur bei den Klumpfüssen der Kinder; bei älteren Patienten wendet er den nach seinen eigenen Angaben modificirten Lorenz'schen Redresseur-Osteoklasten an, mit dem sich die Redression des veralteten Klumpfusses auch in den schwersten Fällen in den von Lorenz angegebenen einzelnen Acten bequem erreichen lässt. Ein gut gepolsterter Gipsverband, in dem der Patient nach einer Woche umhergehen darf, fixirt sodann den Fuss in übercorrigirter Stellung. Nach 4—6 Wochen schon — im Gegensatz zu Lorenz, Wolff, Vulpius u. A., welche die Gipsverbände verschiedene Monate lang tragen lassen — wird der Gips abgenommen und der Hoffa'sche Klumpfussapparat angelegt. Täglich wird letzterer abgenommen und das Bein massirt; manuelle Redressionsübungen, active Dorsalflexions- und Pronationsbewegungen schliessen sich an. Beigefügte Röntgenbilder des Klumpfusses, vor und nach der Behandlung aufgenommen, demonstriren das tadellose Resultat der letzteren. Erst dann gilt für Hoffa der Klumpfuss als geheilt, wenn nicht nur der Fuss seine richtige Form erhalten hat, sondern wenn der Patient auch im Stande ist, sich activ auf die Zehen zu erheben und dann bei Zehenstand Kniebeugung und -Streckung activ auszuführen vermag. Ehebald-Würzburg.

Julius Wolff, Die Lehre von der functionellen Knochengestalt. Virchow's Archiv. Bd. 155. 2, S. 256.

Unermüdlich ist Julius Wolff damit beschäftigt, der von ihm begründeten Lehre von der functionellen Gestalt der Knochen eine Stütze zu verleihen. Wir müssen erklären, dass wir von Julius Wolff's Ausführungen völlig überzeugt sind und dass wir auch den Ausführungen in seiner neuesten Abhandlung „Die Lehre von der functionellen Knochengestalt" mit grosser Befriedigung gefolgt sind. In dieser neuen Arbeit kommt Julius Wolff zunächst auf seine früheren Arbeiten zurück, um sie durch die inzwischen gemachten Erfahrungen zu bestätigen und zu vervollständigen. Das Princip, dass die Function auf die Organe einwirke (gewöhnlich in der Form ausgedrückt,

dass alle Organe sich durch Gebrauch vervollkommnen, durch Nichtgebrauch verkümmern) hat, seit es von Lemain ausgesprochen wurde, als ein Baustein zur Evolutionstheorie allgemeine Beachtung gefunden. So deutlich wie durch die Untersuchung der Knochenstructur ist es aber auf keinem anderen Gebiete erwiesen worden.

Wie oben erwähnt, ist der Fall in den biologischen Wissenschaften äusserst selten, dass man mit mathematischer Gewissheit aus der äusseren Form eines Organes auf dessen Beanspruchung schliessen und die Richtigkeit des Schlusses durch Untersuchung der Structurverhältnisse beweisen kann. Zugleich aber erlangt der vorliegende Gegenstand ein besonderes Interesse dadurch, dass er wenigstens für dieses Gebiet die Ursache organischer Formbildung erkennen lässt. Das Entstehen bestimmter Formen ganzer Organismen wie einzelner Organe hat etwas so Räthselhaftes, dass man es durch einen besonders eingeführten Begriff, den „Nisus formatiosus" der Natur zu erklären gesucht hat. Unter anderem sollte sich diese Naturkraft bei der Heilung von Knochenbrüchen dadurch äussern, dass die Form der Knochen so viel als möglich zur ursprünglichen Norm zurückgeführt werde.

Der gewaltige Fortschritt, der durch des Verfassers Lehren geschaffen worden, zeigt sich vielleicht am deutlichsten, wenn man mit dieser älteren Anschauung die oben gegebene Darstellung vergleicht, nach der es keineswegs die Form ist, die der Heilungsprocess wiederherstellt, sondern die Functionsfähigkeit. Der Prüfstein ist in diesem Falle das Verhalten der Markhöhle, die man als ein Kennzeichen der Form des normalen Knochens betrachten darf, die jedenfalls nach geheilter Fractur neu ausgebildet werden müsste, wenn es auf Wiederherstellung der Form ankäme. Aber im Gegentheil: die Markhöhle bleibt oft dauernd durch neugebildete Spongiosa verlegt, wenn nur der geheilte Knochen dadurch der abnormen Beanspruchung, die er infolge der Dislocation erfährt, besser widerstehen kann.

Dieselben Factoren, die in dem eben betrachteten Beispiel massgebend sind, müssen aber auch in jedem anderen Fall wirksam sein. Verfasser durfte daher den Satz aufstellen: „Alle Stoffzunahme des Knochens und ebenso aller Schwund der Knochensubstanz ist ausschliesslich von den statischen Bedingungen abhängig, unter welchen der Knochen sich befindet. Der Grund dieses Abhängigkeitsverhältnisses ist bei physiologischen Zuständen das Streben zur Erhaltung der Function, d. h. der statischen Diensttauglichkeit des Knochens, bei pathologischen Knochenverkrümmungen das Streben zur Wiederherstellung der Function." Was für die innere Structur gilt, muss auch von der äusseren Form zutreffen, da diese, wie mathematische und anatomische Betrachtung lehrt, nur entsteht als Grenzschicht des inneren Aufbaues. Daher müssen sich an pathologisch veränderten Knochen auch Veränderungen der äusseren Form zeigen, die den Charakter secundärer, d. h. durch veränderte statische Bedingungen entstandener Gestaltsveränderungen haben. Das ist thatsächlich der Fall, und zwar zeigt sich, dass sich bei analoger Aenderung der Function, gleichviel aus welcher Ursache, stets die gleiche Formveränderung einstellt, mithin, dass sich infolge der pathologischen Veränderung eine neue „functionelle Gestalt" herausbildet. Dass demnach die Knochendeformitäten functionelle Bildungen sind, lässt sich deutlich an jedem verkrümmten Röhrenknochen nachweisen, wobei

gleichzeitig die Unhaltbarkeit der älteren Lehre vom Schwunde der Knochen unter Druck und der Anbildung bei Entlastung zu Tage tritt. Denn genau entsprechend den von Culmann aufgestellten Gesetzen findet sich an der concaven Seite der Knochen, wo der grössere Druck herrscht, stets eine Anhäufung an der convexen entlasteten Seite Schwund der Knochensubstanz. Bei der keilförmigen Umbildung der skoliotischen Wirbelkörper, wo auf der concaven Seite Höhenabnahme, auf der convexen Zunahme beobachtet wird, fallen freilich die statischen Bedingungen mit denen der Drucktheorie zusammen, doch kann daraus kein Einwand gegen die Theorie von der functionellen Structur abgeleitet werden. Die Deformitäten sind also in ihrer Art zweckmässige Bildungen, die der fehlerhaften Beanspruchung am besten entsprechen. Die primäre Ursache kann in hereditärer Anlage, Gewohnheit, Schwäche der Musculatur, Weichtheilerkrankung, Druck oder anderweitiger Einwirkung von aussen zu suchen sein, immer ist das Mittelglied zwischen diesen primären Wirkungen und der entstehenden Deformität die mindeste statische Beanspruchung. Dass umgekehrt durch Herstellung normaler Beanspruchung auf dem Wege der functionellen Orthopädie die Knochen zur normalen Form zurückgebracht werden können, gibt diesen Sätzen eine handgreifliche Begründung. Die Röntgenstrahlen geben ein Mittel an die Hand, die Vorgänge der Transformation, die bisher nur an vereinzelten Präparaten studirt werden konnten, an Lebenden zu verfolgen. Durch wiederholte Aufnahmen mittelst Röntgenstrahlen kann der Fortgang der functionell-orthopädischen Behandlung in seinen einzelnen Stufen überwacht werden.

Der Lehre von der Zweckmässigkeit der Knochendeformitäten widerspricht es nicht, dass sie zugleich der Ausbildung des Gesammtorganismus im hohen Grade hinderlich und selbst schädlich sein können. Denn zweckmässig sind sie nur in Hinsicht auf die unmittelbar auf sie einwirkenden mechanischen Kräfte: Druck- und Schubspannung, und zwar nach dem eben Gesagten deshalb, weil sie gerade durch diese selbst erzeugt werden. So bilden die Knochendeformitäten ein interessantes Beispiel dafür, wie schroff die wirklich in den Organismen herrschenden mechanischen Bildungsgesetze der teleologischen Auffassung entgegenstehen.

Wenn auf diese Weise die Entstehung der pathologischen Knochenformen auf bestimmte Gesetze zurückzuführen ist, wie steht es mit der normalen Knochenform? Die normale Knochenform ist schon im fötalen Leben vorgebildet, und es würde daher zulässig sein, dieselbe als eine einfach durch Vererbung gewonnene anzusehen. Indessen der durch die Erforschung der pathologischen Verhältnisse bekannt gewordene Umstand, dass jede geringste pathologische Abweichung von der normalen Function formverändernd wirkt, zeigt, dass die normale Knochenform die für die normale Function einzig und allein übrig bleibende ist, dass also die normale ebenso wie die deforme Gestalt functionellen Ursprunges ist.

Demnach ist die Knochengestalt sowohl unter normalen wie unter abnormen Verhältnissen gewissermassen als das mathematische Gesammtbild aller Beanspruchungen aufzufassen, welche bei den verschiedenen Muskelwirkungen und bei den verschiedenen für das betreffende Körperglied erträglichen Belastungen möglich sind.

An diese Darstellung seiner Lehre schliesst Verfasser einen kurzen Ueberblick über die klinische und experimentelle Bearbeitung von anderer Seite. Aus einer Reihe von Arbeiten, die sich vornehmlich in dem schon besprochenen Gedankenkreise bewegen, sei die von H. H. Hirsch besonders hervorgehoben, in der die Bruchfestigkeit des Schienbeines bei Beanspruchung in verschiedenen Richtungen festgestellt und den vorher durch Berechnung und anatomische Untersuchung erhaltenen Werthen entsprechend gefunden wird.

Endlich erwähnt Verfasser auch einige Punkte, in denen nicht ausschliesslich die Function für Bau und Form des Knochens massgebend erscheint: die in den Knochen eintretenden Gefässe sind von einer compacten Scheide aus Knochensubstanz umgeben, während eine unmittelbare Beanspruchung des Materiales an dieser Stelle nicht zu erkennen ist. Ferner zeigt sich in der Spongiosa der Epiphysenenden von Röhrenknochen eine Art Schichtenbildung, sogen. „Verdichtungszonen", die parallel zur Oberfläche verlaufen und eine Anhäufung von Material darstellen, für die kein mechanisches Bedürfniss vorzuliegen scheint. Auf solche Einzelheiten hin kann aber die allgemeine Function für die Structur und Gestalt der Knochen nicht in Zweifel gezogen werden.

Hoffa-Würzburg.

Hoffa, Die Orthopädie im Dienste der Nervenheilkunde. Abdruck aus den Mittheilungen aus den Grenzgebieten der Medicin u. Chirurgie. Jena 1900.

Eine neue Arbeit von Hoffa ist für den Orthopäden immer ein Ereigniss. Er wird dieselbe nicht aus der Hand legen, ohne sie eingehend studirt zu haben, und es wird ihm nie die Ueberzeugung fehlen, dass die auf dieses Studium verwendete Zeit nutzbringend angelegt ist. Hoffa bringt uns stets etwas, sei es nun, dass er eine neue Behandlungsmethode veröffentlicht, sei es, dass er eine zur Discussion stehende Frage von neuen Gesichtspunkten aus beleuchtet, sei es schliesslich, dass er einem Kapitel unseres Arbeitsgebietes eine zusammenfassende Besprechung widmet.

Um dies letztere handelt es sich hier. Hoffa gibt uns eine zusammenfassende Darstellung der Leistungen der Orthopädie bei Erkrankung des Nervensystems. Er gibt diese Darstellung an der Hand seiner persönlichen Erfahrungen, bei der Behandlung von 264 Patienten, unter denen wohl alle Krankheitsbilder vertreten sind, welche bisher dem Orthopäden Gelegenheit zum Eingreifen gaben. Die Reihe dieser Krankheitsbilder ist erfreulich gross, und erfreulich ist es vor allem, fast durchgehends günstige Behandlungsresultate verzeichnet zu finden.

Eine Inhaltsangabe ist leider im Rahmen eines Referates nicht zu geben; es ist wohl auch gerade an dieser Stelle dafür nicht das Bedürfniss, denn es wird gewiss kein Leser dieser Zeitschrift sich mit einem Referat begnügen wollen.

A. Schanz-Dresden.

Thilo, Verbände gegen Gelenksteifigkeiten. Monatsschrift für Unfallheilkunde 1899, Heft 7 S. 221.

Thilo beschreibt einige Vorrichtungen, die er zum Theil schon auf der Naturforscherversammlung zu Lübeck 1895 erläutert hat, zur Beseitigung der Versteifung der Fingergelenke, des Ellenbogengelenks und des Schultergelenks. Die Verbände lassen sich nach der gegebenen und durch Abbildungen illu-

strirten Beschreibung leicht herstellen. Sie bestehen in der Hauptsache aus Lampendocht, der mittelst Schnallen sinnreich zu Schlingen verwandelt und eventuell mit Filzpolsterung combinirt ist. Das Genauere muss in der Arbeit selbst eingesehen werden. Diese einfachen, von Jedermann anzufertigenden Apparate können jedenfalls viel Gutes leisten.

Gocht-Würzburg.

L. Félizet, Ueber Apparate zur ambulanten Behandlung. Thèse. Jouve u. Boyer. Paris 1899.

Verfasser rühmt die Vorzüge der Apparate, welche eine ambulante Behandlung der Fracturen der unteren Extremitäten ermöglichen, und gibt dem von Dollinger wegen seiner Einfachheit den Vorzug. Er warnt vor der Anwendung bei schrägen Fracturen und solange noch starke Schwellung des Gliedes vorhanden ist. Auch bei Verkürzung soll erst einige Tage Extension stattfinden. Irgend welche Nachtheile hat Verfasser bei dieser Verwendung des Dollinger-Apparates nicht bemerkt. Es werden 13 Fälle von Fracturen der unteren Extremitäten angeführt, denen innerhalb der ersten Tage der Apparat angelegt wurde, und die dann sofort gut damit marschiren konnten.

Lilienfeld-Würzburg.

# Autorenregister.


A.

Albert 446. 587.
Alsberg 364.

B.

Bachmann 581.
Bähr 429. 457. 522.
de Bary 434.
Bennecke 181.
Bide 453.
Bier 455.
Binder 276.
Blencke 237. 580.
Böcker 102.
Bögle 458.
Bradford 584.
Bum 178.

C.

Cappelen 571.
Chipault 439.
Coville 192.

D.

Dollinger 1.
Drehmann 193. 459.

F.

Farbe 441.
Favier 586.
Le Félizet 596.
Freund 569.
Froelich 590.

G.

Georges 439.
Gevaert 186.
Gessner 186.
Gocht 54. 454.
Goldthwait 586.
Gross 441.
Grosse 573.
Guyot 439.

H.

Habs 304.
Hahn 575.
Haudeck 157.
Heller 184.
Herdtmann 441.
Herz 178. 179.
Heusner 456.
Hirschberger 129. 440.
Hoffa 436. 450. 455. 538. 591. 595.
Hofmann 458.
Hoole 570.
Huber 190.
Hübscher 578.
Husmann 199.

J.

Jagerink 163. 567.
Joachimsthal 183. 449.
Jottkowitz 434.
Judson 202.

K.

Kaposi 456.
Kirchgässer 580.
Könitzer 438.
Kondring 453.
Kouindji 572.
Krause 432.
Krukenberg 411.

L.

Lange 172. 180. 193. 583.
Laperre 201. 591.

Leusden 200.
Loewe 442.
Lorenz 196.
Lotheisen 192. 578.
Ludwig 571.
Lübbe 201.

M.

Mainzer 435.
Martens 573.
Moore 576.
Mouchet 443.
Müller 580.
Mützel 187.

N.

Neuber 457.

O.

Ochsmann 444.

P.

Pagenstecher 183.
Payr 338.
Perl 437.
Petersen 193.

R.

Rabe 180.
Radike 309.
Reuter 455.
Riedinger, J. 184.
Ringel 576.
Rinne 178.
Roeseler 180.
Roll 591.
Rosenheim 186.
Rothmann 442.
Roux 572.

S.

Sachs 569. 583.
Salaghi 188. 190.
Satterthwaite 581.
Schanz 175. 457. 528. 534.
Scharff 29.
Schloffer 577.
Schmidt 433.
Schoemaker 579.
Schuchardt 432.
Schultze 298. 434.
Schulz 457.
Seitz 49.
de Smitt 560.
Spitzy 182.
Sprengel 375.
Stahel 203.
Sternberg 482.
Stoeltzner 433.
Strauss 435.
Sudeck 192. 447.

T.

Thébaud 201.
Thilo 595.
Townsend 575.
Trendelenburg 437.

U.

Urban 178.

V.

Vose 584.
Vulpius 185. 437.

W.

Wegner 187.
Wichmann 569.
Winkler 571.
Wolff 197. 592.

Z.

Zander 570.
Zuelzer 191.

# Sachregister.


A.

Abdomen obstipum (Habs) 304.
Amputationsstümpfe (Operationstechnik für tragbare —) (Bier) 455.
Apparate (Princip der Construction von Verbänden u. Prothesen bei Tbc. der Knochen u. Gelenke) (Dollinger) 1.
— (Orthopäd. Apparate aus Draht-Celluloidmull) (Seitz) 49.
— (Neuer Stütz- u. Contentivapparat) (Bögle) 458.
— (Apparat zur forcirten Extension der Wirbelsäule) (Schanz) 528.
— (Apparat zur Immobilisation und perman. Extension bei Pott'schem Buckel) (Guyot) 439.
— (Apparate zur ambulanten Nachbehandlung) (Le Félizet) 596.

B.

Blutergelenke (und ihre Behandlung) (Gocht) 454.
— (Diagnostik) (Thébaud) 201.

C.

Calot'sches Verfahren s. unter Spondylitis!
Chirurg.-akiurgische Therapie (Rinne) 178.
Coxa vara (Therapie u. Differentialdiagnose) (Alsberg) 364.
— — (Anatomie u. Aetiologie der C. v. adolescentium) (Sudeck) 447.
— — (Schoemaker) 579.
— — traumatica (Sudeck) 192.
— — — (infantum) (Joachimsthal) 449.
Coxa vara und valga (Zur Lehre der sogen. C. vara u. valga) (Albert) 446.
Corsets (Herstellung) (Blencke) 237.
Coxitis (Conservativbehandlung insbes. mittelst portativer Apparate) (Binder) 276.

E.

Elephantiasis cong. (Mainzer) 435.
Ellenbogen (-Ankylose) (Huber) 190.
— (-Bruch mit Subluxation des Radiuskopfes n. hinten. Resection) (Salaghi) 190.
— (-Tuberculose; operat. Behandlung) (Oschmann) 444.
— (Cubitus valgus femininus) (Hübscher) 578.
Exostosen (Beitrag z. Lehre der multiplen —) 573.

F.

Fascientuberculose (Moore) 576.
Fettembolie (tödtliche — nach orthop. Eingriffen) (Payr) 338.
Fracturen (der unteren Extremitäten; Behandlung) (F. Schultze) 298.
— (des unteren Humerusendes) (Mouchet) 443.

G.

Gelenkentzündung (gonorrhoische) (Bennecke) 181.
— (chron. deformirende, im Kindesalter) (Spitzy) 182.
Gelenkkörper (Zur Kenntniss der —) (Martens) 573.
Gelenksteifigkeiten (Verbände gegen —) (Thilo) 595.

Genu valgum (Ogston'sche Operation) (Husmann) 199.
— — (die seitl. Kniegelenksverkrümmungen u. die compensator. Fussformen) (Albert) 587.
Gymnastik (Physiologie u. Hygiene der Leibesübungen) (Schmidt) 433.
— (Bedeutung der Leibesübungen für die Gesundheit) (Zander) 570.
— (Heilgymnast. Behandlung von Circulationsstörungen) (Herz) 179.
— (Das neue System der maschinellen Gymnastik) (Herz u. Urban) 178, (Kruckenberg) 411.
— (bei Behandlung der Skoliose) Haudek) 157.
— (Trainiren zum Sport) (Hoole) 570.

## H.

Hüftgelenkserkrankung, tabische (Lotheisen) 192.
Hüftgelenksverrenkung, angeb. (Aetiologie und unblutige Behandlung) (Drehmann) 198.
— (Unblutige Behandlung) (Petersen) 193.
— — — (Lorenz) 196.
— — — (Wolff) 197.
— (Behandlung) (Lange) 193.
— (Die moderne Behandlung d. angeb. Hüftgelenksverrenkungen) (Hoffa) 450.
— (Cong. Hüftluxation u. ihre Behandlung) (Bide) 453.
— (Stand des Schenkelkopfes bei angeb. Hüftverrenkung) (Schanz) 534.
— (Osteotomia subtr. obliqua bei angeb. H.verrenkung) (Kondring) 453.
Hüftgelenksresectionen (operat. Nachbehandlung alter Hüftgelenksresectionen) (Sprengel) 375.
Hüftgelenksversteifungen (Behandlung fehlerhafter Hüftankylosen) (Coville) 192.
Hüftschleimbeutel (und deren Erkrankungen) (Zuelzer) 191.

## I.

Ischias scoliotica (Sachs) 583.

## K.

Klumpfuss (Aetiologie u. Behandlung) (Heusner) 457.
— (Behandlung) (Neuber) 457.
Klumpfuss (Behandlung) (Schanz) 457.
— — (Roll) 591.
— (Die moderne Behandlung d. Klumpfusses) (Hoffa) 591.
— (infolge von Sehnenscheidenentzündungen) (Laperre) 201. 591.
— (Tabischer Klumpfuss mit Spontanfracturen) (Schulz) 457.
Kniegelenk (Haemarthros genus) (Lübbe) 201.
Kniegelenkluxationen (angeborene) (Drehmann) 459.
Kniegelenkstuberculose (Wachsthumsstörungen bei —) (Pels Leusden) 200.
Kniegelenksresectionen (Verhütung von Deformitäten bei —) (Townsend) 575.
Knochenplastik (bei Defecten der Tibia) (Schloffer) 577.
Knochenstructur (der Oberschenkel als stat. Problem) (Bähr) 522.
— (die Lehre von der functionellen Knochengestalt) (Wolff) 592.
— (Vegetationsstörungen u. Systemerkrankungen) (Sternberg) 432.
— (Verkrümmungen nach entzündlicher Erweichung) (Scharff) 29.
Knochen und Gelenke (Krankheiten der —) (Schuchardt) 432.
— — — (Tbc. der —) (Krause) 432.
Kyphose nach Ischias (Herdtmann) 441.

## L.

Lähmungen (Cerebrale Kinderlähmung) (Böcker) 102.
— (Little; chir.-orthopäd. Behandlung (Roux) 572.
— (des Musculus deltoides, mit Erhebungsfähigkeit des Armes) (Loewe) 442, (Rothmann) 442.
— (Radialislähmungen im Anschluss an schwere Entbindungen; Behandlung) (Kouindji) 572.
— (Sehnenplastik bei Lähmungen s. unter Sehnenplastik!)

## M.

Missbildungen (Extremitäten —) (Pagenstecher) 183.
— (angeb. Mangel der Oberschenkelknochen) (Lotheisen) 578.
— (der Wirbelsäule u. ihres Inhaltes: Behandlung) (Salaghi) 188.

N.

Nervenheilkunde (die Orthopädie im Dienste d. Nervenheilkunde) (Hoffa) 595.
Neurasthenie (und ihre Behandlung) (Wichmann) 569.

O.

Offener Brief (an Dr. Zander) (Jagerink) 163.
— — (Erwiderung) (Lange) 172.
— — (zur Erwiderung des Dr. Lange) (Schanz) 175.
— — (an Dr. Jagerink) (Bähr) 429.
— — (Erwiderung auf Jagerink) (de Smitt) 560.
— — (Antwort an Dr. Bähr) (Jagerink) 567.
Osteomalacie (beim Manne) (Hahn) 575.
— — — (Ringel) 576.
Osteomyelitis (Therapie u. Heilerfolge) (Roeseler) 180.
— (Totalresection der Diaphyse langer Röhrenknochen) (Jottkowitz) 434.
Osteotomia subtr. obliqua (bei angeborener Hüftgelenksverrenkung) (Kondring) 453.

P.

Patellarluxation (Behandlung der habituellen —) (Hoffa) 455.
— — — — (Schanz) 531.
Plattfuss (Hofmann) 458.
— (-Beschwerden bei Beinverletzungen) (Bähr) 457.
Pseudohypertrophia musc. (Strauss) 435.
— — (combinirt mit Knochenatrophie) (Schultze) 434.

R.

Redressionsunfälle (Kaposi) 456.
Referate 178. 432. 569.
Rhachitis (die Stellung des Kalkes in der Pathologie der —) (Stoeltzner) 433.
— (Rhachit. Zwergwuchs) (de Bary) 434.
— (Spontane Geradestreckung bei rhachitischen Unterschenkelverkrümmungen) (Reuter) 455.
— (Eintheilung u. Behandlung d. rhach. Tibiaverkrümmungen) (Froelich) 590.
Röntgenstrahlen (Aufforderung zur Sammelforschung über die Wirkungen der Röntgenstrahlen auf den menschl. Organismus) 431.

S.

Scapula (erworbener Hochstand d. —) (Gross) 441.
Schiefhals (Aetiologie d. angeb. musc. Schiefhalses) (Heller) 184.
Schulbank (Rettig's —) (Lange) 180.
— — (Rabe) 180.
Sehnenplastik (Beitrag zur —) (Gocht) 54.
— — — (Ludwig) 571.
— — — (Winkler) 571.
— (bei Radialislähmung) (Cappelen) 571.
Skoliose (Ueber angeb. —) (Hirschberger) 129. 440.
— (Lenden- —) (Stahel) 203.
— (hysterische —) (Wegner) 187.
— (Verlagerung der Brust- u. Bauch-eingeweide bei —) (Satterthwaite) 581.
— (Veränderungen an den inneren Organen bei —) (Bachmann) 581.
— (Beitrag z. Behandlung) (Radike) 309.
— — — — (Chipault) 439.
— (das Gipsbett bei schweren Skoliosen kleiner Kinder) (Georges) 439.
— (Neuere Fortschritte der Skoliosenbehandlung) (Hoffa) 538.
— (Behandlung der beginnenden Skoliose) (Blencke) 580.
Spondylitis (Statistik) (Vulpius) 185.
— (Behandlung) (Perl) 437.
— — (Lange) 583.
— (Behandlung im Gipsbett) (Vulpius) 437.
— — — — (Georges) 439.
— (Behandlung nach Calot) (Gevaert) 186.
— — — — (Bradford u. Vose) 584.
— — — — (Goldthwait) 586.
— — — — (Favier) 586.
— (Resection der Wirbelbogen bei spondyl. Lähmungen) (Trendelenburg) 437.
— traumatica (Wirbelsäulenveränderungen) (Gessner) 186.
— — (Mützel) 187.
— typhosa (Könitzer) 438.

Spondylitis (Rückenmarksveränderungen in 1 Fall von Pott'scher Erkrankung) (Rosenheim) 186.

T.

Talipes valgus tabetic (Judson) 202.
Thoraxdifformitäten (u. Athembeschwerden insbes. bei Skoliosen) (Farbe) 441.

U.

Unfallkrankheiten (Werthigkeit der Finger auf Defect und Verbildung) (J. Riedinger) 184.
Unfallkrankheiten (die Erkrankungen des Nervensystems nach Unfällen) (Sachs und Freund) 569.

W.

Wirbelsäulenentzündung, chron. ankylosirende) (Hoffa) 436.
— — — (Kirchgässer) 580.
— — — (Müller) 580.

Z.

Zwergwuchs (u. verwandte Wachsthumsstörungen) (Joachimsthal) 183.
— (rhachitischer —) (de Bary) 434.

104958

ST

47731